LIBRAIRIE
Amédée LEGRAND
93, Bd St Germain, 93
PARIS
ACHAT DE BIBLIOTHÈQUES
Tél: Fleurus 28-40

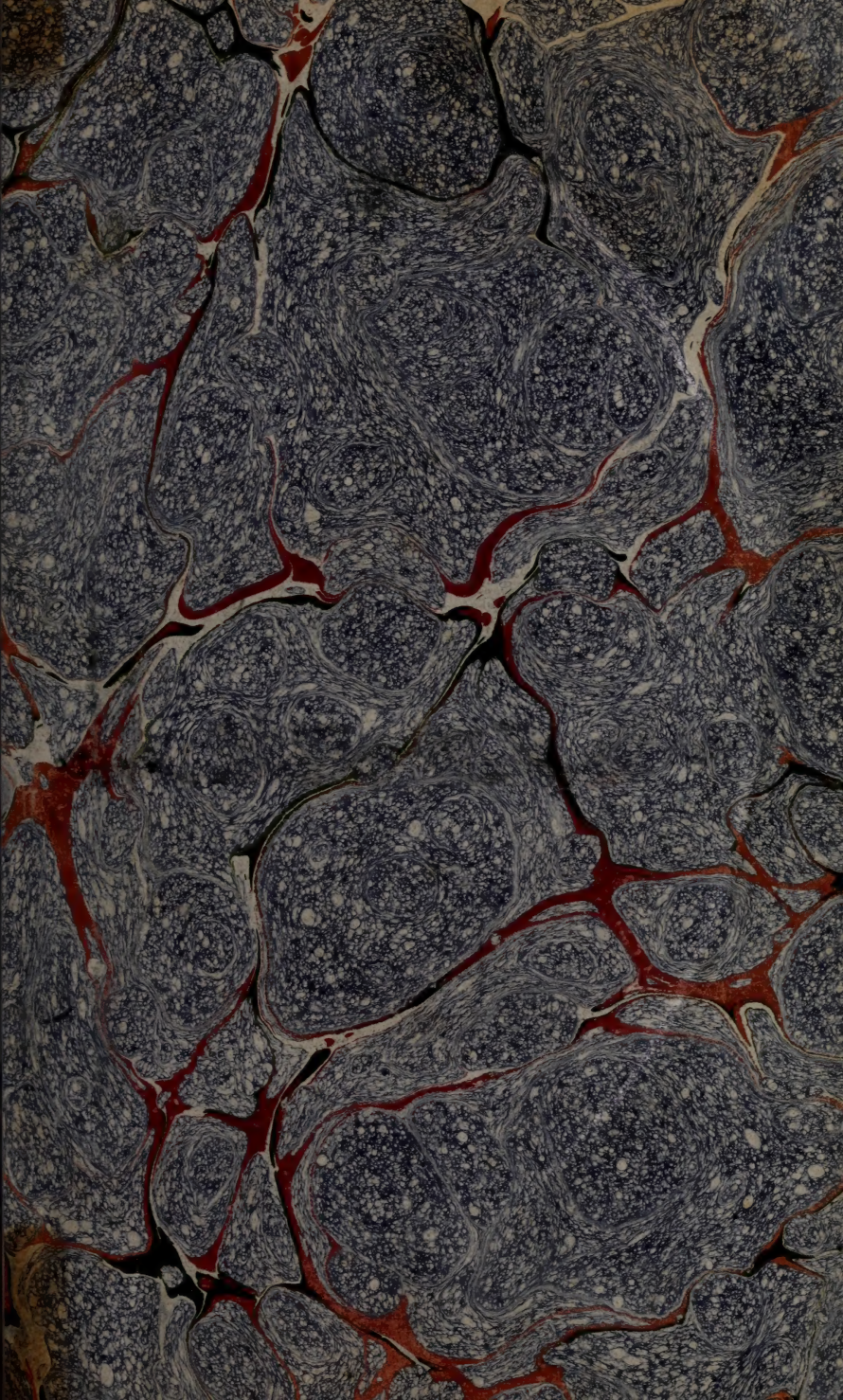

CLINIQUE
MÉDICALE.

Les tomes II, III et IV de la Clinique Médicale, *Maladies de Poitrine*, 2 vol.; *Maladies de l'Abdomen*, 1 vol. . . . . 24 fr.
Le tome II, des *Maladies de Poitrine*, séparément 7
Le tome IV de la Clinique Médicale, *Maladies de l'Abdomen*, séparément 8

Nota. Le tome I de la Clinique Médicale, *Fièvres*, étant épuisé, nous avons fait réimprimer, pour les personnes qui ne l'ont pas, des titres *sans numéro de partie*, pour les volumes suivans.

SOUS PRESSE, DU MÊME AUTEUR :

Précis élémentaire d'Anatomie pathologique; un fort volume in-8°.

IMPRIMERIE DE GUEFFIER,
RUE GUÉNÉGAUD, N°. 51.

CLINIQUE MÉDICALE,

OU

CHOIX D'OBSERVATIONS

RECUEILLIES A LA CLINIQUE

DE M. LERMINIER,

MÉDECIN DE L'HÔPITAL DE LA CHARITÉ,

MEMBRE TITULAIRE DE L'ACADÉMIE ROYALE DE MÉDECINE, ETC.

ET PUBLIÉES SOUS SES YEUX

PAR G. ANDRAL FILS,

Agrégé à la Faculté de Médecine de Paris, Membre adjoint de l'Académie royale de Médecine, Membre du Cercle médical, et de la Société Médicale d'Emulation de Paris.

QUATRIÈME PARTIE.

MALADIES DE L'ABDOMEN.

Nulla est alia pro certo noscendi via, nisi quàm plurimas et morborum et dissectionum historias, tùm aliorum, tùm proprias, collectas habere, et inter se comparare.

MORGAGNI, *De sedib. et caus. morb.*, lib. IV, proœm.

A PARIS,

CHEZ GABON ET COMPAGNIE, LIBRAIRES,

RUE DE L'ÉCOLE-DE-MÉDECINE;

A MONTPELLIER, CHEZ LES MÊMES LIBRAIRES;

ET A BRUXELLES, AU DÉPÔT GÉNÉRAL DE LIBRAIRIE MÉDICALE FRANÇAISE,

Marché aux Poulets, n°. 1213, au coin de la rue des Fripiers.

1827.

Cordell
Hist. Coll

80-00258
1

CLINIQUE MÉDICALE.

QUATRIÈME PARTIE.

OBSERVATIONS SUR LES MALADIES DE L'ABDOMEN.

Je n'enseigne point, je raconte.
MONTAIGNE.

Maladies du Foie

et de ses dépendances.

1. Le foie est un des organes dont les maladies, en raison de leur gravité et de leur fréquence, ont été le plus étudiées; et cependant, parmi les nombreuses altérations dont il peut être atteint, il en est encore plusieurs dont la nature est loin d'être bien déterminée, et dont les symptômes sont très-obscurs. Ce n'est point un traité des maladies du foie qu'on va lire; ce sont quelques recherches, quelques observations sur plusieurs points de l'histoire de ces maladies. Outre qu'un traité de ce genre n'entre point dans le plan de notre ouvrage, nous pensons que l'époque n'est point encore arrivée où

l'on pourra publier, avec fruit, une histoire complète des affections du foie; ceux qui par la suite s'en occuperont, pourront trouver dans notre ouvrage quelques utiles matériaux; c'est là le but principal de notre travail.

Dans un premier chapitre, nous parlerons des affections du parenchyme même du foie; et, dans un second, de celles des voies d'excrétion de la bile.

CHAPITRE PREMIER.

MALADIES DU PARENCHYME DU FOIE.

ARTICLE PREMIER.

ESSAI SUR L'ANATOMIE PATHOLOGIQUE DU FOIE.

2. Parmi les diverses altérations du foie, les unes sont précédées ou accompagnées d'un afflux de sang plus ou moins considérable; dans les autres, au contraire, il y a diminution réelle ou apparente de la quantité de sang que doit recevoir le foie dans son état normal : tel est le premier résultat auquel conduit l'observation. Les états morbides où l'augmentation de l'afflux sanguin peut être démontrée d'une manière directe ou indirecte, sont l'augmentation du volume du foie, son hypertrophie, son induration, la formation du pus ou d'autres produits accidentels au sein de son parenchyme. Les états morbides où il semble que doive être admise une diminution de l'afflux sanguin, sont sa décoloration et son atrophie. On peut désigner, si l'on veut, les divers états morbides du foie où il y a congestion sanguine augmentée sous le terme générique d'*hépatite*; mais il faut alors s'entendre sur la valeur de ce mot, ne pas croire qu'une fois adopté, il rend compte des altérations de nutrition aussi

nombreuses que variées que peut présenter l'organe hé patique : tout ce qu'il indique, c'est l'élément commun qui concourt à la production de ces altérations, savoir : la congestion sanguine. Mais quelle est la cause des nombreuses différences de ces altérations ? elle ne peut certainement être trouvée ni dans la durée, ni dans l'intensité de cette congestion sanguine ; car, soit qu'elle soit courte où qu'elle soit prolongée, qu'elle soit forte ou faible, on voit indifféremment se produire toute espèce d'altération de nutrition. Pour le développement de chacune de ces espèces, il faut donc admettre des élémens particuliers dont la nature nous échappe, et dont l'existence cependant ne me semble pas moins démontrée que ne l'est celle de l'élément commun, de la congestion sanguine. Il y a d'ailleurs des cas où ce n'est que par voie d'analogie et par généralisation de faits particuliers, que peut même être admis cet élément commun ; car les symptômes ne l'ont pas révélé pendant la vie, et après la mort on n'en affirme ou l'on n'en suppose l'existence que par la considération des produits que l'on trouve dans le foie, produits que dans d'autres organes on voit se développer à la suite de congestions sanguines, ordinairement évidentes. Il en est ainsi de plusieurs productions accidentelles, comme des tubercules, des cancers. Il peut se faire aussi que, même dans les cas où l'on trouve le foie recevant moins de sang et moins nourri que dans son état normal, décoloré, atrophié, cet état ait été précédé, comme les autres, d'une congestion sanguine ou d'une inflammation. Pour justifier cette assertion, je trouverais des cas analogues dans d'autres organes ; et dans le foie lui-même je montrerais entre ces différens cas une identité de

symptômes et de causes occasionelles. Ainsi, par exemple, de quatre individus observés à la Charité, chez lesquels le point de départ de l'affection du foie semblait avoir été également une violence extérieure, et chez lesquels il y avait eu également, au début de la maladie, douleur dans la région hépatique, le premier nous a offert un abcès creusé dans le parenchyme du foie; le second, des hydatides; le troisième, des masses cancéreuses; le quatrième, une diminution de volume de l'organe. Ces faits méritent de ne pas être perdus de vue. En admettant d'ailleurs comme conséquence d'un certain nombre de faits, que l'atrophie du foie peut résulter d'un état inflammatoire primitif de cet organe, il ne s'ensuit pas du tout la conséquence qu'il en doive toujours être ainsi.

Outre la simple atrophie du foie et sa décoloration, il y a peut-être encore d'autres états pathologiques de cet organe, dont il ne serait pas déraisonnable de placer également la cause dans une diminution, dans une véritable rétrogradation de l'acte nutritif. Qu'est-ce, par exemple, que la dégénération graisseuse du foie? Si, pour répondre à cette question, nous observons dans quels cas diverses matières grasses viennent à se développer accidentellement dans l'économie, nous verrons que c'est très-souvent autour ou à la place de certains organes qui s'atrophient; nous trouverons de plus que ce qui existe morbidement chez l'homme est une loi de l'état physiologique dans le règne animal; et que, par exemple, chez les êtres dont le cerveau est peu développé (cachalots, poissons, etc.), la place que n'occupe pas la masse encéphalique est occupée par un amas de matières grasses. N'est-ce pas de même à la

place des molécules atrophiées du foie que se dépose de la graisse? qu'est-ce encore que la formation des kystes séreux au milieu du foie? voyez à cet égard ce qui a lieu dans d'autres organes. Sont-ils arrêtés dans leur développement? à leur place on trouve des poches séreuses, de telle sorte qu'il est possible que plusieurs de ces kystes du foie, regardés comme le résultat de son état inflammatoire, attestent peut-être l'existence d'un état tout opposé, d'une nutrition en moins. Quelle est, enfin, la cause des développemens des vers vésiculaires que l'on trouve assez fréquemment dans le foie? serait-il encore absurde de la chercher dans un état d'atrophie du parenchyme du foie? Cessant d'être assez puissante pour nourrir cet organe, la nature, pourrait-on dire, s'est arrêtée dans un travail inférieur d'organisation, et au lieu de produire les molécules d'un organe de mammifère, elle a développé une hydatide. Je ne donne ces différentes idées que comme des conjectures plus ou moins probables, mais qui ne me semblent indignes ni d'examen, ni de discussion; elles prouvent au moins qu'il y a encore des recherches à faire.

3. La première étude à entreprendre pour arriver à quelque connaissance exacte touchant la nature des maladies du foie, est de chercher à en bien saisir les caractères anatomiques. Pour y parvenir, la meilleure méthode, à mon avis, est de prendre son point de départ dans la considération de l'état sain du foie, de bien déterminer celui-ci, et de chercher ensuite à pénétrer la part que peuvent prendre les divers élémens anatomiques du foie, dans la formation de ses diverses altérations de texture.

Voilà incontestablement la seule route qui puisse conduire à quelques résultats utiles. Mais est-elle praticable dans l'état actuel de la science? on en jugera par l'exposé des recherches auxquelles je me suis livré à cet égard : en essayant de pénétrer dans une route à-peu-près nouvelle, je n'ai pas dû faire beaucoup de chemin, mais j'ai dû sur-tout prendre garde à ne pas m'égarer (1).

4. Deux substances existent naturellement dans le foie : elles y sont disposées de manière à représenter assez bien par leur union la configuration d'une éponge. L'une de ces substances, d'un blanc plus ou moins tranché, suivant les cas, représente la partie solide de l'éponge; elle ne renferme que de gros vaisseaux qui la traversent sans s'y ramifier; par conséquent elle ne contient que peu de sang. Dans ses aréoles est comme déposée l'autre substance, qui est rouge, éminemment vasculaire, d'apparence caverneuse, et paraissant susceptible, comme les tissus érectiles, d'augmenter et de diminuer rapidement de volume.

Dans l'état que je regarde comme étant l'état normal du foie, ces deux substances ne sont distinctes que pour celui qui les a observées, lorsque la maladie les a rendues plus saillantes. Si dans cet état présumé normal, on examine une tranche du tissu du foie, on le trouve constitué par une substance d'un rouge intense, séparée en plusieurs

(1) Dans un Mémoire récemment publié sur la cirrhose du foie (*Mémoires de la Société médicale d'émulation*, tom. IX), M. le docteur Boulland a suivi la marche que j'indique ici, et c'est pour moi un plaisir de reconnaître que c'est à lui que je dois la première idée du travail qu'on va lire, et qui ne doit être regardé que comme un simple essai.

compartimens par des lignes d'un blanc légèrement rosé, qui s'entrecroisent en sens différens, et forment comme des circonvolutions. Le foie contient-il une très-grande quantité de sang? la substance blanche se colore, et l'organe acquiert une teinte rouge uniforme : c'est ce qui existe normalement chez le fœtus, et accidentellement chez l'adulte, dans plusieurs circonstances qui seront indiquées plus bas. Le foie contient-il au contraire moins de sang que ne le comporte son état physiologique? la substance blanche devient d'abord très-apparente, puis, dans un degré encore plus avancé de cette sorte d'anémie locale, la substance rouge se décolore elle-même, et le foie présente une teinte blanchâtre, dans laquelle un examen attentif fait reconnaître encore les deux substances. Ces diverses nuances d'aspect du foie dépendent uniquement des proportions du sang qu'il contient, et il faut en tenir compte. Mais de plus, différentes altérations peuvent frapper isolément ou simultanément les deux substances que je viens de décrire, d'où résulteront pour le foie divers aspects qui constituent autant d'états morbides. Etudions d'abord les altérations isolées de l'une ou l'autre de ces substances.

Une altération assez commune de la substance blanche, est son hypertrophie. Dans un premier degré, celle-ci est marquée par des lignes, par des circonvolutions qui restent très-apparentes, dans les cas même où le foie est le plus gorgé de sang. Dans un second degré, on voit ces lignes se transformer en plaques plus ou moins étendues; ainsi hypertrophié, la substance blanche s'endurcit, et peut acquérir l'aspect fibreux. Cette substance hypertrophiée, modifiée dans sa forme, dans sa consistance, dans

sa couleur, serait prise facilement pour un tissu de nouvelle formation, si on ne suivait peu-à-peu les divers degrés de celle-ci. Une erreur de ce genre a été, selon moi, commise par M. Laennec. La lésion du foie qu'il appelle cirrhose, et qu'il regarde comme un tissu accidentel, me semble uniquement le résultat d'un certain degré d'hypertrophie de la substance blanche. Cette cirrhose, examinée avec soin dans ses diverses phases de développement, ne me semble pas plus être un tissu accidentel que ne le sont les granulations pulmonaires que j'ai démontrées ailleurs (tom. III), n'être autre chose que des inflammations partielles du poumon.

J'ai déjà dit que la substance rouge pouvait être diversement colorée et tuméfiée, en raison des quantités variables de sang qu'elle contenait. Elle peut aussi éprouver une véritable hypertrophie, d'où résulte, suivant les cas, l'aspect granulé ou lobulé du foie. (*Voyez* les observations particulières.) Ailleurs, cette même substance rouge subit une entière décoloration, ou bien elle s'atrophie véritablement; et, dans ce cas, il y a diminution du volume du foie. Enfin, c'est sur-tout au sein de cette substance rouge que paraissent s'opérer les diverses sécrétions morbides dont le foie est assez souvent le siége.

5. Isolées, ou réunies et combinées de plusieurs manières, les altérations de ces deux substances produisent les divers états morbides du parenchyme hépatique. Ces états morbides sont spécialement, 1°. divers degrés de congestions sanguines, actives ou passives, vitales ou mécaniques; 2°. des altérations de nutrition; 3°. des altérations de sécrétion.

6. Les congestions sanguines du foie sont semblables à celles qui peuvent s'opérer dans tout tissu parenchymateux, dans le cerveau ou le poumon, par exemple. Tantôt la cause qui les produit est purement mécanique : c'est, par exemple, un obstacle au libre passage du sang à travers les cavités droites du cœur, d'où reflux et accumulation de ce liquide dans les vaisseaux hépatiques. Tantôt cette cause n'est plus mécanique; mais elle ne consiste pas encore dans un excès de vitalité, dans ce qu'on appelle le *stimulus inflammatoire*. Telles sont les congestions que présente le foie chez les individus scorbutiques. J'ignore si de pareilles congestions peuvent être appelées passives, dans le sens qu'on attache ordinairement à ce mot. Mais, ce qui me paraît bien évident, c'est que rien ne ressemble moins à un travail d'inflammation que ces congestions de sang dont plusieurs organes, chez les scorbutiques, deviennent simultanément le siége. Toutes les fois que j'ai eu occasion d'ouvrir les cadavres de ces malades, j'ai trouvé le foie très-gorgé de sang; il en ruisselait de toutes parts; et alors le tissu de l'organe présentait une teinte rouge uniforme : il y avait un pareil engorgement dans la rate. Dans d'autres cas, enfin, le sang s'accumule extraordinairement dans le foie, sous l'influence d'un stimulus inflammatoire. Cette congestion active peut persister plus ou moins long-temps, sans qu'aucune autre altération survienne, si ce n'est, dans la plupart des cas, une modification dans la sécrétion de la bile. Si nous voulons nous en tenir à la simple observation, certes, un pareil état ne peut être distingué de ce qu'on appelle inflammation; on ne trouve pas autre chose dans tous les autres organes, pour constater leur

inflammation, avant qu'il n'y ait altération de leur texture : dans tous, comme dans le foie, cette congestion, pour peu qu'elle soit intense, ou qu'elle se soit prolongée, s'accompagne d'une augmentation de volume du tissu qui en est le siége, et le plus souvent d'une augmentation de sa sécrétion normale. Dans le foie, comme partout ailleurs, cette congestion peut rester la seule modification morbide qu'ait éprouvé l'organe, qui revient sur-le-champ à son état normal, dès qu'elle cesse. Mais, d'autres fois, elle est le point de départ d'un grand nombre d'altérations qui se manifestent ultérieurement dans l'organe où elle siége : elle doit en être considérée comme l'élément commun et nécessaire.

Les congestions sanguines du foie, quelle que soit leur cause, peuvent être ou générales ou partielles. Dans le premier cas, pour peu qu'elles soient considérables, le volume de l'organe est augmenté; on le voit dépasser plus ou moins le bord cartilagineux des côtes, ou refouler en haut le diaphragme. Une pareille augmentation de volume s'opère quelquefois avec une grande rapidité, et disparaît souvent de même; c'est sur-tout ce qui arrive dans les cas de congestions hépatiques, qui accompagnent les maladies du cœur; souvent alors, après que quelques saignées ont été pratiquées, et que la circulation est moins troublée, on cesse assez brusquement de sentir le foie qui remonte derrière les côtes, et qui, plus tard, redescend encore, si la maladie du cœur éprouve une nouvelle exaspération. Mais, par cela seul qu'il y a dans le foie, stase habituelle de sang plus grande que de coutume, il y a disposition à l'irritation de l'organe, et, au

bout d'un certain temps, à la congestion toute mécanique du foie peut s'ajouter une véritable congestion vitale active ; celle-ci peut rester seule, ou être suivie de divers désordres de nutrition. De là, la fréquence assez grande des maladies consécutives du foie chez les individus atteints d'affections organiques du cœur.

Il y a des cas où la congestion sanguine du foie n'est que partielle : on trouve éparses, à sa surface ou dans son intérieur, des taches rouges d'où s'écoule beaucoup de sang à l'incision. De semblables congestions partielles sont rarement l'effet d'une simple cause mécanique ; on ne comprend pas en effet pourquoi celle-ci ferait plutôt sentir son action en un point déterminé du foie que dans un autre.

Il est manifeste que, dans ces divers degrés de congestion, le rôle principal est joué par la substance rouge du foie.

Ces congestions, sans autre altération de texture, constituent un certain nombre de maladies du foie, annoncées pendant la vie par différens symptômes, qui varient en raison de l'intensité de la congestion, de son étendue, de la rapidité avec laquelle elle s'est effectuée, et de la cause qui lui a donné naissance.

Non-seulement sous l'influence des conditions qui viennent d'être énumérées, les vaisseaux du foie peuvent recevoir une beaucoup plus grande quantité de sang que celle qui leur est départie dans l'état normal; mais encore, soit qu'il y ait eu ou non congestion antécédente, ils peuvent se rompre, d'où hémorrhagie plus ou moins abondante, épanchement de sang dans le parenchyme

du foie, sorte d'apoplexie hépatique. Le cas le plus remarquable de ce genre que j'aie eu occasion d'observer, est le suivant :

M. S...., l'un des administrateurs de la Monnaie, jouissait d'une assez bonne santé, et n'avait jamais présenté en particulier aucun symptôme, qui pût décéler chez lui l'existence d'une maladie du foie, lorsqu'un matin, en se réveillant, il sentit un peu de malaise, et quelques douleurs abdominales : il manifesta le désir de rester couché, et on le laissa seul dans sa chambre. On y entra au bout de quelques heures, il n'était plus. Je fis l'ouverture du cadavre en présence de MM. les docteurs Double, Brunet et Sédillot fils. Les organes du crâne et du thorax, dans lesquels on pouvait s'attendre à trouver la cause de la mort subite de M. S....., ne présentèrent aucune altération. Le péritoine fut trouvé rempli d'une grande quantité de sang noir coagulé en partie ; beaucoup de caillots étaient sur-tout accumulés entre le diaphragme et la face convexe du foie. Vers la partie moyenne du lobe droit, sur cette même face convexe, on découvrit une ouverture assez large pour permettre l'introduction de l'extrémité du petit doigt. Cette ouverture était l'orifice d'une cavité creusée dans le parenchyme du foie, assez ample pour admettre un œuf de poule, et remplie par du sang. Un gros vaisseau déchiré s'ouvrait en un point de cette cavité : un stylet ayant été introduit, pénétra dans le tronc de la veine porte hépatique, dont ce vaisseau était une des principales divisions. La cause de la mort et la source de l'hémorrhagie furent dès-lors manifestes. Autour de la cavité accidentelle qui

contenait le sang, le parenchyme du foie avait conservé son état sain.

M. le docteur Honoré a récemment montré à l'Académie un foie creusé de plusieurs cavités qui contenaient du sang pur. On ne s'est point assuré dans ce dernier cas, si le sang était fourni par des vaisseaux déchirés, ou s'il était le produit d'une simple exhalation. Dans son excellent Mémoire sur les abcès du foie, M. Louis a cité le cas d'un individu dans le foie duquel on trouva une cavité du volume d'une noix, remplie d'un caillot fibrineux de sang noir, disposé par couches concentriques. On ne constata dans les vaisseaux sanguins l'existence d'aucune déchirure (1).

7. Consécutivement à une congestion sanguine, variable en intensité et en durée, le foie, avons-nous dit, peut subir dans sa nutrition des altérations notables. Au nombre de celles-ci, par exemple, il faut placer son hypertrophie générale ou partielle. L'augmentation de volume, également générale ou partielle, qu'il subit alors, n'est plus seulement le résultat d'une simple accumulation de sang dans son tissu, mais bien d'une augmentation dans le volume ou dans le nombre des molécules de celui-ci; en d'autres termes, sous un volume donné, il contient plus de parties solides, il a plus de densité. Si cette hypertrophie du foie est générale, Il y a accroissement de volume de la totalité de l'organe;

(1) *Mémoires* ou *Recherches anatomico-pathologiques*, par P. Ch. A. Louis. 1826. Page 381.

quelquefois cependant ce volume n'est pas augmenté, mais le tissu est plus dense, plus dur, se laisse diviser plus difficilement par le scalpel. C'est ainsi que, dans beaucoup de cas d'hypertrophies du système osseux, celui-ci n'a pas plus de volume, mais a seulement acquis une plus grande pesanteur spécifique.

Il peut arriver que l'hypertrophie du foie n'existe que dans l'une de ses substances, l'autre conservant son état normal, ou subissant en même temps une véritable atrophie. Si ce dernier cas a lieu, il peut en résulter une diminution du volume général du foie, bien qu'un de ses élémens anatomiques ait un volume plus considérable que de coutume. C'est ce qui a lieu, par exemple, dans beaucoup de cas de *cirrhoses*, que nous avons vu n'être autre chose que l'hypertrophie de la substance blanche. En même temps que la nutrition de celle-ci a acquis une activité insolite, la substance rouge a subi comme une sorte de retrait, et consécutivement à son atrophie, le volume du foie a diminué. La difficulté avec laquelle, en pareil cas, on fait pénétrer des injections dans la substance du foie, l'ascite qui suit à-peu-près constamment cette atrophie de la substance rouge, d'où résulte un aspect comme ratatiné du foie, paraissent démontrer qu'il y a alors oblitération d'une grande partie des petits vaisseaux qui constituent cette substance rouge. Souvent aussi l'inégale hypertrophie de cette dernière, d'où résulte dans le foie l'apparition de granulations soit isolées et rares, soit nombreuses et groupées, coïncide avec une notable diminution du volume du foie, ce qui dépend de l'atrophie d'autres portions de la substance rouge, ou de la substance blanche.

L'hypertrophie du foie, soit partielle, soit générale, est le plus souvent accompagnée d'une augmentation de sa consistance. Elle peut exister avec diverses nuances de coloration, dont les principales sont la teinte rouge, jaune, verdâtre, brune, grise, ou même blanche. Plusieurs de ces teintes se mêlent souvent ensemble, d'où résultent les aspects les plus variés du foie, que j'essaierai de faire ressortir dans les observations particulières.

Il y a des cas où, sous le rapport de sa forme, de son volume, de sa couleur, de la proportion de ses substances, le foie paraît être dans son état physiologique; mais sa consistance est singulièrement diminuée; son tissu est d'une extrême friabilité; il s'écrase, et se réduit en pulpe sous le doigt qui le presse; il n'a pas quelquefois plus de consistance que la matière lie-de-vin qui remplit les aréoles de la rate. Sans doute, l'analogie avec ce qu'on observe dans d'autres organes, et de plus les cas où l'on a vu ce ramollissement du foie coïncider avec tous les symptômes d'une hépatite (tom. II, pag. 264), doivent porter à admettre que ce ramollissement est le résultat d'un travail inflammatoire. Je l'ai dit sans restriction dans le IIIe. volume de cet ouvrage. Cependant, des réflexions encore plus mûres ont jeté du doute dans mon esprit; et tout convaincu que je reste qu'un grand nombre de ramollissemens succèdent à une inflammation, j'hésite à admettre qu'il en soit de même pour tous; les preuves me manquent pour prendre, dans tous les cas, à cet égard, une décision définitive. Je le demande à tout homme de bonne foi : n'a-t-il pas rencontré des cas où un ramollissement existant dans le cerveau, l'estomac, le foie, etc., il lui a été impossible d'affirmer qu'aucune espèce de congestion

sanguine, de travail d'irritation quelconque, eût précédé ou accompagné le ramollissement dont ces organes étaient le siége. Dans ces cas difficiles, sachons douter et attendre.

On a souvent parlé de l'augmentation de volume du lobe de Spigel, augmentation assez considérable pour que ce lobe constituât une tumeur appréciable au palper. Parmi les nombreux malades examinés à la Charité pendant leur vie ou après leur mort, aucun ne nous a offert ce genre d'altération du foie, qui, au dire de beaucoup de médecins, serait très-commun : jamais, pendant la vie, nous n'avons pu sentir isolément le lobe de Spigel à travers les parois abdominales, et jamais, après la mort, nous n'avons constaté son hypertrophie indépendante de celle du reste du foie. Il faut donc regarder les tumeurs qui seraient formées par le petit lobe de Spigel, comme un fait aussi rare que le serait une tumeur constituée ou par un anévrysme du tronc cœliaque, ou par une maladie du pancréas.

Quant aux deux lobes principaux du foie, on les trouve souvent hypertrophiés ou atrophiés isolément l'un de l'autre. Le lobe droit, par exemple, peut être beaucoup plus volumineux que de coutume, et le lobe gauche ne plus consister qu'en un très-mince appendice. D'autres fois, le lobe droit a, au contraire, diminué de volume; il n'occupe qu'une petite partie de sa place accoutumée, tandis que le lobe gauche, hypertrophié, s'étend beaucoup plus que de coutume dans l'hypocondre gauche, et peut même être la cause d'un son mat, à la partie latérale inférieure gauche du thorax. Dans ce cas, le foie de l'adulte se

rapproche de la disposition du foie du fœtus, chez lequel le lobe gauche l'emporte en volume sur le droit.

8. Le dernier ordre d'altérations du foie consiste dans les sécrétions morbides qui peuvent s'opérer dans son parenchyme. Ainsi, du pus peut l'infiltrer, ou s'y réunir en foyer. On peut signaler quatre circonstances principales, dans lesquelles le foie devient le siége d'abcès. Ils s'y forment, 1°. à la suite de violences extérieures, qui agissent directement sur le foie; 2°. à la suite de lésions du cerveau; 3°. spontanément, comme terminaison d'une hépatite aiguë ou chronique : ce cas est plus rare que les deux premiers. 4°. Enfin, il y a des circonstances où le pus qu'on trouve dans le foie ne semble pas s'être accumulé consécutivement à une hépatite; formé ailleurs, et porté dans le torrent circulatoire, on dirait qu'il n'a fait que se séparer du sang dans l'intérieur du foie. Toujours est-il qu'en pareil cas aucun symptôme d'hépatite n'a existé pendant la vie; qu'après la mort on ne trouve aucune trace d'inflammation, d'un travail pathologique quelconque autour de la collection purulente; que, le plus souvent, on trouve en même temps de semblables abcès en d'autres parties, dans le poumon, dans la rate, dans le cerveau, dans le tissu cellulaire sous-cutané et intermusculaire; que, dans aucune de ces parties, la formation du pus n'a été non plus précédée de signes d'inflammation, et qu'enfin, cette espèce d'abcès se produit sur-tout dans des conditions données de l'économie, savoir : à la suite des grandes opérations chirurgicales, après les accouchemens laborieux, ou

bien lorsqu'une abondante suppuration, entretenue depuis long-temps, a été tout-à-coup tarie. Nous citerons plus bas des faits relatifs à ces différentes espèces d'abcès; la suppuration du foie est, d'ailleurs, une affection fort rare.

A la place du pus, le tissu du foie peut sécréter diverses matières, tantôt jaunes et friables, tantôt d'un blanc mat, et plus ou moins consistantes, tantôt plus ou moins semblables à de la gélatine ou à de la colle. Ces diverses matières, qu'en raison de différences, souvent peu essentielles dans leurs qualités physiques, on a appelées de noms différens, soit tubercules, soit matière encéphaloïde, soit stéatomes, etc., ont pour caractère commun et important d'être sécrétées au sein du parenchyme du foie, et à la suite d'une congestion sanguine plus ou moins évidente, comme peut y être sécrété le pus. Elles y sont même plus souvent formées que celui-ci. Tantôt le tissu du foie est encore apparent, là où existent ces matières sécrétées; il est infiltré par elles, et en même temps plus ou moins fortement injecté. Tantôt, pour retrouver le tissu du foie, il faut avoir recours à une dissection attentive, ou à la macération, et alors on le voit exister en débris au milieu de la matière étrangère, de même que dans un phlegmon on retrouve au milieu du pus des débris de tissu cellulaire et de muscle. Le tissu du foie n'est pas seulement alors refoulé; il paraît être véritablement atrophié, résorbé; la dissection m'a d'ailleurs convaincu d'un fait important, savoir, que les vaisseaux nombreux que l'on voit souvent se ramifier au milieu de masses blanches encéphaloïdes, ne leur appartiennent point; qu'elles ne font que les tra-

verser, et qu'elles ne sont autre chose qu'un reste du tissu du foie auquel il appartient. Plus tard, ils peuvent se rompre, et de là résulteront des hémorrhagies. De ces faits je crois pouvoir conclure que ce qu'on appelle tissu encéphaloïde, dans le foie, n'est pas plus un tissu que ne l'est le tubercule; que c'est, comme celui-ci, une matière disposée dans le foie par voie de sécrétion, et que les apparences d'organisation qu'on y rencontre appartiennent uniquement au tissu même du foie infiltré de cette matière.

ARTICLE II.

SYMPTÔMES DES MALADIES DU FOIE.

9. Ils sont peu nombreux, souvent trop obscurs, ou assez peu caractérisés, pour que, d'après eux, on puisse toujours affirmer l'existence d'une affection du foie. Dans d'autres circonstances, celle-ci n'est pas douteuse, mais il est très-difficile, ou même impossible de déterminer sa nature : d'une part, en effet, des symptômes semblables sont souvent produits par plusieurs affections du foie, qui présentent les plus grandes différences sous le rapport de leurs caractères anatomiques; et d'autre part, on ne peut pas dire que dans aucune de ces affections on retrouve un symptôme constant. L'ictère, par exemple, peut également manquer ou exister dans toutes les maladies du foie; il n'y a qu'un cas où il ne manque jamais, c'est lorsqu'il y a oblitération du canal cholédoque. Cet article a spécialement pour but de présenter quelques données fournies

par l'observation, qui aident, 1°. à reconnaître l'existence d'une maladie du foie; 2°. à déterminer sa nature.

10. Les symptômes qui se manifestent dans les maladies du foie sont ou locaux ou généraux : il y a beaucoup de cas où les seconds sont beaucoup plus marqués que les premiers.

11. Au nombre des symptômes locaux, nous trouvons d'abord la douleur. Variable en intensité, elle ne l'est pas moins par son siége : il est des malades chez lesquels elle est vague, mobile, et semblable, sous ce rapport, à une douleur rhumatismale; elle peut exister dans une grande étendue; ainsi chez certains individus, toute la partie inférieure droite du thorax, et l'hypocondre du même côté, sont le siége d'une sensation douloureuse. Ailleurs elle n'existe qu'en quelques points circonscrits; ainsi on l'observe, 1°. vers la région épigastrique; 2°. le long du rebord cartilagineux des fausses côtes droites; 3°. en un point plus ou moins limité de l'hypocondre droit; 4°. vers la partie latérale inférieure droite du thorax, et quelquefois alors dans un espace très-circonscrit, tel que celui, par exemple, occupé par la dernière fausse côte droite; 5°. postérieurement de ce même côté, près de la colonne vertébrale; et si alors la douleur se fait sentir un peu haut, on pourra facilement la confondre avec les douleurs dorsales des phthisiques; 6°. dans l'hypocondre gauche, à la place ordinairement occupée ou par le grand cul-de-sac de l'estomac, ou par la rate; 7°. enfin, en divers points de l'abdomen, tels que l'ombilic, les flancs, etc., s'ils sont occupés par le foie aug-

menté de volume. Il y a d'autres douleurs qui ne se manifestent plus seulement là où existe le foie, mais en des lieux plus ou moins éloignés; elles sont purement sympathiques, et résultent d'une simple irritation nerveuse. Ainsi, on a depuis long-temps noté, sans pouvoir trop s'en rendre compte, la douleur fixée à l'épaule droite qui accompagne un certain nombre d'affections du foie : cette douleur nous a paru exister moins souvent qu'on ne l'a dit; cependant, dans plus d'un cas, nous l'avons observée d'une manière bien tranchée. Ces douleurs sympathiques peuvent encore occuper d'autres lieux. Nous aurons toujours présente à la mémoire l'observation d'un malade, dont le foie fut trouvé, après la mort, rempli de masses dites cancéreuses. Jamais il n'avait accusé aucune douleur dans la région du foie; mais de temps en temps les deux côtés du thorax devenaient le siége d'une sensation très-pénible, qui bientôt s'étendait aux bras et jusqu'à la main; celle-ci était sur-tout le siége d'un fourmillement très-incommode ; quelquefois des douleurs très-vives, lancinantes, passant comme des traits de feu, s'emparaient de l'un ou l'autre bras. Nous ne trouvâmes rien après la mort qui pût nous expliquer ces accidens. Nous avons vu d'autres malades, dont la seule douleur existait à la tête : cette douleur peut être même dans quelques cas assez forte, assez constante et assez prolongée, pour qu'elle fixe exclusivement l'attention du malade, auquel aucune sensation locale ne révèle que son foie est affecté. Enfin, un phénomène bien singulier que présentent un certain nombre d'individus atteints d'une maladie du foie, c'est une démangeaison très-vive et très-incommode à la peau : cet

accident est sur-tout fréquent, lorsqu'il y a ictère; mais il peut aussi exister dans les cas où la peau a conservé sa couleur naturelle.

Les douleurs ressenties à la région du foie, ou dans le lieu qu'il occupe accidentellement, peuvent être continues ou intermittentes. Dans l'un et l'autre cas, elles sont tantôt profondes, et se font sentir spontanément sans que le palper les augmente; d'autres fois celui-ci les augmente; d'autres fois enfin, c'est seulement lorsqu'il est pratiqué que les malades ressentent de la douleur. Il y a des individus qui ne souffrent que lorsqu'ils marchent, lorsqu'ils sont en voiture, lorsqu'ils montent ou descendent sur un plan incliné, lorsqu'ils se couchent sur l'un ou sur l'autre côté.

Une douleur fixée à la région du foie est souvent le premier symptôme qui porte à soupçonner que cet organe est malade. Il y a des individus qui, pendant un grand nombre d'années, n'ont éprouvé d'autres accidens du côté du foie qu'une douleur plus ou moins vive revenant par intervalles; leur teint était tout au plus un peu jaune; d'ailleurs la région du foie était souple, les digestions habituellement bonnes, la nutrition dans un état assez satisfaisant; mais il arrive une époque où l'ancienne douleur devient plus vive par intervalles; et lorsqu'elle se réveille ainsi avec une intensité inaccoutumée, un mouvement fébrile s'établit, des traces d'ictère se manifestent souvent; plus tard enfin ces symptômes intermittens deviennent continus, et l'existence d'une affection grave du foie n'est plus douteuse. Nous avons déjà parlé des cas où la douleur est le symptôme tellement prédominant qu'on en a fait une maladie à part, sous le

nom de colique hépatique. Chez d'autres malades, la douleur ne survient que long-temps après que d'autres symptômes locaux ou généraux ont déjà annoncé l'existence d'une affection du foie. Souvent enfin cette affectiou parcourt toutes ses périodes, et entraîne les malades au tombeau, sans qu'aucune douleur ait jamais été ressentie à la région hépatique.

Plusieurs parties, situées dans le voisinage du foie, peuvent être le siége de diverses douleurs, qui ont été souvent confondues avec des douleurs du foie; et il faut avouer qu'une pareille méprise est souvent difficile à éviter. Ces parties, dont les douleurs simulent celles du foie, peuvent être situées ou dans le thorax ou dans l'abdomen. Dans le thorax, nous trouvons certaines inflammations de la plèvre, et en particulier de la plèvre diaphragmatique, qui révèlent leur existence par une douleur ayant son siége à la partie tout-à-fait inférieure du côté droit du thorax, le long du rebord cartilagineux des côtes, et jusque dans l'hypocondre droit. Souvent alors on peut croire d'autant plus facilement à une hépatite, qu'on voit survenir un ictère, lequel est vraisemblablement le résultat d'une irritation sympathique, communiquée de la plèvre diaphragmatique à la surface convexe du foie. Ce qu'il y a de certain, c'est que dans des cas pareils nous avons trouvé une inflammation dans la plèvre, et aucune altération appréciable dans l'organe sécréteur de la bile.

Dans l'abdomen, une péritonite partielle développée aux environs du foie, une phlegmasie aiguë ou chronique du pylore ou du commencement du duodénum, une néphrite même; enfin des tumeurs, telles que nous en

avons cité ailleurs des exemples, développées soit entre le rein et le foie, soit au-dessous de l'épiploon gastro-hépatique, peuvent faire naître des douleurs, qu'il serait souvent difficile de distinguer des douleurs appartenant au foie.

D'après l'existence de la douleur, son siége, sa nature, son intensité, l'époque de son apparition, peut-on découvrir de quelle espèce d'affection du foie elle dépend? C'est déjà ce que plusieurs fois on a essayé de faire; mais dans la plupart des cas, les règles qu'on a posées à cet égard peuvent être renversées par des exceptions presque aussi nombreuses. Ainsi, l'on a établi que les affections dites cancéreuses du foie sont accompagnées de douleurs vives, lancinantes, caractéristiques; et cependant, en faisant le relevé des notes que nous avons recueillies à cet égard, nous trouvons, d'une part, que ces douleurs ont été observées chez des individus qui avaient d'autres affections du foie, et d'autre part, nous trouvons que les individus atteints de cancers du foie, avec très-peu ou point de douleurs, sont à-peu-près aussi nombreux que ceux qui en ont éprouvé de vives.

Ces difficultés étant bien posées et reconnues, exposons ce que nous avons observé touchant les signes qu'on peut tirer de l'existence et de la nature des douleurs, pour distinguer les unes des autres les diverses affections du foie.

1°. Les cas de maladies du foie où l'on observe le *plus ordinairement* des douleurs, sont l'hépatite aiguë, la formation d'abcès ou la production de la matière dite encéphaloïde dans le tissu enflammé du foie, et de plus, pour les maladies des voies d'excrétion, le passage d'une concrétion calculeuse dans les canaux biliaires, mais non

leur simple séjour, soit en un point de ces canaux, soit dans la vésicule. Toutefois, il n'y a aucun de ces cas qui ne puisse exister sans avoir été annoncé par aucune douleur.

2°. On observe quelquefois dans la région hépatique des douleurs extrêmement vives, qui ne peuvent être expliquées après la mort par aucune lésion du foie ou de ses canaux excréteurs. C'est le cas de certaines coliques hépatiques. Cette seule circonstance, et, de plus, le caractère de ces douleurs, leur intermittence, le bon état de santé qui existe souvent dans leurs intervalles, nous portent à croire que ces douleurs ont spécialement leur siége dans les nombreux filets nerveux qui se distribuent au foie, et qui proviennent soit du pneumo-gastrique, soit sur-tout du grand sympathique. On a d'ailleurs la preuve que ces douleurs appartiennent au foie, parce qu'elles sont souvent accompagnées d'un ictère qui se dissipe avec elles, ou qui peut leur survivre pendant un temps plus ou moins long. Qu'y a-t-il d'étonnant que dans ce cas l'affection des nerfs modifie la sécrétion biliaire? L'influence nerveuse ne modifie-t-elle pas d'une manière évidente bien d'autres sécrétions, comme celle des larmes, de la salive, de l'urine, etc.? Le tic douloureux n'est-il pas accompagné d'un vice de sécrétion des glandes buccales, etc.?

3°. Il est certaines maladies du foie, qui le *plus ordinairement* ne produisent qu'une douleur très-obtuse ou nulle. Telles sont un grand nombre de ses affections chroniques : le développement d'hydatides dans son intérieur, sa dégénération graisseuse, son induration, ses diverses espèces d'hypertrophie générale ou partielle (granulations,

cirrhose, etc.), enfin son atrophie également générale ou partielle. Dans cette dernière affection, où le foie ne forme point de tumeur, on peut prévoir combien, en raison de l'absence de la douleur, le diagnostic doit être obscur. Aussi ne peut-on l'établir que d'une manière conjecturale, d'après l'existence de quelques symptômes généraux dont il sera question plus bas. Il ne faut pas toutefois oublier, que dans plusieurs cas où l'affection est devenue complètement indolente, lorsqu'on l'observe, il y a une époque, vers le début de la maladie, où des douleurs plus ou moins vives ont existé.

12. Les modifications que le foie présente souvent dans son volume, peuvent être reconnues pendant la vie s'il y a augmentation de ce volume; et quelquefois même aussi lorsqu'il est diminué, on parvient à reconnaître cette diminution de volume, 1°. par l'examen de la forme de l'abdomen et de la partie inférieure droite du thorax; 2°. par le *palper*; 3°. par la percussion.

Il y a des cas où la simple vue découvre l'existence d'une tumeur dans l'hypocondre droit; les parois abdominales sont soulevées par elle, et quelquefois on peut voir à travers ces parois se dessiner le bord tranchant du foie; celui-ci devient sur-tout quelquefois bien manifeste, immédiatement après l'opération de la paracenthèse. La simple vue suffit alors pour découvrir l'existence d'une maladie du foie. Chez d'autres individus on n'a plus des signes aussi tranchés. Par la vue, on constate seulement l'existence d'une tumeur soit dans l'un ou l'autre hypocondre, soit à l'épigastre. Mais il faut d'autres signes pour arriver à la connaissance de la nature de cette tumeur.

Chez certains malades, la portion de ce viscère cachée derrière les côtes a augmenté de volume de manière à les déjeter en dehors, sur-tout dans leur partie cartilagineuse, et à produire ainsi une singulière déformation dans le côté droit inférieur du thorax. On voit alors la face antérieure des dernières côtes et de leurs cartilages devenir supérieur, leur bord supérieur devenir postérieur, etc. La dernière côte repoussée en dehors, se montre très-manifeste à la simple vue.

Le *palper* fournit des renseignemens plus nombreux, plus variés que ceux qui peuvent être donnés par la simple vue. Chez plusieurs individus atteints de maladies du foie avec augmentation du volume de cet organe, on ne constate rien autre chose, en palpant l'abdomen, qu'une résistance inégale à la pression des deux côtés de la ligne blanche. Ainsi, tandis que dans l'hypocondre gauche les parois abdominales se laissent facilement déprimer, et que la main *plonge* profondément sans trouver d'obstacles, dans l'hypocondre droit, au contraire, les parois abdominales sont tendues, comme si un corps solide, situé derrière elles, les empêchait de céder à la main qui cherche à les déprimer. Il y a beaucoup de cas de maladies du foie où cette inégalité de souplesse des deux hypocondres est le seul indice de la tuméfaction de cet organe.

D'autres fois il arrive que, dans l'hypocondre droit, on peut circonscrire un corps qui se prolonge derrière les côtes, et qui, par sa forme et sa situation, paraît être le foie développé. Mais, pour bien le reconnaître, la manière dont on exerce le palper n'est pas indifférente. Tantôt, il suffit d'appliquer simplement la main sur

l'hypocondre, et de le presser successivement d'avant en arrière dans ses divers points, puis de palper comparativement, et toujours de la même façon, les autres parties de l'abdomen. Il faut d'ailleurs exercer tour-à-tour le palper, le malade étant couché soit sur le dos, soit sur l'un ou l'autre hypocondre, assis, ou debout. Souvent, en pratiquant ainsi le palper, la tumeur, dont on reconnaît l'existence, ne peut être circonscrite, ses limites restent indéterminées. Employez alors un autre procédé. Portez sur l'hypocondre la main, disposée de telle manière que, tous les doigts étant étendus et rapprochés les uns des autres, à l'exception du pouce, le bord externe du doigt indicateur touche dans toute son étendue les parois abdominales. Enfoncez directement la main dans cette direction d'avant en arrière, puis portez-la brusquement de bas en haut, en rapprochant son bord cubital des parois de l'abdomen, et pressant toujours, suivant cette nouvelle direction, avec son bord radial. En procédant de la sorte, il arrive souvent qu'on parvient à circonscrire exactement le bord tranchant du foie. Tantôt, d'ailleurs, cet organe offre, dans toute son étendue appréciable au palper, une surface lisse, uniforme; tantôt on y reconnaît des élévations insolites, des bosselures; tantôt, enfin, il présente des points où il est véritablement enfoncé, déprimé, comme creusé en godet; il semble que dans ces points il a subi une perte de substance.

Ce n'est pas seulement dans l'hypocondre droit que le foie peut se faire sentir par le palper; il n'est guère de points de l'abdomen où, par ce moyen, l'on n'en ait reconnu l'existence. D'abord, on peut le sentir à-la-fois

dans l'hypocondre droit, à l'épigastre, et dans l'hypocondre gauche. Alors, le diagnostic offre peu de difficultés : en effet, on sent et on voit quelquefois la tumeur sortir, en quelque sorte, de derrière les côtes droites, et se prolonger de là dans les points indiqués. Elle peut se borner à l'épigastre, ou s'avancer plus ou moins dans l'hypocondre gauche : plus d'une fois nous en avons ainsi suivi les progrès de droite à gauche. Une fois parvenue dans la portion splénique de l'abdomen, la tumeur hépatique peut s'y terminer de différentes manières, soit en formant une sorte de masse arrondie, dont on trouve mal les limites, soit en constituant une sorte de languette à bords minces, que l'on peut sentir encore à travers les parois abdominales.

Le diagnostic devient plus difficile, lorsque la tumeur formée par le foie, nulle dans l'hypocondre droit, n'existe qu'à l'épigastre ou dans l'hypocondre gauche. Cela arrive, lorsque le foie s'est inégalement développé, et que le lobe gauche est dans un état d'hypertrophie auquel ne participe point le lobe droit. Dans le premier cas, on peut la prendre pour une tumeur de l'estomac ; et dans le second, pour une tumeur de ce même estomac ou de la rate. Mais, avec de l'attention et de l'habitude, on parvient le plus souvent à distinguer ces différens cas. En effet, les tumeurs formées par l'estomac se prolongent très-rarement derrière les côtes; elles ont en général une mobilité plus ou moins grande. Les tumeurs épigastriques qui sont formées par le foie peuvent être presque toujours suivies derrière les côtes ; on les limite exactement du côté de l'hypocondre gauche, tandis qu'à droite on les sent disparaître insensiblement, et sans qu'il soit pos-

sible de dire où elles finissent. Elles sont généralement beaucoup moins mobiles que les tumeurs de l'estomac. L'état des digestions peut encore servir à éclairer le diagnostic, mais, toutefois, d'une manière secondaire; car, dans un grand nombre d'affections chroniques du foie, il y a simultanément gastrite, et, de plus, par sa seule présence dans l'épigastre, le foie peut comprimer l'estomac et en gêner les fonctions. Quant aux tumeurs formées par la rate, leur direction, le plus ordinairement oblique de haut en bas et de gauche à droite, leur point de départ peuvent les distinguer, dans la plupart des cas, des tumeurs de l'hypocondre gauche constituées par le lobe gauche du foie.

Le foie peut encore occuper d'autres points de l'abdomen, et y être reconnu par le palper. On l'a vu occuper la région ombilicale, les flancs, toucher la crête iliaque, descendre même jusque près du pubis, et occuper enfin la presque totalité de l'abdomen. Les cas où il n'est séparé que d'un ou deux travers de doigts de la crête iliaque droite ne sont pas très-rares; ceux où il s'avance jusque vers l'hypogastre sont beaucoup moins communs.

Deux circonstances principales s'opposent à ce que, dans un assez grand nombre de cas, on sente la tumeur que forme le foie dans un des points qui viennent d'être indiqués. La première de ces circonstances est l'existence d'un épanchement considérable de liquides dans la cavité du péritoine; la seconde est la distension du gros intestin, soit par des matières fécales, soit par des gaz. Cette distension cessant par des évacuations naturelles ou sollicitées, on commence à sentir très-bien une tumeur qui

jusqu'alors avait été inappréciable, ou qui, du moins, n'avait pu être que vaguement soupçonnée.

Le foie peut former tumeur, soit à l'épigastre, soit dans l'un ou l'autre hypocondre, sans être réellement augmenté de volume. Cela arrive lorsqu'un épanchement formé dans la plèvre droite est assez considérable pour refouler en bas le diaphragme, et en même temps le foie, qui vient alors faire une saillie plus ou moins considérable au-dessous des côtes. Cela arrive encore, lorsqu'une tumeur, développée dans l'abdomen, près du foie, et formée soit aux dépens des organes, soit aux dépens des portions de péritoine qui les séparent, tend à occuper la place que le foie remplit ordinairement. Dans un cas, par exemple, que nous avons cité ailleurs avec plus de détails, une tumeur enkystée, développée entre le rein et le foie, avait fait subir à ce dernier organe une sorte de mouvement de bascule, en vertu duquel le foie, repoussé de l'hypocondre droit, et fortement incliné de haut en bas, de droite à gauche, et d'arrière en avant, faisait, pendant la vie, une saillie considérable dans l'hypocondre gauche. On reconnut bien que la tumeur était constituée par le lobe gauche du foie, et, de plus, il était naturel de penser que ce lobe ne faisait ainsi une saillie considérable, que parce que son volume était réellement augmenté. Il n'en était rien, cependant, comme nous le démontra l'ouverture du cadavre.

Non-seulement des tumeurs de l'estomac, de la rate, du péritoine péri-hépatique, de l'épiploon gastro-hépatique, peuvent quelquefois en imposer pour des tumeurs appartenant au foie; mais encore il y a des cas où

des organes, situés très-loin du foie dans leur état normal, peuvent, en se tuméfiant, en se développant, se rapprocher des hypocondres, les occuper, et y constituer des tumeurs qui paraissent dépendre du foie. Chez une femme atteinte d'une hydropisie enkystée de l'ovaire, la tumeur affectait la disposition suivante : dans la région iliaque du côté droit, on sentait un corps dur, inégal, bosselé, on le suivait obliquement de bas en haut, et de droite à gauche, jusque vers l'ombilic, où il cessait d'être appréciable. Au-dessus de l'ombilic, l'abdomen avait la souplesse de son état physiologique. Mais, dans l'étendue de quelques travers de doigt, au-dessous du bord cartilagineux des côtes gauches, existait une seconde tumeur, constituée par un corps qui semblait être irrégulièrement arrondi, sans inégalités à sa surface. Ce corps paraissait se prolonger derrière les côtes. Il ressemblait tout-à-fait, par sa forme, sa situation et ses rapports, au lobe gauche du foie développé contre nature. Tel fut, en effet, le diagnostic qui fut porté. Quelque temps après l'entrée de la malade à l'hôpital, la tumeur inférieure ayant pris un grand accroissement, et sa nature ne semblant pas douteuse, l'opération de la paracenthèse fut pratiquée, de manière à pénétrer dans l'intérieur de la tumeur, regardée comme une hydropisie enkystée de l'ovaire. Une grande quantité de liquide s'écoula; la tumeur de la région iliaque s'affaissa, et en même temps, chose remarquable, la tumeur de l'hypocondre gauche, qui semblait n'avoir aucun rapport avec l'inférieur, changea de position, et descendit au niveau de l'ombilic. Dès-lors, elle cessa d'être regardée comme appartenant au foie; elle ne semblait plus être qu'une

connexion de la tumeur de la région iliaque, et appartenir, comme elle, à l'hydropisie de l'ovaire, dont elle paraissait constituer une loge. Mais, dans ce cas, pourquoi avait-elle occupé jusqu'alors l'hypocondre gauche, et pourquoi avait-elle changé brusquement de position après la ponction? Cela pouvait s'expliquer. On pouvait concevoir, en effet, qu'avant cette opération la partie supérieure de la tumeur de l'ovaire était maintenue élevée, et comme soutenue dans l'un des hypocondres par la partie inférieure, que distendait une grande quantité de liquide; celui-ci ayant été évacué, la tumeur de l'hypocondre devait nécessairement changer de place. La malade succomba, et le diagnostic put être vérifié. L'ouverture du cadavre montra en effet les lésions suivantes :

Des adhérences intimes unissent le péritoine des parois abdominales à celui qui recouvre les viscères : immédiatement derrière ces parois, apparaît une énorme tumeur qui remplit l'hypogastre, l'ombilic, les deux régions iliaques et les deux flancs, la totalité de l'hypocondre gauche, qu'elle occupe jusqu'au niveau de la cinquième côte, et une partie de l'épigastre et de l'hypocondre droit : elle refoule fortement en haut le foie, qui remonte jusqu'à la quatrième côte, et l'estomac, qui se trouve placé au niveau de ce viscère. Au-devant d'elle se prolonge l'épiploon squirrheux; dans le flanc gauche, l'on aperçoit le colon descendant, et quelques circonvolutions de l'intestin grêle, dont la plus grande partie est cachée par la tumeur. Elle se détache facilement des diverses parties qui sont en rapport avec elle, et auxquelles elle n'est unie que par des adhérences celluleuses peu intimes. En bas elle tient à la matrice par la trompe

droite et le ligament ovarien du même côté. L'on ne trouve plus aucune trace de l'ovaire droit : le gauche est intact. Elle offre comme trois parties distinctes : l'une, située dans l'hypocondre gauche et l'épigastre, paraît formée d'un tissu dur et solide; l'autre, située dans le flanc et la fosse iliaque droite, présente le même aspect. Enfin, la portion qui occupe l'ombilic et l'hypogastre, et qui réunit les deux précédens, est molle et rénitente, et paraît formée par une poche pleine de liquide : en incisant cette troisième portion, on voit s'en écouler une grande quantité d'un liquide grisâtre, purulent, inodore. La cavité qui le contient pourrait admettre au moins la tête d'un fœtus à terme. De la face interne de ses parois s'élèvent huit à dix tumeurs, ayant, terme moyen, le volume d'une orange. Incisées, elles présentent toutes un tissu analogue; ce sont des myriades de filamens déliés, rouges ou blancs, qui s'entrecroisant en mille sens différens, laissent entre eux des aréoles que remplit un liquide incolore dans les unes, rouge ou brunâtre dans les autres, et ayant beaucoup de rapports par sa consistance, sa ténacité, sa manière de filer entre les doigts, avec le mucus des fosses nasales. Les plus considérables de ces aréoles pourraient admettre une petite noisette; les plus petites recevraient à peine une tête d'épingle de médiocre grosseur. Il serait, je pense, assez difficile de rapporter ce tissu à aucun de ceux décrits jusqu'à présent. En quelques endroits il paraissait se rapprocher du squirrhe ramolli, en d'autres du tissu érectile accidentel : on eût dit dans ces derniers points d'un morceau de rate vidé de sang et soumis à des lavages répétés.

Un tissu entièrement analogue composait les deux autres parties de la tumeur.

Elle était enveloppée dans sa totalité par une membrane épaisse, manifestement fibreuse. Sa face externe était recouverte par le péritoine ; sa face interne, examinée dans la grande poche, était rugueuse, d'une couleur rouge lie-de-vin, tapissée par une couche albumineuse, membraniforme, semblable à celle qui revêt les parois des cavernes pulmonaires. Elle présentait en outre un grand nombre de petites granulations blanches, du volume d'un grain de millet, et qui ressemblaient assez aux granulations qui s'élèvent de la face interne de plusieurs des hydatides, connues sous le nom d'acéphalocystes.

On pouvait facilement diviser cette membrane en un grand nombre de feuillets superposés les uns aux autres. En quelques points le feuillet le plus interne présentait une coloration d'un noir foncé, sous forme de larges plaques ou de longues stries.

Le grand épiploon, ainsi que les portions du péritoine, qui, après avoir tapissé les flancs, se portent au-devant de la colonne vertébrale pour constituer le mésentère, étaient transformés en masses cancéreuses épaisses ; incisées, elles présentaient en plusieurs points un tissu blanc, opaque, que parcouraient de nombreuses lignes rougeâtres (tissu encéphaloïde à l'état de crudité). En d'autres points, l'on ne trouvait plus qu'une sorte de détritus rougeâtre, et même de véritables épanchemens sanguins (tissu encéphaloïde ramolli). Ailleurs, au tissu blanc et dur, que nous venons de décrire, se trouvait mêlé un tissu jaunâtre et friable, s'écrasant facilement

sous le doigt, comme du sulfate de chaux saturé d'eau (matière tuberculeuse).

L'utérus était parfaitement sain.

Le foie présentait dans son intérieur trois ou quatre petites masses cancéreuses, formées par le tissu encéphaloïde encore cru, ayant chacune à-peu-près le volume d'une noisette.

La face interne de l'estomac était pâle; sa muqueuse était saine.

Les poumons, parfaitement crépitans et d'un beau blanc rosé, ne descendaient de chaque côté que jusqu'au niveau de la quatrième côte. — Cœur sain, rempli de sang noir liquide.

13. Si, après avoir passé en revue les différentes variétés de tumeurs que peut former le foie, appréciables au palper, nous recherchons quelles sont les maladies du foie dans lesquelles se montrent principalement ces tumeurs, nous ne pourrons poser à cet égard aucune règle constante. D'une part, en effet, il n'en est presque aucune dans laquelle la forme du foie ne puisse être modifiée de manière qu'il en résulte une tumeur reconnaissable pendant la vie; et d'autre part, toutes les affections du foie peuvent naître, se développer, parcourir leurs diverses périodes, sans que l'organe augmente assez de volume pour former tumeur.

Dans les cas de simple congestion sanguine dans le foie, soit active et produite par un stimulus vital, soit liée à un obstacle mécanique à la circulation, le foie peut se tuméfier assez pour qu'on le sente dans l'hypocondre et à l'épigastre. Cette tuméfaction est quelquefois très-rapide :

souvent aussi on la voit disparaître avec autant de promptitude qu'elle s'était formée, soit spontanément, soit à la suite d'émissions sanguines plus ou moins abondantes. Il est des malades chez lesquels l'hypocondre droit se tuméfie ainsi, puis reprend promptement sa souplesse, et cela à plusieurs reprises. Ces sortes de tuméfactions intermittentes du foie s'observent sur-tout pendant le cours de certaines affections organiques du cœur. Elles ne sont d'ailleurs accompagnées, dans la plupart des cas, d'aucun autre trouble des fonctions du foie; on n'observe ni douleur ni trace d'ictère. Quelquefois cependant les malades accusent une sensation pénible, une sorte de pesanteur vers l'hypocondre, et une légère teinte jaune se répand sur leur peau. Après avoir ainsi paru et disparu à plusieurs reprises, la tuméfaction du foie peut rester permanente, et ce qui n'était d'abord qu'une simple congestion sanguine passagère peut devenir insensiblement une grave altération de texture.

Il serait bien difficile, selon moi, de poser une ligne rigoureuse de démarcation dans le foie, comme partout ailleurs, entre le plus haut degré d'une simple congestion active et l'inflammation proprement dite. Celle-ci peut exister, soit à l'état aigu, soit à l'état chronique, sans produire aucune espèce de tumeur; et si en même temps il n'existe pas de douleur, le diagnostic sera très-obscur. Mais dans un grand nombre de cas, l'hépatite aiguë entraîne la tuméfaction du foie, et celui-ci peut alors être senti dans l'hypocondre. Cette tuméfaction peut d'ailleurs exister, se former très-rapidement avec ou sans douleur, avec ou sans ictère. Quelquefois elle ne dure que peu de jours, et disparaît. Dans d'autres cas, elle persiste pen-

dant plusieurs semaines, et même plusieurs mois, et se dissipe au bout de ce temps. Il faut admettre qu'en pareil cas il n'y a eu qu'engorgement du foie, sans altération réelle de sa nutrition. Cette tuméfaction, par engorgement inflammatoire de l'organe, peut s'être formée rapidement, et être ensuite restée stationnaire; ou bien elle ne se développe que d'une manière insensible. Dans le premier cas, l'hépatite, aiguë à son début, ne passe que secondairement à l'état chronique; dans le second cas, elle est primitivement chronique. Ces divers engorgemens du foie sont d'autant plus dignes de fixer notre attention, qu'ils sont certainement le point de départ d'un très-grand nombre de ses affections organiques, soit hypertrophie et induration de sa substance, soit dégénération cancéreuse, etc. Ce sont ces engorgemens sanguins, aigus ou chroniques, sans autre altération, qui peuvent être combattus avec avantage par divers moyens thérapeutiques, tandis que ceux-ci paraissent être le plus ordinairement sans efficacité contre la plupart des altérations de texture, dont l'engorgement inflammatoire du foie a été également le point de départ. C'est pour n'avoir pas suffisamment distingué ces différens cas que les mêmes remèdes, employés avec succès pour faire disparaître plusieurs tumeurs du foie, ont complètement échoué dans d'autres cas qui étaient identiques en apparence.

Dans ces cas de simples engorgemens (1) du foie, la tumeur qu'il forme présente une surface lisse, sans bos-

(1) La structure du foie, telle que je l'ai précédemment indiquée, rend raison de la facilité avec laquelle peuvent s'effectuer ces engorgemens, et de leur fréquence; elle explique aussi la rapide augmentation de volume que peut prendre l'organe.

selures, sans enfoncemens. Il peut en être de même avec diverses altérations de texture. Mais, de plus, dans ce dernier cas, on observe souvent autre chose. Ainsi, dans le cas où le tissu du foie s'est induré, il présente souvent à sa surface de nombreuses inégalités qui résultent de ce qu'il ne s'est pas également hypertrophié dans tous ses points. Lorsque des masses cancéreuses se sont développées dans le parenchyme hépatique, le palper fait reconnaître plus souvent que dans aucune autre affection du foie, de nombreuses bosselures qui soulèvent les parois abdominales. Mais, chose remarquable, il arrive parfois qu'au bout d'un temps plus ou moins long ces bosselures disparaissent; la place qu'elles occupaient se creuse véritablement, et au lieu d'une élévation, le palper découvre un enfoncement. Cela indique un progrès funeste de la maladie : là où l'on reconnaît une dépression qui a remplacé une bosselure, on peut être assuré qu'une masse cancéreuse a subi un ramollissement considérable.

De vastes abcès peuvent se former dans le foie, sans que leur présence soit accompagnée d'aucune tuméfaction de l'organe, appréciable au palper. D'autres fois, il existe bien une tumeur dans l'hypocondre, mais cette tumeur ne présente pas d'autre caractère que ceux qui appartiennent à un simple engorgement sanguin du foie. C'est là, je crois, le cas le plus commun. Dans d'autres circonstances, l'abcès, très-superficiellement situé, n'a pour parois, en avant, qu'une couche très-mince de substance du foie, laquelle se trouve en contact immédiat avec les parois abdominales. Alors, par une pression convenablement exercée, on peut reconnaître derrière ces parois l'existence d'une cavité pleine de liquide;

autour de celle-ci on sent souvent un corps dur, qui n'est autre chose que la portion de parenchyme hépatique qui entoure l'abcès.

Les hydatides développées dans le foie y sont contenues dans un sac à parois fibreuses qui fait souvent saillie à l'extérieur de l'organe, et que le palper peut reconnaître. La tumeur qui en résulte soulève ordinairement un point des parois abdominales, et est apercevable à la simple vue. Si on la palpe, si on la presse en divers sens, on est frappé de son extrême résistance, de sa grande élasticité; ce qui est en rapport avec sa composition anatomique. Ces caractères extérieurs me semblent tellement tranchés, qu'ils peuvent faire regarder au moins comme très-probable que la tumeur appréciable par la vue et le palper, dans l'hypocondre droit, et qui semble se continuer derrière les côtes, est due au développement d'un sac hydatifère. Cette espèce de tumeur, lorsqu'elle est exempte de toute complication, peut d'ailleurs exister long-temps, sans produire de douleur, sans gêner visiblement les fonctions du foie, sans déterminer de trouble sympathique dans l'économie, sans allumer la fièvre, sans altérer le mouvement nutritif général. Ces circonstances peuvent encore contribuer à éclairer le diagnostic.

J'ai observé à la Charité une remarquable terminaison de ces tumeurs, savoir, la transformation du sac hydatifère en un foyer purulent. Le malade avait présenté pendant long-temps, près de l'épigastre, immédiatement au-dessous du rebord cartilagineux des côtes droites, une tumeur globuleuse, éminemment élastique, du volume d'une orange, sans douleur, sans changement de cou-

leur à la peau, et avec conservation de la santé générale. Cette tumeur nous parut être un sac d'hydatides. Au bout d'un certain temps elle devint le siége d'une douleur d'abord peu vive, puis lancinante par intervalles; les traits de la face s'altérèrent; un mouvement fébrile s'établit; un amaigrissement notable eut lieu en peu de temps; une abondante diarrhée survint, mais longtemps après l'apparition des divers symptômes qui viennent d'être énumérés, et le malade succomba.

A l'ouverture du cadavre, on trouva sur la face supérieure du lobe gauche du foie une tumeur qui correspondait au point où on l'avait sentie pendant la vie à travers les parois abdominales. Cette tumeur ayant été incisée, il s'en écoula en grande quantité un pus verdâtre, inodore, au milieu duquel nageaient des hydatides rompues et déchirées, plusieurs n'existaient plus qu'en débris. La presque totalité du lobe gauche du foie était occupée par une grande cavité, dans laquelle étaient contenus le pus et les hydatides que l'incision avait fait écouler.

Nous crûmes devoir admettre que la tumeur appréciable pendant la vie avait été d'abord constituée par un simple sac d'hydatides; plus tard ce sac s'était enflammé, sa surface interne, au lieu d'exhaler de la sérosité, avait sécrété du pus; et alors seulement avait apparu cet ensemble de symptômes graves, au milieu desquels succomba le sujet. L'état des hydatides était remarquable. Il est vraisemblable qu'elles avaient cessé de vivre, lorsque du pus avait commencé à les entourer. J'ai trouvé une autre fois des débris d'hydatides au milieu d'un abcès enkysté du péritoine; et à cette occasion, je rappellerai

que dans le tome III de cet ouvrage (pag. 25), j'ai cité des cas où de la matière tuberculeuse avait été déposée autour d'hydatides, et avait peu-à-peu envahi la cavité primitivement occupée par ces animaux.

D'autres tumeurs occupant l'hypocondre gauche dépendent de diverses altérations de la vésicule du fiel; il en sera question ailleurs.

14. La percussion de la partie inférieure droite du thorax ne doit pas être négligée parmi les moyens qui peuvent être mis en usage pour découvrir le volume du foie. Il y a des cas où, en même temps que cet organe forme tumeur dans l'hypocondre droit, à l'épigastre ou en d'autres points de l'abdomen, il refoule fortement en haut le diaphragme, remonte plus que de coutume dans la cavité thorachique, s'applique plus exactement contre les côtes, et ne permet plus au poumon de s'interposer entre lui et celles-ci. Alors le son des parois thorachiques, dans toute leur partie inférieure droite, a une matité plus complète et plus étendue que de coutume; quelquefois même le lobe gauche du foie se développant de plus en plus, vient s'appliquer contre les dernières côtes gauches, et y produit un son mat pareil à celui que la rate tuméfiée détermine plus souvent en cet endroit. Ce qu'il ne faut pas oublier, c'est que le foie peut ainsi se développer considérablement, soit en haut vers la poitrine, soit latéralement dans sa partie gauche, sans déborder les côtes, de telle sorte qu'alors l'augmentation du son mat dans les points indiqués est la seule circonstance qui puisse faire reconnaître l'accroissement de volume du foie.

D'autres fois, au contraire, le son de la partie inférieure droite du thorax est plus clair que de coutume. Cela arrive dans les cas où il y a diminution de volume du foie, et ce genre de renseignement n'est pas à négliger, lorsque d'autres signes portent à soupçonner l'existence d'une semblable lésion.

15. Le liquide sécrété par le foie semblerait devoir être altéré, lorsqu'il y a lésion de cet organe. Cependant il n'en est pas toujours ainsi. Il y a des cas où, le foie ayant été long-temps et gravement malade, la bile ne présente, soit dans sa quantité, soit dans ses qualités, aucune modification qui soit au moins appréciable pour nous. D'un autre côté, on trouve quelquefois la bile notablement altérée, bien que la lésion du foie qui a pu y contribuer nous échappe entièrement. Assez souvent, par exemple, je n'ai rencontré dans la vésicule du fiel qu'un liquide aqueux ou albumineux, teint d'une légère couleur jaunâtre; la surface interne des canaux biliaires n'était pas teinte en jaune comme de coutume; ils contenaient un peu de liquide semblable à celui de la vésicule. J'ai trouvé cet état de la bile dans les trois cas suivans : 1°. lorsqu'il y avait dégénération graisseuse du foie, comme si la sécrétion de la bile était alors remplacée par la sécrétion d'une matière grasse; 2°. dans quelques cas d'atrophie du foie portée à un haut degré; 3°. dans quelques autres cas où il y avait hypertrophie, induration du parenchyme hépatique, développement de cirrhoses ou de granulations rouges. Il est vraisemblable que dans ces divers genres de lésions organiques l'élément anatomique qui concourt à la sécrétion de la bile se

trouve compromis. La bile m'a semblé s'éloigner beaucoup moins souvent de son état naturel, du moins en apparence, dans les cas où des productions accidentelles, comme pus, cancer, tubercule, hydatides, existaient dans le foie, dans les cas même où ces productions occupaient plus de la moitié et jusqu'aux trois quarts de la totalité du parenchyme hépatique. Au contraire, chez plusieurs individus morts de différentes maladies aiguës ou chroniques, étrangères à l'appareil biliaire, et chez lesquels le foie me parut être dans son état normal, j'ai retrouvé cette même bile séreuse et dans la vésicule et dans les principaux canaux; elle paraissait n'être plus composée que d'eau, d'albumine et d'une petite quantité de matière colorante jaune. La connaissance de ces faits ne me semble pas sans importance. Elle tend à élever, si je puis ainsi dire, au rang des idées positives, une opinion qui, en Angleterre sur-tout, compte aujourd'hui de nombreux partisans, et d'après laquelle on regarde un certain nombre de dérangemens de la digestion comme dépendans d'un vice de sécrétion de la bile. C'est parce que celle-ci, dit-on, ne coule plus dans le duodénum, ou n'y arrive que très-altérée, que chez plusieurs individus il y a 1°. modification dans le nombre et les qualités des selles, qui sont rares, décolorées, trop consistantes, etc.; 2°. vraisemblablement chilification incomplète, et par suite mauvaise nutrition, marasme, etc. Une telle opinion cesse, ce me semble, de pouvoir être considérée comme une simple hypothèse, dès qu'il est prouvé que dans un certain nombre de cas la bile est réellement modifiée dans ses qualités d'une manière notable. Or c'est ce qui résulte des faits qui viennent d'être cités.

Mais cette transformation presque complète de la bile en eau et en albumine n'est pas vraisemblablement la seule altération qu'elle puisse subir; ce n'est que la plus évidente. Ce qu'il y a au moins de certain, c'est qu'on trouve sur les cadavres les plus grandes différences dans l'aspect de la bile de la vésicule, sous le rapport de sa couleur, qui varie depuis le jaune clair jusqu'au noir le plus foncé; sous le rapport de sa consistance, qui présente tant de degrés, depuis celui où elle coule comme de l'eau, jusqu'à celui où elle ressemble à un sirop très-épais, et dans lequel enfin elle se solidifie. Il y a certaines biles, qui, mises en contact avec la peau, y excitent une sensation désagréable de chaleur âcre et de picotement, et, sous ce rapport, on connaît les expériences de Morgagni, qui, ayant placé, dans le tissu cellulaire de plusieurs animaux, de la bile recueillie sur divers cadavres, trouva que, dans certains cas, elle n'agissait que comme simple corps étranger là où elle était déposée, et qu'aucun fâcheux effet ne résultait de son absorption, tandis que, dans d'autres cas, elle avait une action éminemment délétère. Il serait à désirer qu'on répétât et qu'on suivît ces expériences. Nous savons si peu comment agit la bile pour coopérer à l'acte de la digestion, qu'il nous est impossible de prévoir quelle espèce d'influence peut exercer sur celle-ci un changement dans les qualités de la bile, dans les proportions ou la nature de ses éléments. Une modification qui nous paraît très-notable, n'a peut-être que peu d'influence; une autre, qui nous paraît moins grave, est peut-être d'une importance bien plus grande pour le parfait accomplissement de la digestion.

Ces faits étant posés, est-il au pouvoir de l'art de ré-

tablir dans son intégrité la sécrétion de la bile, et pour cela quels moyens faut-il employer? Remarquez que dans beaucoup de cas où l'aspect que présente la bile trouvée sur le cadavre ne semble plus être celui de son état normal, le foie lui-même est exempt d'altérations appréciables; il semble seulement qu'en vertu de quelque modification latente dans ses propriétés vitales, dans sa structure moléculaire, il ait perdu la faculté de séparer du sang les élémens de la bile dans leurs proportions ordinaires. Les médecins anglais affirment qu'ils rendent au foie cette faculté, et que, par suite, ils rétablissent le cours de la bile, 1°. en irritant par des purgatifs convenablement administrés la membrane muqueuse intestinale; 2°. en administrant le mercure doux, qui, d'après eux, exerce une action particulière sur la sécrétion du foie. De cette manière, disent-ils, ils rendent aux selles leur régularité, ils rétablissent les digestions dépravées, ramènent la fraîcheur et l'embonpoint, etc. Ainsi, ces mêmes désordres fonctionnels, qui, dans l'école de M. Broussais, sont regardés comme le résultat des diverses nuances de la gastro-entérite, sont considérés ailleurs comme liés à un simple vice de sécrétion de la bile, et on les combat avec avantage, dit-on, par des moyens qui devraient nécessairement exaspérer la gastro-entérite si elle existait. La conviction des médecins anglais relativement à la bonté de leur théorie et à l'efficacité de leur pratique, est si forte, qu'il me semble que pour tout esprit raisonnable il y a ici sujet de doute, et par conséquent d'examen. Si, avant d'avoir expérimenté, on voulait résoudre la question, on serait, je crois, fort embarrassé. En effet, interrogerait-on la théorie? Celle des médecins de la Grande-

Bretagne repose sur des idées physiologiques aussi saines, aussi adoptables que la théorie donnée par M. Broussais. S'éclairerait-on des lumières de l'anatomie pathologique? Elle ne résoudrait pas plus la question : car elle montre aussi bien, à qui les cherche, des altérations très-appréciables dans les qualités de la bile que des inflammations intestinales. Comptera-t-on enfin les succès des deux méthodes thérapeutiques? La difficulté ne fera qu'augmenter : car, en Angleterre, on a écrit autant de livres, on a cité autant d'observations en faveur de l'emploi calomélas, des divers purgatifs, etc. pour faire cesser certains dérangemens des fonctions digestives, qu'en France on a publié de faits en faveur de l'emploi des antiphlogistiques en même circonstance. Dans mon opinion personnelle, je crois que si l'on faisait une étude expérimentale comparative de ces deux méthodes thérapeutiques, l'on arriverait à cette conclusion, que l'une ou l'autre peut être et doit être employée suivant les cas. Ce qu'ici je puis du moins affirmer, c'est que j'ai vu souvent l'administration des purgatifs faire cesser rapidement certains troubles de la digestion, caractérisées spécialement par de l'anorexie ou une grande irrégularité dans l'appétit, par un embarras ou pesanteur dans l'abdomen, qui se prolongeait long-temps après l'introduction des alimens dans l'estomac, par des borborygmes incommodes, par des selles alternativement trop fréquentes ou trop rares. Il y avait en même temps malaise général habituel, état de langueur physique et morale, teinte jaune de la face, yeux cernés, langue sale. Les cas de ce genre où j'ai vu les purgatifs réussir sont trop nombreux pour qu'il me soit possible de les regarder comme des exceptions. En fait,

l'utilité des purgatifs me semble une chose démontrée dans certains états morbides des voies digestives, qui, par cela même, ne me paraissent pas pouvoir être rapportés à un état inflammatoire. En théorie, les avantages d'une pareille médication pourraient être expliqués par un vice de sécrétion ou de la bile, ou du mucus intestinal. Sans doute il y a alors altération quelconque dans l'organe sécréteur. Mais lorsqu'on affirme que cette altération est nécessairement une irritation, ne va-t-on pas au-delà de la stricte observation des faits, ou même contre cette observation?

Les modifications dans les qualités de la bile, dont il vient d'être question, ne sont pas les seules altérations de ce liquide dont j'ai constaté l'existence sur le cadavre. Une circonstance m'a sur-tout frappé dans un assez grand nombre d'autopsies : c'est la quantité prodigieuse de bile qui remplit le canal intestinal chez certains individus qui ont eu pendant la vie une abondante diarrhée. Quant au foie, il ne présente alors aucune altération appréciable, seulement il est gorgé de bile. Le canal intestinal est tantôt gravement affecté, sa membrane muqueuse est enflammée, désorganisée, ulcérée; tantôt, au contraire, il n'offre d'autre lésion appréciable qu'une injection légère des vaisseaux qui rampent dans la membrane muqueuse ou au-dessous d'elle; de telle sorte que, si, dans le premier cas, on peut dire avec M. Broussais, que le flux bilieux a été consécutif à l'irritation intestinale, cette liaison n'est plus aussi claire dans le second cas. Si l'on invoque la susceptibilité individuelle, si l'on dit que l'irritation primitivement fixée sur l'intestin a disparu dans celui-ci en se métastasant sur le foie, on ne fait, selon moi, qu'é-

luder l'objection par une hypothèse; et d'ailleurs ne pourrait-on pas aussi bien soutenir que l'injection vasculaire trouvée en quelques points des intestins, loin d'être la trace d'une inflammation primitive qui aurait causé le flux bilieux, est au contraire un effet de celui-ci? N'est-il pas, en effet, très-possible que l'excessive quantité de bile qui, dans un temps donné, se trouve en contact avec la membrane muqueuse intestinale, devienne pour celle-ci une cause d'irritation? Nul doute d'ailleurs qu'une excitation peu intense du canal digestif, telle que celle, par exemple, que produit un doux purgatif, ne suffise souvent pour donner lieu à un écoulement de bile très-abondant. Cet effet, déterminé souvent par les purgatifs, ne pourrait-il pas quelquefois devenir d'un très-grand avantage dans certains états morbides de l'économie? Si l'on voit plusieurs maladies se résoudre, en même temps qu'un travail fluxionnaire s'établit sur la peau, sur les reins, sur les glandes salivaires, pourquoi ce même travail établi sur le foie n'aurait-il pas aussi son utilité dans certains cas? Pourquoi ne le provoquerait-on pas artificiellement, comme on provoque les sueurs, l'urine, la salivation?

16. Soit que la bile continue à couler dans l'intestin, soit qu'elle n'y arrive plus, on voit dans un assez grand nombre d'affections du foie, et même dans certains cas où l'on ne découvre pas une maladie réelle de cet organe, les différens tissus intérieurs et extérieurs se colorer en un jaune qui offre diverses nuances; de là résulte l'ictère, maladie dont la nature et les causes me semblent encore très-obscures : les faits et les considé-

rations qui vont suivre ne seront peut-être pas sans utilité pour en éclairer l'histoire.

Constatons d'abord quel est l'état du foie dans l'ictère.

Il n'y a dans l'appareil biliaire qu'une seule lésion qui soit liée d'une manière constante à l'existence de la jaunisse, c'est l'obstruction des canaux hépatique ou cholédoque. Je ne fais que la rappeler ici, devant en indiquer plus tard les causes et les principales variétés.

D'autres fois, les canaux biliaires sont trouvés libres après la mort; et pendant la vie la nature des selles ne permettait pas de douter qu'ils ne fussent également libres. Cependant il y a ictère, et pour l'expliquer on trouve diverses affections organiques du foie. Mais ici on ne peut plus poser de règle constante comme dans le cas précédent. En effet, 1°. toutes peuvent être également accompagnées d'ictère, soit le simple engorgement sanguin du foie, soit les divers degrés d'hypertrophie et d'atrophie de ses deux substances ou d'une seule d'entre elles, soit son ramollissement ou son induration, soit sa suppuration, soit sa dégénération cancéreuse ou tuberculeuse, etc.; 2°. on ne peut pas dire que l'une de ces affections coïncide plus souvent avec l'ictère que les autres; 3°. on les a vues toutes exister sans ictère. Celui-ci n'est donc la conséquence nécessaire d'aucune d'entre elles; il faut d'autres conditions pour qu'il apparaisse.

Chez certains ictériques, le foie et ses dépendances sont exempts de toute altération appréciable; mais on trouve des lésions dans des organes dont l'irritation a pu se propager au foie, soit par continuité ou contiguité de tissu, soit par sympathie. J'ai principalement constaté

l'existence des trois lésions suivantes : 1°. d'une duodénite aiguë ou chronique à divers degrés ; 2°. d'une inflammation de la plèvre diaphragmatique du côté droit ; 3°. d'une phlegmasie du cerveau ou de ses membranes. Ce troisième genre de lésion coïncide beaucoup plus rarement avec un ictère que les deux premiers.

Enfin, dans plusieurs cas d'ictère, on ne trouve aucune altération ni dans le foie, ni dans ses dépendances, ni dans les organes qui par leur situation ou leur nature peuvent exercer quelque influence sur l'appareil hépatique. Parmi les individus qui étaient dans ce cas, il y en avait chez lesquels la première maladie avait été l'ictère. Ils étaient devenus jaunes sans avoir éprouvé d'ailleurs aucun autre accident morbide. Cette jaunisse durait chez eux de huit jours à un mois, lorsqu'une autre affection les entraînait tout-à-coup au tombeau. Je possède trois observations de ce genre : dans la première, la mort fut le résultat d'une hémorrhagie cérébrale ; dans la seconde, elle fut due à une péritonite sur-aiguë ; et dans la troisième, la mort eut lieu subitement, sans que l'ouverture du cadavre montrât aucune lésion qui pût en rendre compte. Dans deux de ces cas, la complète décoloration des selles annonçait que pendant la vie la bile avait cessé d'arriver dans le duodénum ; dans le troisième cas, les évacuations alvines avaient été constamment jaunes.

Que si maintenant nous recherchons les circonstances au milieu desquelles pendant la vie nous voyons apparaître l'ictère, et qui peuvent avoir quelque influence sur sa production, nous trouverons principalement les suivantes :

1°. Plusieurs affections aiguës ou chroniques du foie, révélées par divers ordres de symptômes ; tantôt l'ictère règne pendant toute la durée de ces affections, tantôt il n'accompagne qu'une des périodes de leur existence.

2°. Une gastro-entérite aiguë ou chronique.

3°. Aucune maladie antécédente, mais une émotion morale vive, une grande frayeur, une forte colère, etc. Souvent alors l'apparition de la jaunisse est instantanée. Quelle en est alors la cause? l'émotion morale a t-elle déterminé une duodénite? cela est au moins fort douteux ; et je serais plutôt porté à admettre que la cause de l'ictère doit être alors placée dans le plexus nerveux, si remarquable et par son volume et par sa double origine dans les centres nerveux de la vie animale et organique, qui entre dans le foie avec les vaisseaux, et s'y distribue avec eux. Qui sait si la modification subite que ce plexus peut éprouver dans ses fonctions à la suite d'une impression morale, n'a pas une puissante influence sur la sécrétion de la bile? consultons l'analogie, et elle nous conduira à résoudre affirmativement cette question. Partout en effet nous voyons ces mêmes impressions morales altérer, changer les sécrétions, tantôt les augmenter, tantôt les diminuer ou les suspendre. Voyez à cet égard l'influence exercée par différentes espèces d'émotions sur la sécrétion des larmes, de la sueur, de la salive, etc.

4°. Quelques individus, au milieu d'un bon état de santé, sont pris tout-à-coup d'une douleur vive, lancinante, insupportable, continue ou revenant par accès, ayant son siége dans l'hypocondre droit près de l'épigastre. A la suite de cette douleur, ils sont pris d'un ictère qui dure plus ou moins long-temps, puis se dissipe jusqu'à

ce qu'une nouvelle douleur rappelle un nouvel ictère. Je crois que dans un certain nombre de cas on a rapporté avec raison la cause de cette douleur et de l'ictère qui la suit, à une concrétion calculeuse engagée dans les voies biliaires. Mais en est-ce là l'unique cause ? Il y a des individus chez lesquels l'ictère a disparu avec la douleur, sans qu'ils aient jamais rendu de pierre. A la vérité, on pourrait dire qu'alors la concrétion n'avait produit la douleur et l'ictère que par son séjour dans le canal hépatique, et que ces deux symptômes ont cessé par le passage du calcul dans le conduit cystique, et de là dans la vésicule; mais alors on devrait le retrouver dans celle-ci. Or, chez un individu dont j'ai eu occasion d'ouvrir le cadavre, qui peu de temps avant sa mort avait eu une douleur très-vive à la région du foie avec ictère, et chez lequel cet ictère durait encore lorsqu'il succomba, je n'ai trouvé aucune trace de calcul ni dans les canaux biliaires, ni dans la vésicule : cet individu était d'ailleurs atteint d'un anévrysme du cœur. Observons de plus que bien souvent on trouve de très-gros calculs engagés dans les voies biliaires, sans qu'ils aient jamais déterminé aucune douleur bien notable, et que beaucoup de malades en ont rendu un grand nombre sans avoir jamais éprouvé rien de comparable à ces douleurs vives, atroces, qui, sous le rapport de leur mode d'apparition, de leur durée, de leurs retours, de leur nature et de leur intensité, ressemblent à une névralgie. Je serais, en effet, porté à croire qu'une des variétés, du moins, de l'affection désignée sous le nom de *colique hépatique*, n'est autre chose qu'une névralgie ayant son siége dans le plexus hépatique. Un de ses plus remarquables effets serait de modifier,

ou mieux, de suspendre la sécrétion de la bile, de manière à produire l'ictère. Qu'y a-t-il d'étonnant à cela, si ce même effet peut être produit par une simple émotion morale? N'est-ce pas de même à la suspension de la sécrétion du mucus intestinal que paraît être due la constipation douloureuse de la colique de plomb, qui paraît être également une névralgie, ayant son siége dans une autre portion des plexus du grand sympathique? Ne voyons-nous pas aussi les plus notables modifications dans la sécrétion des larmes, de la sérosité exhalée par la conjonctive, et du mucus nasal, accompagner diverses névralgies de la face? Enfin, comme autres preuves de l'influence nerveuse sur les sécrétions, ne pouvons-nous pas rappeler que, chez les animaux dont les nerfs de la cinquième paire ne communiquent plus avec l'encéphale, la surface de l'œil et les narines sont remarquables par leur extrême sécheresse? Si tous ces faits démontrent jusqu'à l'évidence que, sous l'influence viciée du système nerveux, la plupart des sécrétions sont notablement modifiées, il faudra accorder qu'il peut en être de même dans le foie; et si, d'autre part, les symptômes observés pendant la vie ressemblent à ceux des névralgies dont d'autres organes sont le siége; si l'ouverture des cadavres ne découvre rien qui rende raison de ces symptômes, il faudra avouer que l'opinion que nous avons émise, et qui consiste à regarder certaines coliques hépatiques comme des névralgies, est au moins extrêmement probable.

5°. Il est des individus chez lesquels l'ictère naît, se développe, et se termine sans avoir été ni précédé, ni accompagné d'aucune espèce de symptôme qui ait pu

révéler une affection du foie ou d'un autre organe. Ces individus ne se regarderaient pas comme malades, s'ils ignoraient qu'ils fussent jaunes. Le plus ordinairement, dans ce cas, la bile continue à couler dans le duodénum, ainsi que l'annonce la nature des selles. Lorsque cela a lieu, l'appétit est conservé, on ne remarque aucun trouble appréciable dans les digestions, de sorte qu'il est alors très-peu probable que l'ictère ait eu son point de départ dans une irritation des voies digestives, et en particulier du duodénum, à moins qu'on n'admette qu'il peut y avoir duodénite, sans qu'aucune espèce de symptôme en annonce l'existence.

Tels sont les principaux états de l'économie au milieu desquels on voit apparaître l'ictère. Jusqu'ici nous ne sommes point encore sortis de la stricte observation des faits; mais si nous voulons rechercher comment, à l'occasion d'un de ces états morbides existant dans le foie ou ailleurs, il arrive qu'une matière colorante jaune vient à imprégner la plupart des tissus, et se montre en même temps dans les liquides, nous trouverons bien des difficultés à résoudre. Beaucoup de médecins n'hésitent pas à penser que tout ictère est produit par la bile, qui, résorbée dans le foie, entre dans le torrent circulatoire, et est porté avec le sang dans tous les tissus; mais il s'en faut qu'une pareille résorption soit prouvée. Quel fait la démontre, quelle analogie même autorise à la supposer dans les cas nombreux où l'ictère accompagne diverses maladies organiques du foie, ou bien lorsqu'il survient à la suite d'une émotion morale? Voit-on ailleurs l'influence nerveuse activer l'absorption? S'il fallait choisir une hypothèse, je donnerais la préférence à l'opinion d'après laquelle

on admet que l'ictère survient, lorsque le foie, altéré dans sa texture ou dans ses fonctions, cesse de séparer de la masse du sang les matériaux de la bile que l'on suppose y exister. Ces matériaux, à la vérité, n'y ont été trouvés que chez les individus ictériques; mais l'urée n'a été également rencontrée que dans le sang des animaux dont les reins avaient été enlevés. On a donné, ce me semble, de ce dernier fait une légitime interprétation, en disant que la quantité d'urée qui existe normalement dans le sang ne peut pas y être découverte, parce qu'elle y est en trop petite quantité, éliminée qu'elle est par les reins à mesure qu'elle se forme. La même chose peut être dite de l'absence des matériaux de la bile dans le sang, lorsqu'il n'y a point ictère. La résorption de la bile semblerait plus naturelle à admettre, dans les cas d'ictère où il y a oblitération des canaux biliaires. Mais dans ces cas même, l'ictère peut s'expliquer autrement : la bile cesse alors d'être séparée du sang, parce que cette séparation serait sans résultat. Rien ne peut plus s'écouler par le canal cholédoque : le liquide auquel il livre passage ne se formera plus. Qu'y a-t-il à cela de plus surprenant que de voir, sous l'influence d'une irritation qui n'agit qu'à l'extrémité intestinale du canal cholédoque, la bile couler avec plus d'abondance dans le duodénum ? Dans l'un et l'autre cas, il y a également correspondance d'actions organiques. C'est une application particulière de la loi de synergie, établie par Barthez.

Il est possible, en outre, que, dans quelques cas, la teinte jaune de la peau ne dépende pas de la présence de la bile dans le sang, mais bien d'une sorte d'ecchymose générale, qui se fait dans la couche réticulaire du

derme. N'en serait-il pas ainsi dans plusieurs cas d'ictères des nouveau-nés, et dans la fièvre jaune ?

ARTICLE III.

PHÉNOMÈNES MORBIDES QUI RÉSULTENT DU TROUBLE DES DIVERSES FONCTIONS DANS LES MALADIES DU FOIE.

17. Le trouble qu'éprouvent ces fonctions est très-variable, non-seulement suivant les différentes affections dont le foie peut être atteint, mais encore dans une même affection, suivant son état aigu ou chronique, ses divers degrés d'intensité, et sur-tout suivant les dispositions individuelles. Parmi ces altérations de fonctions, les unes sont purement mécaniques; telles sont les collections séreuses dont le péritoine et plusieurs portions de tissu cellulaire deviennent le siége, lorsque le foie ne livre plus un aussi libre passage que de coutume au sang veineux qui le traverse. D'autres altérations de fonctions sont le résultat de diverses lésions organiques qui accompagnent presque toujours les maladies du foie : l'observation démontre en effet que dans ces maladies il y a bien souvent complication de phlegmasie gastro-intestinale, qui, d'ailleurs, est tantôt primitive à l'affection du foie, et tantôt secondaire. D'autres altérations de fonctions doivent être rapportées peut-être aux mauvaises qualités de la bile qui arrive dans le duodénum; de là certains troubles de la digestion. D'autres, enfin, sont purement sympathiques.

Les symptômes qui résultent de ces diverses altérations de fonctions sont assez souvent plus prononcés que les symptômes locaux dont il a été question dans l'article précédent. Ils peuvent se manifester soit après ceux-ci, soit avant eux; ils peuvent enfin exister seuls pendant tout le cours de la maladie, et alors leur cause n'est souvent révélée d'une manière certaine que par l'ouverture des cadavres. On les voit quelquefois n'exister que d'une manière intermittente : dans leur intervalle, tantôt la maladie du foie reste manifeste, réduite à quelques symptômes locaux; tantôt ceux-ci sont très-obscurs ou nuls. Si l'affection hépatique est encore peu avancée, l'embonpoint est conservé, les forces sont intactes, et dans l'intervalle des mouvemens fébriles, par exemple, qui s'allument de temps en temps, et qui sont, ou non, accompagnés de tuméfaction et de douleur à la région hépatique, les individus jouissent d'une bonne santé, et rien n'annonce que chez eux un organe quelconque soit gravement affecté. Si au contraire la maladie du foie est plus avancée, il reste, dans l'intervalle de ces symptômes généraux, un malaise habituel, un état de dépérissement qui ne permet pas de douter que quelque organe important ne soit gravement compromis.

Il y a enfin des maladies du foie qui, dans la plus grande partie de leur durée, ne troublent en aucune manière les diverses fonctions. C'est ce qui arrive sur-tout dans les cas où des hydatides, même volumineuses, sont développées dans le foie, cet organe n'ayant d'ailleurs subi aucune autre altération. Bien souvent alors les digestions ne sont pas dérangées, la circulation reste dans son état normal, il n'y a pas même d'amaigrissement; la

teinte de la peau est naturelle; et comme dans ce cas il n'y a pas, le plus ordinairement, de douleur, il s'ensuit que, pour reconnaître la maladie du foie, il ne reste plus souvent que la tumeur formée dans l'hypocondre droit par le sac hydatifère. Mais cette tumeur peut aussi ne pas exister. Aussi, dans plus d'un cas de ce genre, n'est-ce qu'après la mort qu'on a pu se douter que le foie était malade, et souvent l'on n'a pas été peu surpris de trouver de vastes poches pleines d'hydatides dans le foie d'individus chez lesquels rien pendant la vie n'avait porté à soupçonner une affection quelconque de cet organe.

§. Ier. Troubles de la digestion.

18. Plus fréquemment qu'aucune autre fonction, la digestion est troublée dans diverses maladies du foie; de ce trouble résultent des symptômes souvent plus graves, plus fâcheux que ceux auxquels donne lieu l'affection même de l'appareil biliaire. Mais ici une première question se présente à résoudre, c'est celle de savoir si un grand nombre de maladies du foie ne reconnaissent pas pour cause, pour point de départ, une affection gastro-intestinale. L'observation des symptômes conduit à partager à cet égard l'opinion de M. Broussais, qui admet que dans la plupart des cas de phlegmasie du foie il y a eu d'abord duodénite. Quelquefois aussi l'ouverture des cadavres ne nous a découvert chez des ictériques d'autre

altération qu'une forte inflammation du duodénum, qui paraissait s'être propagée aux conduits biliaires. L'examen des causes sous l'influence desquelles se développe assez souvent l'hépatite chronique porterait encore à en placer le point de départ dans le tube digestif. Il résulte, en effet, du relevé de nos observations, que le plus grand nombre des individus morts d'hépatite chronique, dont nous avons recueilli l'histoire, avaient fait abus des liqueurs alcoholiques (1). On comprend facilement comment l'excitation habituellement imprimée par celles-ci à la membrane muqueuse digestive, s'était étendue par continuité de tissu à la membrane muqueuse des canaux excréteurs de la bile, et de là au parenchyme hépatique. De plus, l'expérience a démontré que l'alcohol introduit dans les voies digestives d'un animal y est rapidement absorbé. Or, portées directement dans le foie par les veines mésaraïques, les molécules alcoholiques ne peuvent-elles pas déterminer ainsi directement sur cet organe une irritation puissante? Enfin il serait possible que, dans quelques circonstances, l'irritation se propageât des intestins au foie par le moyen d'une inflammation veineuse. Cette opinion appartient à M. Ribes. On sait que d'attentives dissections ont appris à ce savant anatomiste que l'érysipèle est souvent accompagné d'une phlegmasie des veines, et, d'après cela, il pense qu'il ne serait pas impossible que, dans certaines inflammations gastro-intestinales, les veines qui naissent à la sur-

(1) Il ne faut pas oublier que les observations consignées dans cet ouvrage ont été recueillies sur des individus de la basse classe de la société.

face de la membrane muqueuse ne fussent frappées d'inflammation, que celle-ci se propageât des petites veines mésaraïques au tronc de la veine porte, et ne s'étendît ainsi au parenchyme du foie. Nous possédons deux observations qui semblent propres à confirmer cette opinion.

L'une de ces observations est relative à un individu qui succomba à la Charité pendant le cours de l'hiver de l'année 1826. Il avait présenté la plupart des symptômes d'une fièvre continue grave : d'abord forte réaction générale, peau brûlante et aride, pouls développé, langue couverte d'un enduit jaunâtre avec pointillé rouge, pesanteur épigastrique, diarrhée ; puis tension douloureuse vers la région du foie, légère teinte jaune de la conjonctive et de toute la surface cutanée; dès-lors prostration rapide, langue sèche, dents et lèvres fuligineuses, évacuations involontaires, délire sourd, et mort.

L'ouverture du cadavre montra : 1°. une injection pointillée peu considérable vers le grand cul-de-sac de l'estomac : cette injection résidait dans la membrane muqueuse, qui n'était point notablement ramollie; elle existait par plaques éparses, qui, réunies, auraient pu égaler la grandeur d'une pièce de cinq francs; 2°. un état sain du duodénum, du jéjunum et du commencement de l'iléum (aspect blanc de la muqueuse, légère injection veineuse au-dessous d'elle); 3°. une assez vive injection de la membrane muqueuse de l'iléum dans son tiers inférieur, ainsi que du cœcum; 4°. une rougeur intense de la surface interne de la veine mésentérique inférieure, du tronc de la veine porte et de toutes ses ramifications hépatiques, aussi loin que le scalpel put

les poursuivre. Le foie lui-même était volumineux, très-rouge, gorgé de sang friable. La veine splénique n'était pas rouge, non plus que la veine cave et ses divisions ; mais la rougeur reparaissait dans l'oreillette droite du cœur et dans le ventricule du même côté : on la retrouvait encore, mais faible, dans le tronc de l'artère pulmonaire. L'aorte, au contraire, avait conservé sa blancheur accoutumée. Nous avons noté avec soin cette inégalité de coloration dans les diverses parties du système vasculaire, parce qu'elle nous paraît démontrer que là où il y avait de la rougeur, celle-ci ne pouvait point être considérée comme un simple effet d'imbibition sanguine. Pourquoi en effet celle-ci n'eût-elle pas été produite également partout, dans la veine cave comme dans la veine porte, dans l'aorte comme dans l'artère pulmonaire? Le sang qui existait dans ces différens vaisseaux présentait partout les mêmes conditions physiques. De là, nous croyons pouvoir conclure qu'il y avait chez cet individu une véritable phlegmasie du système veineux abdominal, laquelle s'était propagée au foie, puis aux cavités droites du cœur, et qui commençait à envahir l'artère pulmonaire, lorsque la mort eut lieu. La maladie avait d'ailleurs offert comme deux périodes, dont les lésions trouvées sur le cadavre rendent assez bien compte. Si l'on compare ces lésions avec les symptômes, on sera porté à admettre que d'abord il n'y eut qu'une gastro-entérite assez légère; de là les symptômes de fièvre bilieuse qui existèrent au principe. Plus tard, elle se transforma en fièvre adynamique : seulement alors se manifestèrent la tension douloureuse de l'hypocondre droit, et un commencement d'ictère. Ces symptômes ne furent-ils pas dus à la phlé-

bite, qui, en gagnant le foie, en détermina l'inflammation? Il est d'autant moins vraisemblable que dans ce cas la phlegmasie se soit propagée de l'intestin au foie par la voie des membranes muqueuses, que le duodénum fut trouvé exempt de toute altération appréciable. Il n'est pas besoin de dire que cette observation milite en faveur de l'opinion de MM. Bouillaud et Ribes, qui font jouer aux phlegmasies vasculaires un grand rôle dans la production des fièvres dites essentielles.

Un autre malade entra à la Charité, en 1822, atteint d'une ascite. C'est ce même individu chez lequel nous avons trouvé une tumeur cancéreuse développée dans le péricarde, et dont nous avons rapporté l'histoire sous ce dernier rapport dans le troisième volume. L'ouverture du cadavre montra chez lui une induration rouge du foie; en incisant les veines de cet organe, nous fûmes frappé de la vive rougeur de leur surface interne. En se rapprochant du tronc de la veine porte, on observait que la membrane interne de cette veine et de ses principaux rameaux hépatiques se détachait des tissus subjacens avec une facilité beaucoup plus grande que de coutume; elle était manifestement aussi plus molle, plus friable que dans son état ordinaire. Dans quelques rameaux, une sorte de pseudo-membrane tapissait les parois veineuses sous forme d'une toile mince, transparente, inorganique en apparence. Le tronc lui-même de la veine porte, ainsi que les principales branches qui convergent vers le foie pour lui donner naissance, présentaient à leur surface interne la même rougeur, la même friabilité de leur membrane. Dans le péritoine existait une collection séreuse, sans autre trace d'inflammation. Dans le tube digestif

on trouva des signes de phlegmasie chronique, tels que l'aspect mamelonné et la couleur brunâtre de la membrane muqueuse gastrique, une même couleur dans le duodénum, quelques ulcérations et un remarquable développement des follicules avec coloration noire autour d'eux, vers la fin de l'intestin grêle, dans le cœcum et le commencement du colon. Il est bon de noter que dans le reste du système vasculaire, soit à sang noir, soit à sang rouge, la surface interne des vaisseaux présenta une couleur blanche.

Plusieurs caractères anatomiques se trouvent ici réunis pour démontrer l'existence de l'inflammation de la veine porte, et de ses divisions, soit hépatiques, soit abdominales. Cette inflammation coïncidait avec une double phlegmasie chronique du foie et du tube digestif; et ici encore, il est possible, bien que cela ne soit pas démontré, que l'inflammation ait envahi successivement, 1°. l'intestin; 2°. le système veineux qui, de cet intestin, rapporte le sang au foie; 3°. le foie lui-même. Ce qui autoriserait encore à faire cette supposition, c'est que nous trouvons dans nos notes, que la maladie débuta par une diarrhée, qui parut être la seule affection pendant un an au moins. Ce n'est qu'au bout de ce temps que des douleurs peu vives se firent sentir dans l'hypocondre droit; deux fois le malade eut la jaunisse, et plus tard, enfin, l'ascite se développa. Cette succession de symptômes indique au moins que la maladie du foie fut consécutive à celle de l'intestin.

19. Quelle que soit la manière dont l'irritation se propage de l'intestin au foie, elle peut se présenter dans son

siége primitif et consécutif, avec des degrés nombreux et des formes bien différentes. D'abord, dans l'intestin, tout le désordre peut se borner à une simple excitation, soit unique, comme lorsqu'à la suite d'un léger excès de table, un ictère se déclare, avec fièvre et tension douloureuse de l'hypocondre droit; soit souvent répétée, comme lorsque des liqueurs alcoholiques sont fréquemment introduites dans les voies digestives. Dans ces divers cas, l'excitation ne semble pas s'élever dans l'intestin au degré de l'inflammation, laquelle se déclare, au contraire, dans le foie plus irritable. Ailleurs, il y a véritablement gastro-entérite chronique; ailleurs, enfin, c'est pendant le cours d'une gastro-entérite aiguë bien prononcée qu'une hépatite se déclare. Quant aux formes que présente cette dernière, lorsqu'elle succède à une irritation gastro-intestinale, elles sont très-variées. Tantôt elle est chronique dès son début, ne donne lieu à aucun symptôme local bien tranché, et ce n'est que long-temps après qu'elle a commencé que quelques signes révèlent son existence. Tantôt on observe pour tout symptôme un ictère, qui apparaît pendant le cours d'une phlegmasie intestinale : il n'y a d'ailleurs ni douleur, ni tuméfaction de l'hypocondre. Dans ce cas, l'ouverture du cadavre peut montrer trois états du foie : 1°. un état phlegmasique de son parenchyme, annoncé par une rougeur intense, un engorgement sanguin considérable, et un ramollissement très-prononcé (1); 2°. rien

(1) Dans un excellent Mémoire sur les abcès du foie, M. Louis rapporte avoir trouvé, autour de ces abcès, le parenchyme hépatique rouge et ramolli, ce qui prouve encore que la rougeur et le ramollissement du foie doivent être placés au nombre des lésions que l'inflam-

d'insolite, du moins en apparence, dans le parenchyme hépatique, mais une tuméfaction notable de la membrane interne des canaux cholédoque et hépatique, d'où résulte l'obstruction complète ou incomplète de ces canaux; 3°. aucune lésion appréciable, soit du foie, soit de son appareil excréteur, ce qui ne prouve pas que celui-ci n'ait pas été lésé pendant la vie, comme je chercherai à le démontrer plus bas. Avec ces trois états du foie, on trouve l'intestin enflammé à divers degrés, et en divers points de son étendue.

Chez d'autres individus, l'hépatite consécutive à une inflammation intestinale s'annonce dès son début par des symptômes plus tranchés; car l'ictère seul ne prouve pas l'existence d'une hépatite. Les malades ressentent de la douleur en divers points de l'hypocondre droit ou du même côté du thorax; une douleur se fait sentir dans ce même hypocondre, etc. Ces divers symptômes d'hépatite peuvent ne se montrer qu'une fois pendant le cours d'une gastro-entérite chronique; ils peuvent alors ou disparaître ou persister, soit avec l'inflammation intestinale, soit sans cette dernière. Chez d'autres malades, ces symptômes se montrent et disparaissent à plusieurs reprises; de même, par exemple, que dans le cours d'une stomatite chronique, les glandes salivaires ne s'enflamment souvent que par intervalles, ou de même encore que partout où existe une phlegmasie chronique continue, la tuméfaction inflammatoire des ganglions lymphatiques du voisinage ne se montre souvent non

mation peut produire dans cet organe. Je prends confiance en mes opinions, lorsqu'elles se trouvent d'accord avec celles d'un aussi excellent observateur.

plus que par intervalles. Mais dans ceux-ci, il arrive le plus ordinairement une époque où l'engorgement devient permanent. C'est fréquemment aussi ce qui a lieu par le foie. Après que pendant le cours d'une gastro-entérite chronique, on a vu survenir à plusieurs reprises soit des ictères qui se prolongeaient plus ou moins, et se répétaient à des intervalles plus ou moins éloignés, soit des douleurs passagères vers la région du foie, soit une tuméfaction également passagère de cet organe, il peut aussi arriver une époque à laquelle un ou plusieurs de ces symptômes deviennent permanens; alors il faut admettre, ou bien qu'avant cette dernière époque l'affection du foie, quoique ne cessant pas, était cependant encore assez légère pour ne révéler son existence que par des symptômes intermittens, qui survenaient chaque fois qu'elle s'exaspérait; ou bien, ce qui est plus probable, que cette affection était elle-même intermittente, soumise peut-être dans ses retours à l'état du tube digestif.

20. Jusqu'à présent nous ne nous sommes occupé que du cas où l'hépatite paraît être consécutive à une phlegmasie gastro-intestinale. Un autre cas plus rare, mais qui ne nous semble pas moins réel, est celui où cette dernière est au contraire consécutive. Plus d'une fois nous avons observé des malades chez lesquels aucun symptôme n'avait jamais annoncé un trouble quelconque des fonctions digestives; chez eux cependant existait une affection non douteuse de l'appareil biliaire, tel qu'un état d'hypertrophie du foie, son induration rouge ou blanche, sa dégénération cancéreuse, etc. Pendant le cours de l'une de ces affections, et long-temps après son

début, les digestions commençaient seulement à se troubler. Cette circonstance est une des plus favorables qui puissent se rencontrer dans les cas de maladies du foie : alors les individus ne dépérissent que très-lentement; car ils peuvent continuer à se nourrir.

Lorsqu'une phlegmasie gastro-intestinale survient comme complication d'une affection du foie, elle peut s'établir d'une manière continue, ou n'être que passagère, ou enfin revenir à des intervalles plus ou moins rapprochés. Dans les deux derniers cas, sa forme est aiguë; dans le premier, elle peut être ou aiguë ou chronique : si elle est aiguë, rien de plus variable que les symptômes auxquels elle donne lieu; et de ces différens groupes de symptômes résultent des maladies d'aspect divers, auxquelles des noms particuliers ont été imposés. D'abord, cette gastro-entérite peut sur-tout signaler son existence par des symptômes locaux. Ainsi la langue, qui avait conservé son état naturel tant qu'il n'y avait qu'affection du foie, se couvre de différens enduits, devient rouge, sèche, fendillée, etc. La couche blanchâtre qui la recouvre est pointillée d'un rouge vif. La soif, nulle jusqu'alors, devient intense; il y a des vomissemens, de la douleur à l'épigastre, de la diarrhée. Nous avons vu quelquefois en pareil cas des maladies du foie qui avaient marché lentement, qui n'avaient pas encore altéré profondément la constitution, et que n'avaient jusqu'alors accompagnées aucun trouble des digestions, se compliquer de tous les symptômes d'un cholera-morbus, tels que vomissemens très-abondans, déjections alvines très-copieuses, refroidissement subit de la surface cutanée; en deux ou trois jours, les malades étaient en-

traînés au tombeau ; et à l'ouverture du cadavre, outre l'affection primitive du foie, nous trouvions une injection très-vive de la plus grande partie de la membrane muqueuse gastro-intestinale, sans autre altération ; de telle sorte que cette phlegmasie était plus remarquable par son étendue que par son intensité dans chacun des points qu'elle occupait.

D'autres fois, des individus atteints depuis long-temps de maladies du foie, mais étant encore loin d'être épuisés, sont pris tout-à-coup d'une fièvre continue : leur langue rougit, se sèche, et noircit ; leur abdomen se météorise, de la diarrhée survient ; ils tombent dans un état adynamique complet, et succombent rapidement. A l'ouverture des cadavres, on trouve dans le tube digestif des traces d'une inflammation aiguë ; mais tantôt celle-ci paraît avoir été intense ; la muqueuse est très-rouge, ramollie, ulcérée en plusieurs points, et la gravité des symptômes est en rapport direct avec celle des lésions : tantôt au contraire la phlegmasie gastro-intestinale semble très-légère ; on n'observe dans la muqueuse, ou au-dessous d'elle, qu'une injection vasculaire plus ou moins étendue ; mais remarquez que cette phlegmasie survient chez un individu déjà épuisé par une affection chronique d'un organe important ; et dès-lors existent chez lui les conditions favorables au développement d'un état de prostration très-grave, à l'occasion de toute phlegmasie intercurrente, quelque légère qu'elle paraisse.

Quelle que soit la forme sous laquelle se montrent les gastro-entérites aiguës pendant le cours des affections chroniques du foie, il est important de savoir qu'elles sont une des causes fréquentes de la mort prématurée

d'un grand nombre d'individus atteints de ces affections.

Il peut arriver, enfin, que le trouble des fonctions digestives après avoir existé au début, à une époque où l'affection du foie était encore peu marquée, disparaisse. Plus tard, à mesure que cette dernière se prononce davantage, on voit alors la digestion revenir à son état normal, et ne se déranger de nouveau qu'à une période très-avancée de la maladie du foie. Nous avons observé en particulier une femme, qui, jusqu'à l'âge de quarante ans environ, avait joui d'une bonne santé. A cette époque, à la suite de chagrins domestiques, ses digestions devinrent pénibles, elle perdit l'appétit, et ne tarda pas à être prise d'opiniâtres vomissemens, qui furent d'abord considérés comme nerveux par le médecin qui la traitait, et combattus par des potions éthérées, par la teinture de castoréum, par des pilules d'assa fœtida et de musc, par des vésicatoires volans appliqués tour-à-tour sur diverses parties du corps. Ces divers symptômes gastriques persistèrent pendant six semaines environ, puis ils se dissipèrent; et la malade, ayant recouvré l'appétit et ses forces, se crut rendue à la santé. Mais bientôt elle fut prise d'une douleur peu intense, mais continuelle, au niveau des dernières côtes droites; dès-lors les forces se perdirent de nouveau, la malade maigrit de plus en plus, et elle ne tarda pas à entrer à la Charité. Tout, alors, annonçait chez elle l'existence d'une lésion organique du foie : tumeur douloureuse dans l'hypocondre droit, se prolongeant derrière les côtes; teinte jaune-paille de la face; maigreur; pouls fréquent, sans chaleur à la peau. Cependant l'appétit était bon; aucune pesanteur épigastrique, aucune nausée ne suivait

l'ingestion des alimens dans l'estomac; les selles étaient ordinaires, le ventre partout souple et indolent, excepté vers l'hypocondre droit. Cette femme offrit le même état pendant les six semaines suivantes; puis son appétit se perdit, ses vomissemens recommencèrent, et elle succomba peu de jours après l'apparition de ces nouveaux symptômes gastriques. La langue ne s'éloigna pas de son état naturel jusqu'au dernier moment de la vie.

On trouva, à l'ouverture du cadavre, le foie plus volumineux que de coutume, et rempli de masses cancéreuses. La membrane muqueuse de l'estomac, dans le grand cul-de-sac, et le long du bord colique de l'organe, était d'un rouge vif, et pulpeuse; un léger grattage la réduisait en une bouillie rougeâtre. Aucune lésion appréciable n'existait dans le reste du tube digestif, non plus que dans les autres organes.

Les mêmes symptômes marquèrent le début de cette maladie et sa terminaison. L'inflammation gastrique parut être, dans le principe, le point de départ de l'affection organique du foie; plus tard elle se montra de nouveau comme simple complication de cette dernière. Un certain intervalle s'écoula entre le moment où disparurent les premiers symptômes gastriques, et ceux où devinrent manifestes pour la malade les signes de l'affection du foie. Pendant cet intervalle de temps elle se crut guérie. Cependant, il est bien vraisemblable que ce fut alors que débuta sourdement la maladie du foie. Dans combien d'autres circonstances n'arrive-t-il pas également que l'on croit à la guérison complète d'une maladie, parce que les symptômes de son état aigu disparaissent? Cette prétendue guérison n'est souvent que le

passage de cet état aigu à un état chronique. Celui-ci, pendant un certain temps, peut se dérober à des yeux peu attentifs ou peu exercés, et souvent il ne manifeste plus clairement son existence que lorsque la lésion est déjà trop grave pour qu'il soit possible d'y porter remède. Mais, dans cette première époque latente, des affections chroniques succédant à des affections aiguës, et pouvant d'ailleurs avoir leur siége soit dans l'organe primitivement affecté, soit dans un autre qui lui est lié par ses connexions de tissu ou de sympathie, examinez l'état de la nutrition, celui des diverses sécrétions; interrogez l'expression de la physionomie; comptez les battemens artériels à diverses époques de la journée; mesurez le mode de répartition de la chaleur dans les différens points de l'enveloppe cutanée; et le plus ordinairement vous trouverez, dans le mode d'accomplissement de ces différentes fonctions ou actions vitales, des signes qui vous avertiront que le malade n'est pas réellement convalescent; mais que chez lui se forme sourdement une lésion plus ou moins grave. Cet éveil une fois donné, il est rare que, par un examen scrupuleux et *souvent répété* de toutes les fonctions, on ne puisse pas parvenir à découvrir quel est le siége de cette lésion.

§. II. Trouble de la circulation.

21. Elle peut être troublée, dans les maladies du foie, soit sympathiquement, c'est ce qui a lieu pour le cœur et les artères; soit d'une manière purement mécanique, c'est ce qui a lieu pour certaines parties du système vei-

neux, dans les cas où le sang contenu dans la veine porte ne peut plus traverser librement le parenchyme hépatique.

A. *Troubles sympathiques de la circulation.*

22. Il y a d'abord des cas d'affections du foie où cette circulation n'est véritablement modifiée en aucune manière. Le pouls a sa force, sa fréquence et son rythme ordinaires; la température de la peau n'est point élevée. Cette absence complète de fièvre ne s'observe guère dans les cas d'hépatite aiguë; mais elle est loin d'être rare dans les nombreuses nuances d'hépatite chronique, dans le cas même où des foyers purulens sont creusés dans l'intérieur de l'organe, dans ceux où des masses cancéreuses en ont envahi une partie; cette apyrexie complète est encore bien plus commune lorsqu'il n'y a que simple hypertrophie du foie, soit de sa totalité, soit de l'une ou de l'autre de ses substances, ou bien lorsqu'il a subi une atrophie plus ou moins considérable.

Dans d'autres circonstances, la circulation présente un trouble marqué, bien qu'il n'y ait pas encore de fièvre proprement dite. Ce trouble ne consiste que dans une simple accélération du pouls, sans modification de la chaleur de la peau. Ainsi une fréquence insolite du pouls, sans autre signe de fièvre, accompagne souvent les diverses affections chroniques du foie dont il vient d'être question.

Enfin, il peut y avoir fièvre proprement dite, c'est-à-dire fréquence du pouls, avec augmentation de la température de la peau, et malaise général. Cette fièvre peut accompagner la maladie du foie dans toute sa du

rée; c'est ce qu'on observe le plus fréquemment dans les cas d'hépatite aiguë. Ce qu'il y a alors de remarquable, c'est que quelquefois, en pareil cas, les symptômes locaux propres à révéler l'affection hépatique sont très-obscurs, l'on n'observe autre chose qu'une fièvre continue, dont l'ouverture du cadavre peut seule démontrer la non-essentialité. Nous avons vu une fois une pareille fièvre être produite par un abcès formé dans le foie. L'individu, jeune encore, et jouissant habituellement d'une bonne santé, ressentit un malaise général, de la céphalalgie, un grand accablement physique et moral, après avoir fait une longue course à cheval. Pendant les trois premiers jours, il regarda cet état de malaise comme une courbature, et se contenta de garder le repos. Mais le quatrième jour, des frissons survinrent, et se sentant beaucoup plus malade, il entra à la Charité. C'est deux jours après son entrée que nous le vîmes, c'est-à-dire le sixième jour à-peu-près de sa maladie. Alors il était dans un grand état de prostration; la rougeur plaquée des pommettes contrastait d'une manière frappante avec la teinte jaune du reste de la face. Le malade accusait une insupportable céphalalgie sus-orbitaire. La bouche était pâteuse, sans être amère; la langue offrait une teinte blanchâtre, uniforme, non pointillée de rouge; l'appétit était perdu; mais il n'y avait ni soif, ni nausées, ni vomissemens, ni douleur à l'épigastre, non plus que dans le reste du ventre, qui avait partout sa souplesse accoutumée. Il y avait de la constipation. Le pouls battait cent douze à cent quinze fois par minute; il était fort, régulier; la peau était brûlante et sèche. M. Chomel, qui remplaçait momentanément

M. Lerminier, chercha vainement avec nous quel pouvait être dans ce cas l'organe affecté. (Saignées, tisanes délayantes, diète.) Du septième au onzième jour, même état : une saignée de pied fut pratiquée dans cet intervalle de temps, dans le but principalement de combattre la céphalalgie. — Dans la nuit du onzième au douzième jour, les facultés intellectuelles, nettes jusqu'alors, commencèrent à se troubler; le lendemain matin nous trouvâmes le malade dans un délire complet. (Sangsues derrière les oreilles; sinapismes aux extrémités inférieures.) — Du douzième au seizième jour le délire persista; aucune réponse ne pouvait être obtenue; on fut obligé d'attacher le malade, qui cherchait continuellement à s'enfuir de son lit. De fréquens soubresauts des tendons avaient lieu; les yeux étaient alternativement ouverts et fermés, fixes ou roulans rapidement dans leurs orbites; les pupilles se dilataient et se resserraient tour-à-tour. Du côté des voies digestives et des organes abdominaux en général, il n'existait aucun nouveau symptôme. — Dans la matinée du dix-septième jour, le malade était encore plein de vigueur; l'énergie de ses mouvemens, la force de sa voix l'attestaient. Vers midi, sans qu'aucun nouvel accident eût apparu, il mourut inopinément. Depuis trois jours on lui donnait des lavemens camphrés. — Des vésicatoires avaient été mis aux extrémités inférieures.

Il était bien évident que cet individu succombait à une affection du cerveau; mais il n'en était point atteint à l'époque de son entrée à l'hôpital : jusqu'au douzième jour de sa maladie il n'en avait présenté aucune trace; toutefois il ne faut pas perdre de vue la céphalalgie in-

tense qu'il avait accusée depuis que nous l'observions, et qui avait été assez forte pour réclamer des moyens thérapeutiques spéciaux. L'encéphale et ses dépendances furent examinés avec le plus grand soin. Les méninges avaient leur transparence, leur épaisseur physiologique; il y avait à peine quelques cuillerées à café de sérosité limpide épanchées dans les ventricules et à la base du crâne. La substance même de l'encéphale ne présenta rien d'insolite sous le rapport de son injection, de sa couleur, de sa consistance. Le prolongement rachidien fut également examiné; il était, comme le cerveau, sans altération appréciable. — Les organes thorachiques étaient sains. — L'estomac offrait çà et là quelques petits points rouges, qui, réunis, n'auraient pas égalé la largeur d'une pièce d'un franc. Tout le reste du tube digestif fut ouvert dans toute son étendue, et examiné après avoir été lavé. Nous n'y trouvâmes autre chose qu'un peu d'injection sous-muqueuse, résidant dans de grosses veines.

Jusqu'alors aucune lésion d'organe ne pouvait nous rendre compte des symptômes graves observés pendant la vie, lorsque mon condisciple et ami, le docteur Descieux, aujourd'hui médecin distingué de Montfort-Lamaury, donna un coup de scalpel dans le foie, qui, à son extérieur, semblait être parfaitement sain. Quel fut notre étonnement, lorsqu'au fond de l'incision pratiquée au foie, nous trouvâmes un foyer purulent, à la place duquel aurait pu être facilement déposée une orange. Le pus était d'un blanc jaunâtre, crêmeux, inodore; il était en contact immédiat avec la substance même du foie, qui, dans l'étendue de plusieurs pouces autour de lui, était plus rouge qu'ailleurs, et d'une remarquable fria

bilité : on le réduisait en une pulpe rougeâtre par une pression légère ; cet abcès était situé dans l'épaisseur du lobe droit, non loin de la portion convexe de ce lobe, qui touche le diaphragme près des côtes. — Les autres organes ne présentèrent pas d'altération appréciable.

Voilà donc un abcès du foie qui s'est formé sans produire ni douleur, ni tuméfaction de l'organe, ni ictère : qu'a-t-il seulement déterminé ? une fièvre continue, dont la cause était tout-à-fait impossible à reconnaître pendant la vie. Nous sommes très-porté à penser qu'un travail phlegmasique commença à s'effectuer dans le foie, le jour même où, à la suite de la course à cheval, des signes d'une simple courbature se manifestèrent. La céphalalgie intense dont se plaignait le malade fut le premier accident sympathique que la maladie du foie détermina vers le cerveau. Plus tard les fonctions de celui-ci se troublèrent d'une manière plus grave, et c'est par le cerveau sympathiquement irrité que succomba le malade. Mais le point de départ de tous les accidens n'en fut pas moins dans le foie.

Cette observation nous semble fournir un fait très-intéressant en faveur de la *localisation* des fièvres, qui, pendant la vie, semblent ne reconnaître pour cause aucune lésion d'organes. Mais de plus, elle démontre, contre l'opinion de M. Broussais, ce qui a déjà été dit par MM. Boisseau, Bouillaud, Ribes, Martinet, etc., savoir, que le siége de ces fièvres dites essentielles n'est pas nécessairement dans le canal digestif.

23. Dans certains cas d'affections chroniques du foie, il n'y a pas habituellement de fièvre ; mais à des époques

plus ou moins éloignées, et qui n'ont d'ailleurs rien de constant dans leur retour, il survient un mouvement de fièvre qui peut durer quelques heures seulement, ou se prolonger pendant plusieurs jours. Cette fièvre accidentelle dépend le plus souvent d'une exaspération momentanée de la lésion du foie, qui, de chronique qu'elle était, tend à passer à l'état aigu. Dans ce cas, en même temps que la fièvre se déclare, on voit souvent devenir beaucoup plus tranchés les symptômes locaux de l'affection hépatique. La douleur, par exemple, peut apparaître, si elle était nulle, ou devenir plus vive, si elle existait déjà. Nous connaissons une dame qui, depuis plusieurs années, est atteinte d'une lésion organique du foie. Cet organe forme une tumeur difficile à circonscrire dans l'hypocondre droit. Elle n'y éprouve habituellement de la douleur que de temps en temps; le plus souvent sous l'influence de causes morales appréciables, cette douleur devient beaucoup plus vive, et en même temps on voit paraître une fièvre très-forte, accompagnée souvent de réaction vers le cerveau, de délire. Une simple application de sangsues faite sur l'hypocondre droit calme ordinairement ces symptômes. Ici, l'exaspération de la douleur hépatique, et le succès du traitement employé, ne permettent pas de douter que le point de départ du mouvement fébrile et des accidens cérébraux qui l'accompagnent ne soit dans le foie, dont l'affection chronique revêt momentanément un caractère d'acuité. Chez d'autres individus, les retours irréguliers de ces accès de fièvre paraissent moins liés à la maladie même du foie, qu'à une inflammation intercurrente du tube digestif.

24. Enfin, l'observation a démontré que certaines fièvres intermittentes sont liées à une affection organique du foie. Mais ici deux cas peuvent se présenter : tantôt la fièvre intermittente précède cette affection, ou du moins les symptômes qui l'annoncent; tantôt elle se montre pendant son cours.

Les deux observations suivantes vont présenter des exemples de chacun de ces cas.

Un cocher, âgé de quarante ans environ, avait joui toujours d'une bonne santé. Habitant Valençay, où régnait une épidémie de fièvre intermittente, il fut pris d'une fièvre tierce qui, après quelques accès, fut combattue par des préparations de quinquina. De retour à Paris, six semaines environ après l'invasion de sa fièvre, il n'en était pas encore débarrassé. On essaya encore de la couper avec le sulfate de quinine; les accès étaient modifiés, dérangés; mais ils ne tardaient pas à revenir. Un mois se passa ainsi, sans que la fièvre eût disparu. (Le sulfate de quinine fut porté jusqu'à la dose de vingt grains dans l'intervalle de deux accès.) — Jusqu'alors aucun symptôme n'avait révélé la lésion de quelque organe. Mais à cette époque, les conjonctives commencèrent à jaunir, et bientôt toute la surface cutanée présenta une teinte ictérique très-prononcée. Les accès de fièvre n'en continuèrent pas moins à se montrer avec le même type. L'appétit, conservé jusqu'alors, se perdit; les selles, rares, étaient formées par des matières décolorées, peu consistantes. Pendant les trois mois suivans, nous observâmes la naissance et le développement progressif d'une tumeur dans l'hypocondre droit. D'abord nous ne trou-

vâmes rien autre chose dans cet hypocondre qu'une résistance à la pression, beaucoup plus grande que celle qui existait dans l'hypocondre gauche; mais on ne pouvait pas circonscrire le bord libre du foie. Plus tard on sentit dans ce même hypocondre droit, et jusqu'à gauche de l'épigastre, de nombreuses inégalités ou bosselures visibles à travers les tégumens qu'elles soulevaient. Ces inégalités se sentaient jusqu'au-dessous du niveau de la région ombilicale. La peau avait une couleur verdâtre, qui était surtout très-prononcée à la face. Les accès fébriles avaient été remplacés par une fièvre continuelle, très-forte chaque nuit. A la fin les membres inférieurs s'infiltrèrent, une diarrhée séreuse abondante remplaça la constipation, le malade dépérit de plus en plus et succomba. — Dès que l'ictère s'était manifesté, et que l'hypocondre droit avait paru s'engorger, les préparations de quinquina furent suspendues. Des tisanes de chiendent, d'orge, de saponaire, du petit-lait avec addition d'acétate de potasse, furent administrés. On donna des potions avec l'eau distillée de pariétaire, l'oxymel scillitique, le sirop des cinq racines. Plusieurs fois des sangsues furent appliquées, soit sur l'hypocondre droit, soit à l'anus. Des frictions mercurielles furent faites sur la région hépatique. Dans les derniers temps, le malade ne prit plus, pour tout médicament, que la décoction blanche de Sydenham.

Nous regrettons beaucoup de n'avoir pu faire l'ouverture du corps de cet individu, qui mourut chez lui, rue du Faubourg Saint-Honoré. Nous avons uniquement cité son observation comme fournissant un exemple tranché d'une affection organique du foie, qui, n'ayant jamais

donné aucun signe de son existence avant l'invasion d'une fièvre intermittente, se déclara pendant le cours de celle-ci. Remarquez d'ailleurs combien cette fièvre intermittente fut opiniâtre; le quinquina en dérangea les accès, mais ne put jamais les empêcher de reparaître; ces accès ne cessèrent qu'à mesure que l'affection du foie se développa, mais ils furent alors remplacés par un mouvement fébrile continu.

Voici maintenant un autre cas où la fièvre intermittente survint pendant le cours d'une ancienne affection du foie, et parut contribuer singulièrement à en hâter les progrès.

Le sujet de cette observation était un homme âgé de soixante ans environ, qui depuis plus de quinze ans présentait les signes d'une maladie de l'appareil biliaire. Plusieurs fois il avait eu des ictères; depuis long-temps l'hypocondre droit était habituellement tuméfié et souvent douloureux. Le moindre écart dans le régime, l'introduction de boissons alcoholiques dans les voies digestives, les émotions morales un peu fortes, rappelaient la douleur de l'hypocondre et allumaient la fièvre. C'est seulement pendant ces exaspérations, dont la durée n'était que de quelques jours, qu'il suspendait ses occupations. Tel fut le récit que nous fit le malade, lors de son entrée à la Charité; mais alors existaient de nouveaux accidens. Depuis trois semaines il avait été pris, au milieu de Paris, qu'il habitait, d'une fièvre tierce dont les accès étaient réguliers et très-bien caractérisés. Le lendemain même de son entrée, nous fûmes témoin d'un de ces accès. Les trois stades étaient bien caractérisés; celui du frisson était très-intense et très-long; la sueur

était au contraire peu considérable, et souvent partielle. Depuis que cette fièvre tierce avait paru, le malade disait souffrir beaucoup de *son côté droit*. Il avait pris, à deux reprises, pour couper sa fièvre, un verre d'eau-de-vie dans laquelle était délayée une certaine quantité de poivre. Ce remède n'eut sur les accès aucune influence, mais chaque fois qu'il fut pris, il donna lieu à des vomissemens et à de fortes coliques qui engagèrent le malade à ne plus y avoir recours. Lorsqu'il se présenta à notre examen, nous trouvâmes l'hypocondre droit et l'épigastre occupés par une volumineuse tumeur dont on circonscrivait le bord un peu au-dessus de la région ombilicale. Cette tumeur était douloureuse à la pression, et de temps en temps le malade y éprouvait de forts élancemens. Elle n'offrait aucune bosselure. Toute la surface de la peau, ainsi que les conjonctives, étaient légèrement jaunâtres. Il y avait un dégoût absolu pour toute espèce d'alimentation; la langue avait son aspect normal; plusieurs selles jaunes et liquides avaient lieu chaque jour. — Dans cet état de choses, M. Lerminier ne jugea pas à propos d'employer le quinquina pour couper la fièvre. Ayant sur-tout égard à l'exaspération des symptômes de la maladie du foie, il prescrivit plusieurs applications de sangsues, soit sur l'hypocondre droit, soit à l'anus, des bains, des fomentations émollientes sur l'abdomen, de simples tisanes émollientes à l'intérieur. Sous l'influence de ce genre de médication, la tension de l'hypocondre et de l'épigastre diminuèrent sensiblement au bout de quelques jours, ces régions cessèrent d'être douloureuses, un peu d'appétit se manifesta, la teinte ictérique disparut, et en même temps les accès

de fièvre cessèrent. — Cet homme, se trouvant alors à-peu-près revenu à l'état habituel dans lequel il disait être depuis plusieurs années, quitta l'hôpital. Cependant ce cas me semblait tellement intéressant, que je pris l'adresse de cet individu, et que j'allai le voir rue du Cloître-Saint-Benoît, faubourg Saint-Jacques. J'étais curieux de savoir si, sous l'influence d'une vie peu réglée, la maladie du foie s'exaspérerait de nouveau, et si, en même temps, comme effet de cette exaspération, reparaîtraient les accès de fièvre. J'avais à cœur de bien m'assurer si c'était la fièvre intermittente qui, en opérant une congestion sur le foie, avait aggravé la maladie de celui-ci, ou si ce n'était pas plutôt cette dernière, aggravée par d'autres causes, qui avait produit la fièvre intermittente. Le succès du traitement antiphlogistique qui, en modérant les symptômes locaux de l'affection du foie, avait fait simultanément disparaître les accès de fièvre, était un grand argument en faveur de cette dernière manière de voir. Si elle était exacte, on pouvait en tirer cette conclusion importante, savoir : qu'une fièvre intermittente peut naître à propos d'une lésion organique constante, et, sous ce point de vue, le cas actuel pouvait être rapproché d'un autre cas souvent cité, dans lequel on dit avoir vu une fièvre intermittente se produire, toutes les fois qu'une sonde était établie à demeure dans le canal de l'urètre. En cas pareil, il faut bien admettre des idiosyncrasies, des dispositions particulières. Car, combien de fois une sonde n'est-elle pas introduite dans l'urètre, combien de fois une maladie chronique du foie ne s'exaspère-t-elle pas brusquement, sans qu'il en résulte une fièvre d'accès? Voilà ce qui doit nous rendre si réservés pour établir

des règles, des lois en médecine. Quoi qu'il en soit, notre malade resta environ deux mois chez lui sans éprouver rien d'insolite ; mais, au bout de ce temps, il eut un violent chagrin : son fils était conscrit, et le sort l'avait désigné pour servir. A peine ce malheureux père fut-il instruit de cette nouvelle, que son ancien ictère reparut ; il éprouva une vive douleur au foie, et dès le lendemain il fut pris d'un violent frisson, qui fut suivi de chaleur et de sueur. Il eut trois autres accès bien caractérisés, avec le type tierce, puis la fièvre devint continue, et le malade rentra à la Charité. Entre le second et le troisième accès, j'avais fait appliquer, sans succès, vingt-quatre sangsues sur l'hypocondre droit. Peu-à-peu le chagrin de cet homme se calma, il toucha un peu d'argent qui sembla le consoler de la perte de son fils ; l'ictère se dissipa de nouveau ; le pouls perdit sa fréquence ; le malade revint encore une fois à son premier état de santé, et il nous quitta. — J'ignore ce qu'il est devenu depuis.

Il est juste de rappeler ici que M. Portal est un des auteurs qui ont le plus insisté sur les fièvres intermittentes qui sont causées par une affection du foie, ou qui du moins coïncident avec elles. Il a très-bien fait remarquer que de pareilles fièvres ne cèdent jamais au quinquina, qui ne sert qu'à les rendre plus rebelles, en contribuant à exaspérer la maladie du foie.

B. *Troubles de la circulation, déterminés par un obstacle au libre cours du sang dans l'intérieur du foie.*

25. Nous avons déjà exposé dans le troisième volume de la Clinique, les résultats des expériences et

des observations modernes, sur les hydropisies partielles ou générales, produites par un obstacle au cours du sang (pag. 528). Il y a aussi un certain nombre de maladies du foie qui s'accompagnent d'ascite, et dans lesquelles cette dernière paraît être due à la difficulté qu'éprouve le sang veineux à traverser le parenchyme hépatique. Ces maladies ne sont pas celles, comme on pourrait le croire *à priori*, dans lesquelles des productions accidentelles, des masses cancéreuses ou tuberculeuses, des hydatides, de vastes abcès occupent la place du tissu du foie. Dans ces différens cas, l'hydropisie ne s'observe pas constamment, et elle ne survient guères que dans les derniers temps de la maladie. Elle est aussi assez rare lorsqu'il n'y a que simple hypertrophie du foie sans augmentation de sa consistance. Elle est plus commune dans les cas d'induration rouge, blanche, grise ou verte, du parenchyme hépatique. Enfin, on l'observe sur-tout d'une manière à-peu-près constante dans les cas de diminution du volume du foie, soit que cette diminution porte également sur les deux substances, soit que la blanche soit hypertrophiée, en même temps que la rouge est atrophiée, ou bien que, sans avoir diminué de volume, cette dernière semble être devenue moins vasculaire que de coutume.

Voilà ce qu'apprend l'observation, et ce qui aurait pu être facilement prévu, comme une conséquence théorique des recherches que nous avons exposées plus haut sur l'anatomie morbide du foie. C'est en effet précisément dans les cas où l'on peut le mieux admettre une oblitération, une atrophie, une transformation celluleuse ou fibreuse d'une certaine partie des vaisseaux qui se

ramifient dans le foie, que nous voyons l'ascite se manifester le plus fréquemment. Rien n'est d'ailleurs plus facile à expliquer que sa production en pareille circonstance. De la sérosité s'accumule dans le péritoine, lorsque la veine porte hépatique cesse de livrer un libre passage au sang veineux abdominal, de même qu'un membre s'infiltre lorsque sa veine principale se trouve obstruée. Cette liaison entre certaines hydropisies partielles et un obstacle dans la circulation veineuse a été si bien démontrée par mon savant ami M. Bouillaud, et par ceux qui, après lui, se sont livrés à ce même genre de recherches, que la seule existence de l'ascite qui accompagne à-peu-près constamment certaines maladies du foie, pourrait être à son tour donnée comme une preuve qu'il y a dans ces maladies obstacle à la circulation veineuse dans le foie.

L'espèce d'affection du foie, dans laquelle survient le plus ordinairement l'ascite, est une de celles dont le diagnostic est le plus obscur. On ne peut pas dans ce cas reconnaître de tumeur, puisque le volume de l'organe est diminué au lieu d'être augmenté : très-rarement y a-t-il de la douleur ; rarement aussi observe-t-on des traces d'ictère. Il n'y a véritablement que l'existence de l'ascite qui puisse alors porter à soupçonner qu'il y a maladie du foie. Assez souvent, à la Charité, nous avons ainsi reconnu, pendant la vie, non-seulement l'existence de cette maladie, mais nous avons pu déterminer sa nature : pour cela il faut sur-tout avoir égard à la manière dont l'hydropisie a débuté, à sa marche, aux symptômes locaux ou généraux qui l'ont précédée. D'abord on peut la distinguer assez sûrement d'une hydropisie

produite par une affection organique du cœur, en ce que, dans ce dernier cas, les premières traces d'épanchement séreux ne se montrent que très-rarement dans l'abdomen, mais se manifestent d'abord autour des malléoles, puis aux jambes, aux cuisses, et enfin au péritoine. Dans le cas, au contraire, où l'hydropisie est liée à une affection du foie, c'est dans le péritoine que la sérosité commence à s'accumuler, et ce n'est que secondairement que les membres abdominaux viennent à s'œdématier. L'anatomie et la physiologie rendent facilement raison de ces différences. L'ascite pourrait encore être le résultat d'une péritonite; mais le plus souvent alors il y a eu une époque de la maladie où des douleurs péritonéales se sont fait sentir. Enfin, l'ascite pourrait être essentielle, c'est-à-dire sans cause appréciable pour nous; mais ce cas est infiniment rare (1), et la plupart des ascites regardées comme essentielles par les anciens auteurs, paraissent avoir été précisément, dans le plus grand nombre des circonstances, ou le résultat d'une péritonite qui n'a laissé d'autre trace qu'une collection séreuse, ou le produit de ces maladies du foie dont il est ici question, dans lesquelles l'organe est atrophié, comme ratatiné et flétri, soit qu'en même temps il soit parsemé ou non de ces granulations jaunes ou rouges, dont nous avons déjà expliqué la formation.

Il y a quelques cas où l'ascite résulte aussi d'un obstacle à la libre circulation du sang dans la veine porte; mais cet obstacle ne réside plus dans le foie qui est sain; il est placé sur le trajet même du tronc de la veine porte,

(1) J'en ai cité quelques observations, tom. III, pag. 558 et suiv.

ou de ses principales divisions abdominales, qui sont comprimées par des tumeurs de volume et de nature variables. Un fait de ce genre nous est offert par l'observation suivante, qui présente aussi de l'intérêt sous plusieurs autres rapports.

Un jeune homme de vingt-quatre ans, ayant depuis plusieurs années un engorgement indolent des ganglions lymphatiques des deux côtés du cou, présentait plusieurs des signes rationnels d'une affection organique du cœur, lorsqu'il entra à l'hôpital de la Charité, vers le commencement du mois de mars 1826. Face bouffie, livide; teinte violacée des lèvres et des ailes du nez; œdème des paupières; ascite; mais infiltration très-peu considérable des membres abdominaux. La respiration était courte, accélérée; elle s'exécutait sur-tout par le jeu des côtes; le décubitus horizontal était impossible, sous peine de suffocation, et le malade passait les nuits et les jours à demi-assis dans son lit, la tête et le tronc maintenus élevés par des oreillers. Cette gêne de la respiration s'était accrue peu-à-peu, mais c'était sur-tout depuis un an que la dyspnée était devenue pénible pour le malade; elle avait constamment augmenté sous l'influence des temps humides et pluvieux. La poitrine, percutée, résonnait bien partout; l'auscultation ne faisait reconnaître rien d'insolite à la région du cœur, ni en aucun autre point qui pût porter à soupçonner l'existence d'une maladie de cet organe ou des gros vaisseaux. L'on entendait en divers points du thorax un râle muqueux; ailleurs un râle sec, sibilant; ailleurs le bruit respiratoire était net, mais intense. Depuis plusieurs mois le malade était enrhumé; il n'avait jamais craché

de sang, et, lorsque nous le vîmes, il avait une expectoration peu abondante et simplement muqueuse. L'appétit était assez bon, et il y avait habituellement un peu de diarrhée, sans existence de douleurs abdominales. Le pouls, sans fréquence, n'offrait rien d'insolite sous le rapport de sa force et de son rhythme.

Rien ne prouvait qu'il existât chez cet individu une lésion organique du cœur, et cependant cette lésion semblait être annoncée par plusieurs des symptômes, tels que l'aspect de la face, l'hydropisie, l'orthopnée. Cette hydropisie présentait toutefois une circonstance qui n'est pas celle que l'on rencontre le plus communément dans les cas de maladies du cœur : les membres abdominaux ne s'étaient infiltrés que consécutivement à l'ascite, et encore ne l'étaient-ils que très-peu. On sait, au contraire, que l'hydropisie qui dépend d'une maladie du cœur, commence, dans le plus grand nombre de cas, par l'œdème du pourtour des malléoles.

L'auscultation ne découvrait, ni dans le cœur, ni dans les poumons, la cause de la dyspnée.

Les moyens thérapeutiques suivans furent tour-à-tour employés : saignées locales et générales; application de vésicatoires sur la poitrine et sur les membres inférieurs; tisane diurétique; frictions avec la teinture de digitale et le vin scillitique.

Pendant les six semaines suivantes, l'état du malade ne subit aucun changement notable : l'orthopnée fut constante; la respiration devenait haletante, dès que le malade essayait de sortir un peu de son lit. L'auscultation, souvent pratiquée, ne donna aucun nouveau renseignement; la toux n'augmenta ni ne diminua; elle était

d'ailleurs peu considérable. Jamais nous n'observâmes de fièvre proprement dite. Rien n'annonçait encore la fin prochaine de cet individu, lorsque, sans changement appréciable survenu dans son état, il fut pris tout-à-coup, le 1er mai, d'une dyspnée extrême; bientôt un râle trachéal survint, la respiration s'embarrassa comme chez les apoplectiques, et au bout de quelques heures le malade succomba.

Ouverture du cadavre.

Rien de remarquable dans la masse encéphalique, non plus que dans la moelle épinière.

Dans le thorax, on trouva le cœur ayant ses proportions physiologiques, exempt de toute lésion appréciable, ainsi que le péricarde; il contenait une petite quantité de sang noir à moitié coagulé. Les vaisseaux qui se rendent au cœur ou qui en partent étaient dans leur état normal. Un petit nombre de tubercules miliaires étaient disséminés dans le parenchyme pulmonaire, généralement engoué, mais sain et partout plein d'air. Quelques anciennes adhérences celluleuses unissaient les plèvres costale et pulmonaire des deux côtés.

Le médiastin antérieur était occupé par une grosse masse de ganglions lymphatiques tuberculeux. Au milieu de cette masse passaient les deux nerfs diaphragmatiques; il était impossible de les suivre à travers les nombreux ganglions qui les entouraient et les pressaient de toutes parts. Ils reparaissaient non loin du diaphragme; et depuis le point où ils se dégageaient de la masse ganglionnaire, jusqu'à leur distribution dans le dia-

phragme, ces nerfs étaient remarquables par leur couleur grisâtre, semblable à celle que présente assez souvent le nerf optique qui se rend à un œil atrophié depuis long-temps.

Dans l'abdomen on trouva l'estomac sain; des tubercules assez nombreux disséminés sous la membrane muqueuse de l'intestin grêle; quelques ulcérations, petites et superficielles, dans l'étendue de quelques pouces au-dessus de la valvule iléo-cœcale; un tubercule du volume d'une noisette dans la substance corticale de l'un des reins; des adhérences celluleuses entre le diaphragme et le foie, dont le tissu était sain; la rate molle et assez volumineuse; un épanchement considérable de sérosité dans le péritoine; et enfin, au-devant de la colonne vertébrale, une énorme masse de ganglions lymphatiques dégénérés en tubercules, qui comprimaient fortement d'une part la veine cave, et d'autre part la veine porte, dont ils entouraient les principales branches abdominales, ainsi que le tronc.

De chaque côté du cou, depuis le bord de la mâchoire jusqu'aux clavicules, existait un volumineux chapelet de ganglions lymphatiques tuberculeux, comme ceux du thorax et de l'abdomen. Plusieurs étaient interposés entre les vaisseaux et les nerfs du cou, et l'on trouvait, séparées par ces ganglions, l'artère carotide et la veine jugulaire. Quant au nerf pneumo-gastrique, quelques pouces au-dessous du point d'origine du nerf laryngé supérieur, il se perdait dans la masse des ganglions, au milieu desquels il était impossible de le retrouver. Il reparaissait un peu au-dessus du niveau de la clavicule, et était remarquable des deux côtés par son *aplatisse-*

ment; il fournissait, comme de coutume, les nerfs récurrens. Dans le reste de son étendue, et notamment dans ceux de ses rameaux qui constituent une grande partie du plexus pulmonaire, il n'offrait rien de remarquable.

Le cordon cervical du grand sympathique n'avait subi aucune altération appréciable, soit dans sa position, soit dans sa texture.

Chaque aisselle était occupée par une tumeur du volume d'une grosse orange, constituée par l'assemblage de ganglions lymphatiques tuberculeux.

Le canal thoracique, perméable comme de coutume, contenait une petite quantité de sérosité rougeâtre.

Outre la cause de l'hydropisie, qui semblait résider ici dans la compression des gros troncs veineux, cette observation m'a paru encore digne d'intérêt, en raison de l'état dans lequel furent trouvés plusieurs des nerfs qui contribuent à l'accomplissement de la respiration, les nerfs diaphragmatiques d'une part, et les deux cordons de la huitième paire d'autre part. Déjà M. Bérard, prosecteur à la Faculté, a rapporté le cas d'un individu chez lequel on ne trouva d'autre lésion, pour expliquer la dyspnée considérable qu'il avait présentée pendant la vie, qu'une tumeur développée dans l'épaisseur même de l'un des nerfs diaphragmatiques. (Thèse de M. Descot sur les affections des nerfs.) Ici, non-seulement les deux nerfs diaphragmatiques avaient subi une notable altération, laquelle était suffisamment caractérisée par la couleur grise, la véritable atrophie de leur extrémité inférieure;

mais encore les deux nerfs pneumo-gastriques étaient gravement compromis, ainsi que le démontrait manifestement l'aplatissement qu'ils présentaient en sortant de la tumeur lymphatique au milieu de laquelle il était impossible de les suivre. Or, si les expériences des physiologistes ont prouvé qu'après la section de la huitième paire l'hématose cesse de s'effectuer convenablement, les poumons s'engouent, et la mort survient au bout de peu de jours, le fait que je viens de citer n'est-il pas à rapprocher de cet ordre de faits? Il y a eu également diminution graduelle, et enfin cessation de l'influence exercée par la huitième paire sur la transformation du sang veineux en sang artériel; de là, la dyspnée toujours croissante, etc. Si l'on ne veut pas admettre cette cause de dyspnée, il faudra alors reconnaître que la gêne de la respiration, très-considérable, présentée par le malade qui fait le sujet de cette observation, a existé, sans qu'on ait pu retrouver sur le cadavre aucune lésion qui puisse en rendre compte; car je ne pense pas que les tubercules, très-petits et très-peu nombreux, trouvés dans les poumons, puissent, en aucune manière, expliquer cette dyspnée, comparable, sous le rapport de son intensité, à celle qui se manifeste dans le cours des plus graves affections organiques du cœur.

---

§. III. Troubles des sécrétions et de la nutrition.

27. La sécrétion de l'urine est celle qui est le plus souvent altérée dans les maladies du foie. La plus remarquable de ces altérations consiste dans le mélange de plusieurs élémens de la bile avec les principes ordinaires de l'urine. La physiologie apprend, que parmi les différentes voies par lesquelles peuvent être éliminées du corps diverses substances étrangères, aucune n'est plus active et ne semble être plus largement ouverte que l'appareil rénal. Aussi, chez les ictériques, l'urine contient de la bile avant que la peau ne soit colorée en jaune; il arrive même, dans plus d'un cas de maladie du foie, que la peau ne perd pas sa couleur naturelle, tandis que la teinte acquise par l'urine atteste dans ce liquide la présence de la bile. Qu'y a-t-il d'ailleurs d'étonnant, de voir les matériaux de la bile, que le foie ne sépare plus du sang, sortir de l'économie avec l'urée, lorsque sans cesse nous voyons être expulsées avec ce même principe une foule de substances non assimilables, qui ont été formées dans l'économie, ou qui y ont été introduites du dehors?

Les matériaux de la bile, lorsqu'ils ne sont plus suffisamment séparés du sang par leur organe éliminateur ordinaire, peuvent encore sortir de l'économie par d'autres voies que par les reins. Souvent, par exemple, la matière de la transpiration cutanée en est imprégnée, et si les malades ont des sueurs, celles-ci teignent le linge en jaune.

Le mucus nous a paru contenir de la bile, ou du moins ses élémens, beaucoup moins souvent que l'urine et que la sueur. Le mucus lingual, par exemple, n'est pas plus souvent jaune dans les cas d'ictères que dans toute autre affection. Une fois, cependant, chez un ictérique, nous avons trouvé une singulière coloration de ce mucus et de celui qui est fourni par la membrane des voies aériennes : la face supérieure de la langue était couverte par un enduit épais d'une belle teinte verte porracée; les mucosités expectorées avaient la même couleur. Les conjonctives et la peau étaient jaunes comme de coutume; l'urine présentait aussi la teinte rouge orangée qui lui est habituelle dans les cas d'ictère. Quelle était la cause de cette singulière différence entre la couleur de la matière accidentellement mêlée aux produits de la sécrétion des membranes muqueuses, et la couleur de celle qui imprégnait le tissu réticulaire de la peau, et qui teignait l'urine?

Pour quiconque a médité sur ces faits, il devient très-probable que dans un certain nombre de maladies dont la cause semble résider dans une matière morbide qui existe dans le sang, soit qu'elle y ait été introduite du dehors, soit qu'elle y ait été formée, les organes sécréteurs jouent le rôle important de séparer du sang les principes qui l'altèrent. N'est-ce pas ainsi, par exemple, qu'on peut expliquer la remarquable fétidité des sécrétions cutanées, intestinales et urinaires, chez les animaux qui ont reçu des matières putrides dans leurs veines? Qu'est-ce encore que cette odeur acide, caractéristique, que présentent les sueurs pendant la durée de la fièvre de lait chez les femmes accouchées? Il est bien évident que cela ne peut dépendre que d'un nouveau principe qui se

mêle à la matière de l'exhalation cutanée, et qui se révèle ici par son odeur, comme chez les ictériques il se révèle par sa couleur. Ce principe n'est-il pas un de ceux qui doivent entrer dans la composition du lait? Une sécrétion supplémentaire le sépare de la masse du sang où il se forme, jusqu'à ce que les mamelles soient suffisamment préparées pour l'éliminer. De là, que s'ensuit-il encore? c'est que si la glande mammaire ne remplit pas convenablement son office, les matériaux de la sécrétion lactée resteront dans le sang, d'où ils devront être éliminés, comme nous avons vu que l'étaient les matériaux de la bile, comme le sont aussi, dans d'autres circonstances, les principes de l'urine, par d'autres voies que par les reins. Si l'on admet ces faits, on n'en accepte que la conséquence, en admettant aussi, soit le mélange des principes du lait avec les différens liquides sécrétés, soit même leur stase, leur dépôt dans certains organes, à la surface des séreuses ou ailleurs; là, pour que leur élimination soit favorisée, ne peut-il pas naître un travail d'irritation plus ou moins fâcheux? Et si telle est la cause de celui-ci, les émissions sanguines seront-elles, en pareil cas, un moyen bien efficace? Ne serait-il pas alors plus rationnel, plus physiologique d'activer une sécrétion, comme, par exemple, celle du foie ou de la membrane muqueuse intestinale? Est-ce ainsi qu'agissait avec avantage la méthode purgative employée par Doublet, et par d'autres médecins, dans les cas de fièvres dites puerpérales? Il y avait donc quelque chose qui n'était pas si déraisonnable dans l'ancienne croyance aux *métastases laiteuses*.

Nous prions le lecteur de remarquer que nous ne donnons comme prouvées aucune de ces idées; mais nous demandons qu'elles soient méditées, parce que plus d'un fait,

soit physiologique, soit pathologique, tend réellement à en démontrer l'exactitude, et qu'une opinion abandonnée n'est pas nécessairement pour cela une opinion fausse.

28. La nutrition, proprement dite, est gravement altérée dans la plupart des cas de maladies chroniques du foie. Cependant on n'observe guère alors ce marasme squélettique qui accompagne la phthisie pulmonaire. Il y a même une production accidentelle dont le développement dans le foie n'occasione le plus souvent aucun dépérissement, à moins qu'elle n'ait envahi une très-grande partie du parenchyme hépatique : ce sont les hydatides. Un abcès peu volumineux, une masse cancéreuse peu considérable, souvent même un simple changement de volume ou de consistance du foie, entraînent un plus grand désordre dans la nutrition que ne le font ces entozoaires.

Les maladies du foie, soit aiguës, soit chroniques, peuvent également modifier les fonctions de la vie animale, comme celles de la vie nutritive. Mais ici rien de général ne peut plus être dit; car il y a autant de modifications de l'innervation que d'individus. Il y a des malades chez lesquels le système nerveux reste dans son état normal, quelle que soit la désorganisation que le foie ait subie. Chez d'autres, la moindre irritation de cet organe retentit dans l'encéphale; il donne naissance à ces divers groupes de symptômes dont on a fait la fièvre ataxique. Dans leur état chronique, il peut arriver que les affections du foie, en même temps qu'elles ne s'annoncent que par des symptômes locaux très-peu tranchés, produisent, par leur action sympathique sur les centres nerveux, une foule de phénomènes morbides, dont on a raison de faire des névroses, en ce sens que leur siége est

dans le système nerveux, mais dont l'affection du foie est le véritable point de départ.

ARTICLE IV.

Observations particulières.

29. Quelque exactitude que nous ayons cherché à mettre dans la description générale que nous venons de donner des maladies du foie, nous sentons combien ce que nous avons dit est loin de représenter les nuances infinies que ces maladies peuvent offrir dans leurs caractères anatomiques, leurs symptômes, leur marche, leurs complications, etc. On ne pourra atteindre ce but que par la méditation, souvent pénible, mais toujours utile, d'un certain nombre d'observations particulières. Celles qui suivent fourniront des exemples de toutes les affections du foie qui, depuis six ans, ont été étudiées par nous sous les yeux de M. Lerminier, dans un service où, pendant cet intervalle de temps, près de huit mille malades ont été reçus.

§. I. Observations relatives aux congestions sanguines du foie.

1re. OBSERVATION.

Affection organique du cœur. Tumeur dans l'hypocondre droit, dont l'apparition coïncide avec chaque augmentation de dyspnée. Foie très-volumineux et gorgé de sang.

Un ferblantier, âgé de quarante-six ans, disait être asthmatique depuis sa jeunesse. Un an seulement avant

d'être soumis à notre examen, il s'était aperçu d'un léger œdème autour des malléoles ; cet œdème avait gagné peu-à-peu la totalité des membres abdominaux, en procédant de bas en haut; plus tard encore, les bourses, et enfin l'abdomen s'étaient tuméfiés. Au bout de trois mois de durée, cette hydropisie se dissipa; mais elle reparut deux mois avant l'entrée du malade à la Charité; alors l'hydropisie était à-peu-près générale dans le tissu cellulaire sous-cutané ; l'ascite n'était pas très-considérable; la respiration était extrêmement gênée; la position assise était la seule que pût garder le malade. Les battemens du cœur ne s'entendaient que faiblement, et avec beaucoup d'irrégularité dans leur rythme, à la région précordiale, dans toute l'étendue du sternum, et à l'épigastre; le pouls se sentait à peine; on entendait souvent de suite plusieurs battemens du cœur, sans qu'il fût possible de percevoir les pulsations artérielles. L'hypocondre droit était tendu, sans être douloureux : on y reconnaissait par le palper un corps arrondi, qui, semblant partir de derrière les côtes, se terminait par un bord mousse un peu au-dessus du niveau de la région ombilicale. M. Lerminier prescrivit une saignée d'une livre, et l'application de vingt sangsues à l'anus. A mesure que le sang coulait de la veine, le malade semblait renaître : sa respiration devenait plus libre, et le pouls se sentait mieux. Le lendemain matin cet individu, qui la veille semblait mourant, n'était plus reconnaissable. La face avait perdu sa lividité; le pouls était redevenu régulier et assez fort; les battemens du cœur s'entendaient d'une manière moins confuse. Un notable changement avait eu lieu en même temps dans l'hypocondre droit; il avait

repris sa souplesse, et l'on n'y sentait plus de tumeur. Pendant les trois semaines suivantes, l'état du malade resta à-peu-près semblable à celui qu'il nous avait offert à la suite de la double émission de sang par la lancette et par les sangsues. L'hydropisie n'augmenta ni ne diminua. Mais au bout de ce temps, et sans cause connue, la gêne de la respiration redevint tout-à-coup très-considérable; le pouls parut de nouveau très-faible, irrégulier; la face prit une teinte livide, et en même temps le foie redescendit dans l'hypocondre, où, comme la première fois, on put le reconnaître facilement par le palper. Les émissions sanguines avaient déjà si bien réussi qu'elles furent encore essayées, mais cette fois elles n'eurent plus la même efficacité, l'état d'asphyxie devint de plus en plus prononcé, et le malade ne tarda pas à succomber.

Ouverture du cadavre.

Aspect violacé de la face conservé après la mort; lividité des bras et des jambes.

Sang noir, semblable à de la gelée de groseilles, dans les quatre cavités du cœur, qu'il distend. Vidée du sang qu'elle contient, la cavité agrandie du ventricule droit ne s'affaisse pas; ses parois sont hypertrophiées. La cavité du ventricule gauche a aussi de très-grandes dimensions, et ses parois ont une épaisseur qui surpasse de beaucoup celle de leur état normal. Les différens orifices du cœur sont libres. On ne trouve dans l'aorte que quelques petites taches blanchâtres à sa surface interne. Les poumons sont engoués, mais sains.

Dans l'abdomen, le foie est remarquable par son vo-

lume; il dépasse de plusieurs travers de doigt le rebord cartilagineux des côtes : par l'incision et une pression légère, on en fait ruisseler une énorme quantité de sang. Son tissu, de consistance ordinaire, présente une teinte rouge à-peu-près uniforme, plus foncée cependant là où existe naturellement la substance que nous avons appelée spongieuse ou caverneuse, et qui paraît être la plus éminemment vasculaire. La vésicule contient une petite quantité de bile jaune. Tous les tissus sont généralement gorgés de sang.

Cette observation fournit un exemple remarquable d'une de ces congestions sanguines toutes mécaniques, dont le foie peut devenir le siége chez les individus atteints d'une affection organique du cœur. Dans la partie la plus vasculaire du foie s'accumule de plus en plus tout le sang qui, apporté au foie par la veine porte, ne peut pas passer dans le cœur, et de celui ci il peut aussi en refluer une certaine quantité. Alors le foie se tuméfie, comme on voit, par exemple, se gonfler les corps caverneux du pénis chez les individus qu'on étrangle. Ce qu'il y a de remarquable, c'est l'extrême rapidité avec laquelle, d'une part, le foie peut de la sorte acquérir souvent un volume prodigieux, et avec laquelle, d'autre part, il reprend son volume normal, dès que la gêne de la circulation veineuse est devenue moins considérable. Ce véritable retrait du foie fut ici bien manifeste à la suite des premières émissions sanguines.

11e. OBSERVATION.

Congestion sanguine active du foie, sans altération de sa texture. (Premier degré de l'hépatite aiguë.) Ictère fébrile. Tumeur dans l'hypocondre droit. Irritation sympathique du cerveau.

Un ouvrier à la Monnaie, d'un âge moyen, fortement constitué, peau brune, cheveux noirs, était atteint d'un ictère avec fièvre, lorsqu'il entra à la Charité. Huit jours auparavant, sa santé, bonne jusqu'alors, avait commencé à se déranger. Il avait ressenti d'abord une gêne insolite, une sorte de pesanteur vers l'hypocondre droit. Le docteur Rouzet, consulté alors, reconnut l'existence d'une tumeur dans cet hypocondre, et bientôt de la fièvre survint. Le malade fut saigné. Lorsque nous le vîmes, il avait un ictère très-prononcé, qui n'existait que depuis trois jours : le pouls était fréquent et la peau chaude. Le malade n'accusait aucune douleur; mais, en palpant l'abdomen, on reconnaissait facilement dans l'hypocondre droit le foie développé. La tumeur qu'il constituait s'étendait depuis le rebord cartilagineux des côtes, derrière lesquelles elle semblait se prolonger, jusqu'un peu au-dessus du niveau de l'ombilic : on circonscrivait avec assez de facilité le bord tranchant de l'organe; la tumeur ne dépassait pas la ligne blanche; elle ne causait point de douleur, soit spontanément, soit par la pression. La langue était blanchâtre, sans pointillé rouge; la bouche sans amertume; l'appétit était perdu, la soif

assez vive, l'épigastre indolent, les selles ordinaires (elles étaient jaunes et médiocrement consistantes : il y en avait eu régulièrement une à deux en quarante-huit heures depuis le commencement de la maladie). Les urines étaient peu abondantes, et d'un jaune orangé très-remarquable.

Cet individu fut regardé comme atteint d'une hépatite aiguë. (*Vingt-cinq sangsues à l'anus; tisanes émollientes.*)

Pendant les cinq jours suivans, l'état du malade resta à-peu-près le même. Le mouvement fébrile était aussi intense, et chaque nuit un peu de délire survenait. Dans la matinée du septième jour à dater de l'époque de l'entrée du malade à la Charité, le délire de la nuit persistait : il regardait fixement les personnes qui l'entouraient, sans répondre à leurs questions; puis il parlait seul, et tenait les propos les plus incohérens. La face était rouge, les yeux injectés; la langue conservait le même aspect que les jours précédens; le pouls battait de cent quinze à cent vingt fois par minute; la peau était brûlante et sèche; la teinte ictérique plus prononcée que jamais. (*Vingt sangsues sur le trajet de chaque jugulaire; sinapismes aux jambes; lavement avec une once de sulfate de soude.*)

Dans la journée, alternatives de coma profond et d'agitation violente, pendant laquelle il pousse de temps en temps un cri aigu, qui semble indiquer une vive souffrance, réelle ou imaginaire. Dans la soirée, l'élève de garde pratique avec peine une saignée de trois palettes. Le sang tiré de la veine se rassemble en un caillot petit et dense, que recouvre une couenne assez épaisse.

Cependant, les deux jours suivans, les accidens cérébraux persistent aussi intenses et sous la même forme; puis ils changent brusquement de caractère : l'état comateux devient continuel; le malade tombe dans un assoupissement dont rien ne peut le tirer. Lorsqu'on lui adresse la parole à voix haute à plusieurs reprises, il ouvre les yeux comme un homme qu'on réveille, ne répond rien, les referme, et semble s'endormir de nouveau. Les membres soulevés retombent de leur propre poids, comme des masses inertes; cependant la peau qui les recouvre a conservé de la sensibilité, et la force de contraction musculaire n'y est pas abolie, car le malade les retire avec assez de vivacité lorsqu'on les pince. La langue, aperçue au fond de la bouche, ne paraît pas être déviée de son état normal. — D'ailleurs, même tumeur dans l'hypocondre droit; même état du pouls; persistance de l'ictère. Cependant les poumons ne tardent pas à s'engouer; la respiration devient râlante, et le malade succombe dans une sorte d'état apoplectique, le douzième jour de son entrée à la Charité, et le vingtième à dater de l'époque de l'apparition des premiers phénomènes morbides. Dans les trois derniers jours, on avait appliqué des vésicatoires aux extrémités inférieures, et un autre à la nuque.

Ouverture du cadavre.

Les méninges étaient assez vivement injectées, et de la substance du cerveau, coupée par tranches, on voyait sortir par beaucoup de petits points, orifices d'autant de vaisseaux, des gouttelettes de sang. L'encéphale et ses

membranes étaient donc le siége d'une assez forte congestion sanguine; cependant bien des fois on observe une congestion pareille chez des individus dont le système nerveux n'a présenté aucun trouble fonctionnel. Peu de sérosité était épanchée dans les ventricules et à la base du crâne. Les diverses parties de l'encéphale furent examinées chacune isolément avec le plus grand soin; on n'y découvrit aucune altération, non plus que dans la moelle épinière, examinée jusqu'au commencement de sa portion dorsale.

On ne trouva rien de notable dans les organes thoracchiques, qu'un engouement séreux des poumons très-considérable.

Le premier objet qui nous frappa, en ouvrant la cavité abdominale, fut le volume du foie. Il dépassait de plusieurs travers de doigt le rebord des côtes. Vu extérieurement, il était d'un rouge intense. Chaque incision qu'on y pratiquait en faisait écouler une très-grande quantité de sang. D'ailleurs son tissu, à-peu-près uniformément rouge, ne présentait pas d'autre altération appréciable. Les canaux biliaires et la vésicule n'offrirent non plus aucune lésion. Le tube digestif, ouvert depuis l'orifice cardiaque de l'estomac jusqu'à l'anus, ne présenta autre chose que des veines injectées qui rampaient en assez grand nombre dans le tissu cellulaire sous-muqueux de l'estomac et de diverses parties de l'intestin grêle. Il y avait aussi de grosses veines gorgées de sang dans le mésentère. Les autres organes furent trouvés dans leur état naturel.

Les cartilages des côtes, les membranes fibreuses enveloppantes de l'encéphale, du cœur et de la rate, le

liquide contenu dans le canal thorachique, offraient une teinte jaune très-prononcée. Cette teinte était moins intense, mais réelle cependant, à la surface externe des intestins.

La maladie dont nous venons de tracer l'histoire présente deux périodes distinctes à étudier. La première est marquée par les symptômes locaux et généraux d'une affection aiguë du foie; dans la seconde, apparaissent des symptômes nerveux très-graves. Dans la première période il y a tuméfaction du foie, fièvre et ictère; la douleur est nulle; on n'observe d'ailleurs aucun symptôme qui puisse faire soupçonner que l'affection du foie a été consécutive à une lésion des voies digestives; et après la mort, celles-ci sont trouvées parfaitement saines. On ne trouva rien non plus, à l'ouverture du cadavre, dans les canaux biliaires, qui pût expliquer l'ictère. Celui-ci avait-il pu être seulement produit par la congestion sanguine considérable dont le foie était le siége? D'ailleurs, pendant la vie, nous eûmes la certitude que les voies d'excrétion de la bile étaient également libres, car les selles furent constamment teintes en jaune. Ainsi voilà un cas qui démontre la possibilité de la production de l'ictère, sans obstruction préalable des conduits hépatique ou cholédoque.

Avant que les accidens nerveux de la seconde période fussent très-prononcés, il y avait eu déjà pendant plusieurs nuits un délire intermittent qui semblait dépendre d'une irritation sympathique dont le cerveau devenait périodiquement le siége. La mort fut le résultat manifeste de cette irritation devenue continue. Il y eut

d'abord exaltation, puis abolition de l'innervation; et ce fut lorsque l'influence nerveuse eut cessé d'agir, suivant son mode normal, sur les poumons, que l'engouement de ceux-ci précéda de peu de temps l'extinction de la vie. Cependant, que trouvons-nous pour expliquer tous ces graves symptômes, pour nous rendre compte de ce trouble si remarquable de l'action des centres nerveux? Un peu plus de sang que de coutume accumulé dans les vaisseaux du cerveau et de ses membranes enveloppantes; un peu plus de sang que d'ordinaire engorgeant aussi les vaisseaux du foie, et rien autre chose!..... Bien souvent on trouve de pareilles congestions, et rien de semblable dans les symptômes. Cependant nous ne pouvons guère nous refuser à croire que, dans ce cas particulier, ceux-ci en dépendissent: née avec l'ictère et la fièvre, la congestion sanguine du foie, annoncée pendant la vie par la tuméfaction de l'hypocondre, paraissait bien avoir produit et cet ictère et cette fièvre; le délire nocturne des premiers temps semblait en être également une dépendance; et si cette opinion est regardée comme fondée, on ne fera qu'en accepter la conséquence en reconnaissant qu'un degré de plus d'irritation sympathique de l'encéphale a pu produire tous les désordres nerveux ultérieurs. Mais derrière cette partie visible des phénomènes, en quelque sorte, se cache leur cause prochaine, immédiate, qui nous échappe, et que, dans notre ignorance, nous désignons sous le nom d'idiosyncrasie, de disposition individuelle. C'est là cette force inégale de résistance vitale par laquelle M. Martinet a cherché à expliquer, avec autant de sagacité que de profondeur, les effets infiniment variables produits

par une même lésion. La plus légère peut retentir dans tous les points de l'économie et produire la mort; la plus grave, sous le rapport des désordres organiques, peut ne déterminer aucun trouble important des fonctions. L'opinion que nous émettons ici vient, récemment encore, dé trouver un appui dans un savant mémoire de M. Louis sur les morts imprévues et subites. On commettrait donc de graves et continuelles erreurs, si, d'après les lésions trouvées sur un cadavre, on voulait deviner quels symptômes ont eu lieu pendant la vie. On arriverait ainsi, dans beaucoup de cas, à de singuliers mécomptes.

Un assez grand nombre d'observations nous autorisent à penser que les congestions sanguines actives du foie, telles que celle dont l'observation qu'on vient lire fournit un exemple, ne sont pas très-rares, soit comme maladies primitives, soit comme consécutives à d'autres affections, et particulièrement à une phlegmasie des voies digestives. Elles sont annoncées tantôt par une simple tuméfaction du foie avec ou sans fièvre, tantôt par ces mêmes symptômes, et de plus un ictère, rarement par de la douleur. Nous avons vu plusieurs individus chez lesquels ces divers symptômes ne duraient que peu de temps, et, après leur disparition, la santé se trouvait parfaitement rétablie. Chez d'autres, il y avait une singulière disposition aux retours de ces congestions hépatiques. Nous avons eu occasion d'observer, entre autres, un jeune homme, chez lequel, pendant l'espace de deux années, l'hypocondre devint, cinq à six fois au moins, le siége d'une tumeur qui, par sa forme, sa situation, devait être regardée comme appartenant au foie tuméfié. En même temps

un mouvement fébrile s'allumait; deux fois seulement il eut de l'ictère. Cette tuméfaction de l'hypocondre droit durait tantôt quelques jours seulement, tantôt de quinze jours à trois semaines. Chaque fois des sangsues furent appliquées avec avantage sur l'hypocondre. Ces congestions hépatiques ont enfin cessé de reparaître, et rien n'indique qu'elles aient laissé dans le foie quelque trace d'affection organique.

D'autres fois ces mêmes congestions peuvent véritablement se montrer sous une forme chronique, exister d'une manière continue pendant un temps très-long, sans que le foie, examiné après la mort, présente d'autre altération qu'une accumulation insolite de sang dans son parenchyme. Tel est le cas de l'individu qui fait le sujet de l'observation suivante.

IIIe. OBSERVATION.

Ictère et tuméfaction douloureuse de l'hypocondre droit, persistant depuis plus d'un an. Pas d'autre altération de l'appareil biliaire qu'un engorgement sanguin du foie. Duodénite chronique. Entérocolite aiguë.

Une femme, âgée de trente-cinq ans, entra à la Charité vers la fin du mois de juillet 1820. Elle avait alors un ictère. Voici comme elle nous raconta l'origine de sa maladie. Depuis trois ans environ, elle éprouvait de temps en temps un défaut d'appétit, de l'amertume à la bouche, de la pesanteur épigastrique, une lassitude générale. Elle prenait un vomitif qui faisait disparaître ces divers

symptômes; mais il ne tardaient pas à se montrer de nouveau, et étaient encore combattus par le même moyen, ou par des purgatifs. Il y a un an, ayant éprouvé encore ces mêmes symptômes, elle prit deux grains d'émétique, comme de coutume, sans consulter de médecin. Mais cette fois elle s'en trouva mal; l'anorexie augmenta, loin de diminuer; une douleur assez vive se fit sentir vers la partie droite de l'épigastre, et peu de jours après elle s'aperçut que toute sa peau était très-jaune. Elle consulta alors un médecin qui lui fit appliquer d'abord quinze sangsues à l'anus, puis lui donna pendant long-temps des tisanes, des pilules, dont elle ne put nous dire la nature. Cependant, dans l'intervalle de l'année qui s'écoula entre l'apparition de l'ictère et l'entrée de la malade à la Charité, elle dépérit de plus en plus; la teinte jaune de la peau ne cessa pas; la douleur de la partie droite de l'épigastre ne fut que momentanée, mais elle fut remplacée par un sentiment habituel de gêne et de pesanteur dans l'hypocondre droit, que la malade disait elle-même sentir plus tendu et plus gonflé que le gauche. De temps en temps, la simple sensation de gêne qu'elle y rapportait se changeait en une douleur plus ou moins aiguë. La malade n'avait ni nausées, ni vomissemens : mais elle avait un dégoût habituel pour les alimens; cependant le peu de substances nutritives, solides ou liquides qu'elle introduisait dans son estomac n'y produisaient pas de douleur. Les selles, nous assura la malade, que nous interrogeâmes avec soin sur ce point, ne furent jamais décolorées; elles étaient brunes ou jaunes, quelquefois liquides et fréquentes, le plus souvent rares et d'une bonne consistance. Jamais elle n'avait gardé le lit.

Lorsque nous vîmes cette femme, nous fûmes frappé de son état de maigreur déjà fort avancé. La teinte ictérique était très-marquée; les conjonctives étaient d'un beau jaune. En palpant l'abdomen, nous reconnûmes dans l'hypocondre droit une tension que n'offrait point le gauche : la pression y était douloureuse, et il nous fut impossible d'y circonscrire exactement une tumeur. Le reste du ventre était souple et indolent. L'anorexie était complète; il n'y avait pas de soif; la langue avait une couleur pâle, sans enduit; les évacuations alvines étaient colorées en jaune. Le pouls n'avait un peu de fréquence que vers le soir, et alors la température de la peau s'élevait aussi un peu. Les urines étaient rares, d'un beau jaune orangé.

Le temps très-long depuis lequel durait l'ictère, le dépérissement progressif de la malade, la tuméfaction douloureuse de l'hypocondre droit, paraissaient annoncer une affection grave du foie, peut-être une dégénération cancéreuse de cet organe. La nature des selles nous donnait la certitude que les canaux biliaires n'étaient point obstrués. Les circonstances antécédentes semblaient annoncer aussi une affection concomitente de l'estomac, ou, mieux peut-être, de la partie supérieure de l'intestin grêle. M. Lerminier fit pratiquer sur la région du foie des frictions avec un mélange de calomélas et d'axonge; il donna pour boisson quelques verres d'eau de Vichy et du petit-lait nitré.

Pendant un mois nous n'eûmes rien de nouveau à observer dans l'état de la malade. Mais, au bout de ce temps, une abondante diarrhée s'établit; dans les trois ou quatre premiers jours de son existence, aucun nouveau symp-

tôme grave ne l'accompagna; des sangsues appliquées à l'anus, des lavemens d'amidon avec addition de quelques gouttes de laudanum ne la modérèrent pas; dix ou douze selles liquides, semblables à de l'eau teinte en jaune, avaient lieu en vingt-quatre heures. Le cinquième jour après l'invasion de ce dévoiement, l'abdomen se ballonna, le pouls prit une fréquence habituelle, la température de la peau s'éleva. Les septième et huitième jours, fièvre continuelle, évacuations alvines très-fréquentes et involontaires, grande prostration, altération profonde des traits de la face, parole embarrassée, langue sèche, brune à son centre, sans rougeur sur ses bords. — Mort le neuvième jour dans un état adynamique.

Ouverture du cadavre.

Couleur jaune très-prononcée de la dure-mère et de la surface extérieure du cerveau. Rien autre chose de remarquable d'ailleurs dans le système nerveux.

Même teinte jaune d'une très-petite quantité de sérosité qui est épanchée dans le péricarde; poumons et cœur sains. Ce dernier organe contient des caillots fibrineux dépouillés de matière colorante. La sérosité contenue dans le canal thorachique est aussi colorée en jaune.

Cette même couleur se manifeste à la surface externe des diverses parties contenues dans l'abdomen. — La surface interne de l'estomac était pâle, sa membrane muqueuse partout d'une bonne consistance. En quelques points on voyait de grosses veines pleines de sang ramper au-dessous d'elle. Toute la surface interne du duodénum,

depuis la valvule pylorique inclusivement jusque vers le commencement du jéjunum, présentait une teinte rouge brunâtre très-prononcée. Les follicules du duodénum, ordinairement très-développés, l'étaient encore plus que de coutume. On eût pris plusieurs d'entre eux pour de gros boutons formés à la surface de la membrane muqueuse. Celle-ci était à-la-fois épaissie et d'une grande friabilité. Le point dans lequel s'ouvre le canal cholédoque était plus saillant que de coutume. Ce canal ayant été ouvert, ainsi que le cystique, l'hépatique et les divisions principales de celui-ci, on n'y trouva rien de pathologique; il en fut de même de la vésicule du fiel. — Le foie lui-même était remarquable par son volume; il descendait de deux travers de doigt au-dessous du rebord cartilagineux des côtes, et son lobe gauche tuméfié touchait la rate. L'incision ne fit reconnaître rien d'insolite dans sa texture; seulement il était gorgé d'une très-grande quantité de sang qui s'en écoulait de toutes parts. — En poursuivant l'examen du reste du tube digestif, nous trouvâmes l'intestin grêle généralement blanc et sain dans ses quatre cinquièmes supérieurs environ. Mais dans son cinquième inférieur, la membrane muqueuse présentait une très-vive injection. Les innombrables vaisseaux qui s'y ramifiaient lui donnaient une belle couleur rouge qui occupait aussi les deux faces de la valvule de Bauhin et l'intérieur du cœcum. Elle diminuait dans le colon ascendant, et n'existait plus du tout dans le transverse, qui était blanc. Elle reparaissait un peu dans l'*S* iliaque et dans le rectum. — Les autres organes abdominaux n'offrirent rien de remarquable.

Voici encore un cas où pour expliquer des symptômes graves et de longue durée, on trouve des lésions en apparence bien légères, des lésions qu'un examen tant soit peu superficiel n'aurait pas même fait apercevoir. Pour rendre compte d'un ictère qui dure depuis un an, d'embarras de la digestion plus anciens encore, d'un dépérissement progressif, d'un mouvement fébrile s'allumant chaque soir, et enfin d'une fièvre adynamique à laquelle succombe le malade, on ne trouve qu'un foie un peu plus volumineux que de coutume, et une coloration brune ou rouge d'une petite partie du tube digestif. Voyons cependant si nous ne pourrons pas établir une corrélation entre ces lésions et les symptômes observés pendant la vie. N'est-ce pas à l'existence d'une inflammation chronique du duodénum qu'étaient dus les signes d'embarras gastrique que le malade éprouvait de temps en temps, avant de devenir ictérique? N'est-ce pas cette duodénite chronique qui, exaspérée par le dernier vomitif que prit le malade, se propagea au foie et produisit ainsi l'ictère? La congestion sanguine du foie devint chronique, comme la duodénite qui lui avait donné naissance. Sous l'influence de cette double lésion, la malade dépérit de plus en plus; elle n'aurait pas offert de symptômes plus graves, si, par exemple, elle avait été atteinte d'une double dégénération cancéreuse de l'estomac et du foie. Ne cessons donc de le répéter : la gravité et la nature des symptômes dépendent souvent beaucoup moins de la gravité et de la nature des lésions, que des dispositions variées des individus chez lesquels

surviennent ces dernières, du degré de sensibilité des malades, des sympathies plus ou moins nombreuses, plus ou moins actives, qui entrent en jeu. D'ailleurs, il ne faut pas voir seulement ici des phénomènes de cet ordre : il ne faut pas oublier que c'est dans le duodénum que le chyme commence à se transformer en matière nutritive. Or, si cet intestin est chroniquement enflammé, la chylification peut-elle continuer à s'y effectuer? Cela n'est guère probable, et voilà encore une cause puissante de dépérissement. Le mauvais état de la nutrition, chez cette malade, semblait devoir l'entraîner peu-à-peu au tombeau, lorsque survint une nouvelle phlegmasie aiguë d'une autre portion de l'intestin. La diarrhée qui l'annonça d'abord, fut bientôt suivie de symptômes plus graves, et la malade succomba au milieu d'une fièvre dite adynamique, qui, bien manifestement dans ce cas, était symptomatique de l'entéro-colite. Du reste, nous pensons que toute autre phlegmasie aiguë, survenue en pareille circonstance, chez un individu dont une maladie chronique avait depuis long-temps altéré profondément et la nutrition et l'innervation, toute phlegmasie aiguë, disons-nous, aurait déterminé ces mêmes symptômes de fièvre adynamique. C'est maintenant un fait bien démontré pour nous, savoir, que les maladies appelées *fièvres graves*, dépendent moins de l'intensité de la phlegmasie locale, que des dispositions dans lesquelles celle-ci trouve l'individu qu'elle frappe.

Dans ce cas encore, l'ictère était indépendant de toute obstruction des canaux biliaires, et en vérité il serait bien difficile de se rendre un compte exact de sa production.

Pourquoi la double phlegmasie chronique du duodé-

num et du foie a-t-elle pu si long-temps se prolonger, sans produire dans ces parties aucune désorganisation, tandis que chez d'autres individus la congestion sanguine la moins remarquable en intensité et en durée est rapidement suivie des plus graves altérations de nutrition ou de sécrétion? Quoi qu'il en soit, on comprend que là où il n'y a pas encore désorganisation, la guérison est possible, quelque peu probable qu'elle paraisse, en raison de la longue durée de la maladie. L'observation suivante nous montrera un cas dans lequel les symptômes ayant été à-peu-près les mêmes que ceux mentionnés dans l'observation qu'on vient de lire, le malade recouvra cependant la santé.

IVe. OBSERVATION.

Ictère avec tumeur dans l'hypocondre droit. Fièvre hectique, dépérissement pendant quinze mois. — Guérison.

Un ouvrier mécanicien, âgé de trente-neuf ans, éprouva, un an à-peu-près avant d'entrer à la Charité, une douleur obtuse qui occupait, comme une barre, la partie inférieure du thorax. En même temps malaise général, grand abattement, perte d'appétit. Une application de sangsues à l'épigastre fit disparaître ces symptômes, et le malade se crut rendu à la santé. Cependant les jours suivans, l'appétit, qui était momentanément revenu, disparut de nouveau, et bientôt les yeux, puis toute la peau, devinrent jaunes. Le malade ne put nous

rendre qu'un compte très-imparfait des accidens qu'il éprouva ensuite, et du traitement qu'il suivit. Toujours est-il que, pendant les onze mois suivans, l'ictère persista; l'appétit ne revint jamais; de la diarrhée eut lieu de temps en temps, et par intervalles quelques douleurs se faisaient sentir dans l'hypocondre droit. Une grande maigreur succéda à l'embonpoint assez considérable qui avait existé jusqu'à l'invasion de la maladie. Il paraît que pendant tout ce temps aucun traitement régulier n'a été suivi.

Lorsque cet individu fut soumis à notre examen, nous portâmes sur son compte un pronostic très-fâcheux. Il était déjà dans le marasme; un petit mouvement fébrile avait lieu chaque soir, et dans la journée le pouls ne perdait jamais un peu de sa fréquence. L'ictère était très-prononcé sur toute la surface cutanée. En palpant l'abdomen, on reconnaissait une tuméfaction insolite dans l'hypocondre droit et à l'épigastre. En pressant de bas en haut les parois abdominales, on sentait, un peu au-dessus du niveau de l'ombilic, un bord tranchant, qui nous parut bien manifestement appartenir au foie. Partout où se sentait cette tumeur, la pression était un peu douloureuse. L'appétit était nul; il n'y avait jamais ni vomissemens, ni nausées; les évacuations alvines étaient rares, composées de matières dures et noires. La gravité de notre pronostic était principalement fondée sur l'ancienneté de l'ictère et du trouble des fonctions gastriques, et surtout sur le dépérissement remarquable du malade. On pouvait croire, avec juste raison, à l'existence d'une lésion organique de l'estomac et du foie, qui avait subi une notable augmentation de volume. M. Lerminier pres-

crivit le premier jour l'application d'une douzaine de sangsues sur l'hypocondre droit. Les jours suivans, bains, tisanes émollientes, quelques bouillons pour toute nourriture; plus tard, sucs de plantes chicoracées, pilules avec le savon médicinal et le calomélas; eau de Vichy; pas d'autre aliment que des bouillons; quelques légers potages ou quelques crêmes de riz. Au bout d'un mois de séjour à l'hôpital, le premier changement qu'on aperçut fut une modification des évacuations alvines; elles devinrent jaunes, moins consistantes et moins rares; puis on vit successivement la tuméfaction de l'épigastre et de l'hypocondre droit devenir de moins en moins appréciable; l'ictère diminuer, le mouvement fébrile de chaque soir disparaître, et l'appétit revenir. Trois mois après son entrée à l'hôpital, le malade avait repris de l'embonpoint; il n'avait plus d'ictère; il mangeait et digérait bien. Il sortit dans un très-bon état de santé.

La guérison inespérée de cet individu porte à croire qu'il n'y avait chez lui, comme chez le précédent malade, qu'une simple congestion sanguine chronique du foie, ou, si l'on veut, une hépatite chronique, sans altération profonde de la texture de l'organe. De pareils cas sont assez rares pour qu'on les signale à l'attention du praticien.

La maladie semblait avoir débuté par une inflammation des voies digestives qui, attaquée dans son état aigu par une application de sangsues, persista sous forme chronique, et se propagea à l'appareil biliaire. Lorsque nous vîmes le malade, le seul signe d'affection gastrique qui existât était une anorexie complète. Ce symptôme suffisait-il pour

démontrer l'existence d'une gastrite? Quoi qu'il en soit, on applique d'abord des sangsues, là où le palper avait fait reconnaître un engorgement hépatique, et, après quelques jours d'un pur traitement antiphlogistique, on donna du calomélas en pilules, des sucs de chicorée, de l'eau de Vichy. S'il y avait eu inflammation gastro-intestinale, ces moyens n'auraient-ils pas dû l'exaspérer? Loin de là, c'est pendant qu'un pareil traitement était suivi, que nous vîmes tous les symptômes graves se dissiper peu-à-peu, et la santé se rétablir contre notre attente. Les médecins anglais noteraient avec soin dans ce fait le changement des évacuations alvines, qui revinrent à un état plus naturel peu de temps après que l'on eut commencé à administrer le calomélas; ils feraient remarquer que ce fut seulement à la suite de ce changement dans la nature des selles, que l'on vit quelque amélioration survenir. Suivant les uns, une pareille amélioration devrait s'expliquer par une révulsion opérée sur le tube digestif; suivant les autres, par une action spécifique exercée sur le foie par les médicamens qui furent administrés; suivant d'autres, par une irritation qui dans le foie même en remplaça une autre. Pour nous, nous nous bornerons à constater le fait, et à dire que la guérison s'opéra en même temps qu'on administrait des médicamens qui auraient dû la retarder, d'après les principes de la doctrine de l'irritation. Nous ferons remarquer toutefois que le régime plus sévère auquel fut soumis le malade, l'observation plus rigoureuse des règles de l'hygiène purent aussi avoir une part importante dans sa guérison.

Il ne sera pas, je pense, hors de propos de rapprocher de cette observation un fait recueilli en ville dans la pra-

tique de mon père, et qui fournit encore un exemple de guérison d'une affection du foie qui avait été long-temps regardée comme devant entraîner l'individu au tombeau. J'ai pu suivre moi-même cette maladie dans diverses périodes de son existence; j'ai senti et reconnu, soit à l'épigastre, soit dans l'hypocondre droit, la présence de tumeurs, qui, depuis, ont complètement disparu.

Madame la marquise de J... avait eu, pendant plusieurs années, des douleurs presque continuelles à la région épigastrique, douleurs qui augmentaient après les repas. Parvenue à son âge critique, ses digestions devinrent encore plus pénibles; l'appétit diminua de plus en plus; la peau prit une teinte jaune qui se changea bientôt en un véritable ictère; la malade maigrit, et il s'établit un mouvement fébrile qui, d'abord, n'existait que le soir et la nuit, et qui devint ensuite continuel. En même temps qu'avaient apparu ces divers symptômes, on avait commencé à sentir à l'épigastre et dans l'hypocondre droit une résistance inaccoutumée. Bientôt l'existence d'une tumeur dans ces régions ne fut plus douteuse; sa forme, sa situation paraissaient indiquer que cette tumeur appartenait au foie; on y sentait quelques inégalités. La pression était généralement douloureuse; il y avait des alternatives de constipation et de dévoiement. Dans l'espace d'une année environ, la malade arriva presque au dernier degré du marasme; les extrémités inférieures étaient habituellement un peu infiltrées. Plusieurs médecins, MM. Portal et Lerminier entre autres, pensèrent avec mon père et moi, que cette dame était atteinte d'une affection organique du foie, et que le pro-

nostic était des plus graves. La malade en était venue au point de ne pouvoir plus rien digérer. Des frictions mercurielles furent pratiquées sur la région du foie, sans qu'elles parussent faire ni bien ni mal. Un jour, après avoir pris pour la première fois un peu de suc de pissenlit, madame de J... eut quelques vomissemens, et surtout une très-abondante diarrhée. Mais, chose remarquable, à la suite de cette sorte d'indigestion, comme la malade l'appelait, elle se trouva sensiblement mieux. Ce qu'il y a de certain, c'est que c'est à dater de cette époque (soit qu'il y eût corrélation véritable ou simple coïncidence) que la maladie qui, jusqu'alors semblait marcher vers un état de plus en plus grave, commença à présenter un aspect moins fâcheux. La fièvre cessa d'être continue; la tuméfaction de l'hypocondre et celle de l'épigastre diminuèrent; les espèces de bosselures ou d'inégalités qu'on y sentait ne furent plus appréciables; la teinte ictérique devint moins prononcée. La malade fut mise alors au lait d'ânesse pour toute nourriture; elle le supporta très-bien, et elle finit par en prendre chaque jour une grande quantité. Peu-à-peu l'appétit revint, les fonctions digestives se rétablirent, la malade commença à pouvoir manger des alimens solides, son embonpoint revint, l'ictère disparut complètement avec la tumeur du foie. Aujourd'hui, il y a environ six ans que madame la marquise de J... a recouvré une parfaite santé. Elle a un embonpoint considérable, assez de force pour pouvoir faire à pied de longues courses. Elle mange avec appétit, et digère très-bien. En un mot, on ne trouve plus chez elle aucune trace de la maladie très-grave qui semblait, selon toutes les probabilités, devoir l'entraîner au tombeau.

Il est remarquable que, dans les deux cas de guérison de maladie du foie qui viennent d'être cités, l'amélioration a commencé à se manifester à la suite d'une modification produite par l'art : dans le premier cas, les selles deviennent peu-à-peu plus fréquentes, plus liquides, plus jaunes; dans le second cas, une abondante diarrhée s'établit tout-à-coup. Si c'était ici le lieu, nous ne craindrions pas de rappeler quelques cas, bien constatés pour nous, dans lesquels nous avons vu divers états morbides s'améliorer et guérir à la suite de l'administration du trop fameux purgatif *Le Roy*, qui, débité par l'ignorance, a fait tant de victimes. Plus la direction des idées actuelles éloigne les médecins de ce genre de médication, plus il est important de s'enquérir de ses effets, et de s'assurer si là, comme dans la plupart des choses humaines, un peu de bien ne se trouverait pas mêlé à beaucoup de mal. A cet égard, je ne puis m'empêcher de citer ici ce que j'ai vu avec mon père chez madame L..., femme d'un notaire de Neuilly près Paris. Cette jeune dame, à la suite d'un premier accouchement, avait conservé dans la région hypogastrique une extrême sensibilité. Les douleurs ressenties dans cette région devenaient de temps en temp très-vives; de la fièvre s'allumait par intervalles. D'ailleurs, aucune tumeur n'était appréciable dans le bas-ventre. Le col utérin, exploré, ne présenta aucune lésion appréciable; il n'y avait pas d'écoulement par le vagin. La malade resta pendant huit mois dans cet état, couchée dans son lit, ou étendue sur un canapé; car la station et la marche exaspéraient singulièrement les douleurs hypogastriques. Les fonctions digestives ne paraissaient point altérées. La malade avait maigri; mais elle était

loin d'être encore dans le marasme. MM. Fouquier, Marjolin, Moreau, appelés plusieurs fois en consultation, furent portés à regarder cette affection comme une névralgie utérine. Des applications de sangsues furent faites fréquemment à l'anus, à la vulve, sur l'hypogastre (la malade était fortement constituée, d'un tempérament éminemment sanguin). On prescrivit des demi-bains simples ou émolliens, des fomentations émollientes et narcotiques sur l'abdomen, des boissons délayantes, quelques préparations opiacées. Cependant la malade ne guérissait pas; elle restait dans un état stationnaire bien désespérant pour elle et pour ceux qui la soignaient. Après huit mois de souffrances, des amis l'engagèrent à se confier aux soins d'un individu dont le nom m'est inconnu, et qui, abandonnant le traitement antiphlogistique employé jusqu'alors, parce qu'il avait paru le seul rationnel, administra des purgatifs énergiques fréquemment répétés. Peu de temps après que cette nouvelle médication eut été mise en usage, une amélioration notable eut lieu, et, au bout de six semaines environ, madame L... avait recouvré une parfaite santé, qu'elle conserve encore.

De quoi s'agit-il dans l'état actuel de la science? de bien constater l'exactitude de pareils faits, et, s'ils sont effectivement trouvés exacts, de déterminer expérimentalement les circonstances favorables à l'emploi d'une semblable médication. Ensuite, permis à chacun d'en expliquer les succès suivant telle ou telle théorie.

Ve. OBSERVATION.

Gastrite chronique. Hépatite intercurrente : Tumeur indolente dans l'hypocondre droit ; ictère. — Guérison de l'affection du foie.

Un commis-marchand, âgé de soixante-trois ans, ayant depuis plusieurs années des digestions pénibles, l'épigastre habituellement douloureux, vomissant souvent des eaux âcres, etc., éprouva, un mois avant d'entrer à la Charité, une forte contrariété. Pendant les quinze jours suivans, douleur plus vive à l'épigastre, nausées fréquentes, anorexie complète, et au bout de ces quinze jours apparition d'un ictère. Après que celui-ci a persisté pendant une autre quinzaine, le malade entre à la Charité.

Toute la peau était alors colorée en jaune, ainsi que les conjonctives. En palpant l'abdomen, on sentait le bord tranchant du foie à deux bons travers de doigt au-dessous du rebord cartilagineux des côtes. La pression ne déterminait en ce point aucune douleur. La langue était naturelle, l'épigastre médiocrement sensible ; de fréquentes éructations avaient lieu ; le malade vomissait de temps en temps, en assez grande quantité, un liquide jaune et amer, ayant tous les caractères physiques de la bile : il n'y avait donc pas oblitération des canaux cholédoque ou hépatique. Mais, chose remarquable ! en même temps que de la bile était rejetée en abondance par le vomissement, les selles étaient entièrement décolorées, semblables à de l'argile. Elles étaient d'ailleurs rares. Il y avait absence complète de fièvre. (*Tisane de chiendent*;

douze grains de calomélas.) Ce dernier médicament ne procura aucune évacuation alvine. Pendant les cinq jours suivans, même état. Vive démangeaison à la peau; urine d'un rouge orangé très-foncé. (*Petit lait nitré; lavemens émolliens.*)

On prescrivit alors deux onces d'huile de ricin à prendre dans plusieurs tasses de bouillon aux herbes. Cinq à six selles eurent lieu. Les deux jours suivans *lavemens avec une once de sulfate de soude et une demi-once de follicules de séné. Petit-lait avec un gros d'acétate de potasse.* Trois ou quatre jours plus tard, on revint encore à l'huile de ricin. Sous l'influence de cette médication, voici quelle série de phénomènes on vit survenir: les vomissemens bilieux cessèrent à mesure que des évacuations alvines de même nature s'établirent. La tumeur de l'hypocondre droit diminua, puis disparut. Les urines prirent un aspect plus naturel, la teinte jaune de la peau devint moins prononcée; le pouls resta constamment sans fréquence. Lorsque les choses en furent à ce point, M. Lerminier prescrivit quelques verres d'eau de Vichy et des pilules composées de savon médicinal et de calomélas (deux grains de chaque substance). Quelques frictions furent faites sur l'hypocondre droit, avec une pommade composée d'une once de cérat et d'un gros de mercure doux. — Au bout de trois semaines de séjour à la Charité, il n'y avait plus de trace d'ictère; l'hypocondre droit avait repris toute sa souplesse, les vomissemens avaient depuis long-temps cessé, et les fonctions digestives étaient en assez bon état pour que le malade pût manger sans inconvénient la demi-portion. — Il quitta l'hôpital.

Cette observation est remarquable sous le rapport de la succession, de l'ordre d'enchaînement des phénomènes morbides, et sous celui de la thérapeutique qui fut employée.

Le malade avait depuis long-temps tous les signes d'une gastrite chronique, lorsqu'à la suite d'une émotion morale vive cette gastrite s'exaspéra, et plus tard les symptômes d'une affection du foie se manifestèrent. Il est possible qu'il y ait eu dans ce cas inflammation des canaux biliaires; mais toujours est-il que les matières rendues par le vomissement démontraient que ces canaux n'étaient point oblitérés et que la bile arrivait dans le duodénum. Mais ce qu'il y avait de remarquable, c'est que tandis que beaucoup de bile était vomie, il n'y en avait point dans les matières fécales, de telle sorte qu'on eût dit qu'à mesure qu'elle arrivait dans le duodénum, un mouvement antipéristaltique de cet intestin la poussait vers l'estomac. Tout ce que nous savons de l'affection du foie, c'est qu'il y avait ictère et tuméfaction notable de cet organe. Cependant, au bout d'un certain temps, et à mesure que les évacuations alvines commencèrent à être teintes par la bile, tout indice d'affection du foie disparut; et lorsque le malade quitta l'hôpital, les anciens symptômes de gastrite chronique étaient eux-mêmes très-mitigés.

Que si nous cherchons maintenant sous l'influence de quelle médication semblèrent s'effectuer la guérison de la maladie du foie et l'amélioration de celle de l'estomac, nous trouverons que tout cela eut lieu pendant

qu'on administrait des purgatifs. Mais nous n'oublierons pas que, tandis que dans ce cas particulier ces purgatifs ont eu une heureuse influence sur la double maladie de l'estomac et du foie, en déterminant peut-être une fluxion révulsive sur une partie plus inférieure du tube digestif, dans d'autres circonstances, au contraire, l'administration de ces mêmes purgatifs a une action toute contraire, irrite le foie et produit un ictère. Il s'agirait maintenant de pouvoir déterminer avec précision les cas où a lieu l'un ou l'autre de ces effets. Nous avons vu d'ailleurs plus d'une fois des vomissemens bilieux opiniâtres avec constipation, qui étaient accompagnés de fièvre, résister à des applications de sangsues sur l'épigastre, et disparaître en même temps que s'établissaient d'abondantes évacuations alvines sollicitées par un purgatif. La fièvre cessait aussi, et la santé se rétablissait promptement. Nous pourrions citer, entre autres, le cas assez remarquable d'un de nos intimes amis, M. D....., professeur dans un des colléges royaux de Paris. Vers le commencement de cet été il perdit l'appétit, puis il fut pris de vomissemens de bile, très-souvent répétés, qui duraient depuis trois jours, lorsque nous le vîmes. Des sangsues appliquées sur l'épigastre n'avaient semblé produire ni bien ni mal; un grain d'émétique administré n'avait pas eu plus de succès. La teinte de la face était jaunâtre; la langue, couverte d'un enduit blanchâtre épais, était large et sans rougeur. L'épigastre était un peu sensible à la pression; les selles étaient rares. Continuellement le malade, suivant son expression, *avait le cœur sur les lèvres*, et, à des distances assez rapprochées les unes des autres, il vomissait en grande quantité un liquide jaune

et amer; le pouls était fréquent et fort, la peau chaude. Que fallait-il faire en semblable circonstance? le traitement antiphlogistique, suivi jusqu'alors, avait été sans efficacité; le vomissement artificiellement provoqué n'avait pas eu plus de succès pour faire cesser les vomissemens naturels. D'un autre côté, la langue n'annonçait aucun état réel d'irritation des voies digestives. Il nous sembla que la bile, sécrétée en grande quantité, et portée dans l'estomac au lieu de couler vers les intestins, était la principale cause des accidens; sa présence irritait l'estomac, qui l'expulsait; de là aussi, la réaction fébrile. Nous pensâmes que la principale indication à remplir était de changer ce cours insolite de la bile, et peut-être aussi d'en rendre la sécrétion moins considérable, en activant celle de la membrane muqueuse intestinale. Un purgatif fut administré; et, soit qu'il ait, ou non, agi suivant les indications que nous cherchions à remplir, toujours est-il que, lorsque les évacuations alvines commencèrent à avoir lieu, les vomissemens cessèrent et ne reparurent plus. Le lendemain nous trouvâmes le malade se félicitant de son état. La nuit il avait bien dormi; il ne sentait plus ni nausées, ni pesanteur à l'épigastre; *le mouvement fébrile n'existait plus.* Les jours suivans, à l'aide des précautions hygiéniques convenables, il fut parfaitement rétabli.

Qu'on ne nous reproche pas d'insister sur de pareils faits : plus ils sont en opposition avec les idées médicales les plus répandues aujourd'hui, plus nous croyons utile d'appeler sur eux l'attention des praticiens; car nous les croyons exacts et bons à connaître. En les niant, on ne fera pas qu'ils n'existent point : expérimentez, et puis

vous jugerez; mais ne commencez pas par appeler un paradoxe une erreur, car dès lors il n'y a plus de progrès possibles dans la science. Pour nous, nous sommes convaincu qu'il y a à faire sur l'action des purgatifs un travail important qui contribuerait peut-être à éclairer l'étiologie et la thérapeutique d'un certain nombre d'états morbides (1).

Résumé des observations précédentes.

Les observations qu'on vient de lire nous semblent présenter de l'intérêt sous plus d'un rapport.

1°. Sous le rapport de l'étiologie, elles démontrent que les maladies du foie peuvent être consécutives à une phlegmasie gastro-intestinale, mais que d'autres fois aussi elles sont primitives. Il n'y a pas besoin à cet égard de citer de nombreuses observations; il suffit d'un seul fait bien recueilli.

2°. Elles offrent des exemples de diverses nuances d'hépatites aiguës ou chroniques, de congestions sanguines établies sur le foie, et qui peuvent n'être que passagères, ou persister très-long-temps, sans qu'il en résulte dans cet organe aucune altération grave de nutrition, ou sans que des sécrétions morbides y prennent naissance.

3°. De semblables affections du foie peuvent se terminer par la mort, soit dans leur état aigu, en réagissant sympathiquement sur les centres nerveux, soit dans leur état

(1) Nous ne voulons pas qu'on nous croye sur parole; mais nous avons aussi le droit d'exiger qu'on ne nie pas nos résultats, avant de les avoir expérimentalement vérifiés.

chronique, par le dépérissement progressif qu'elles occasionent; mais dans le plus grand nombre des cas ce dépérissement dépend autant d'une affection concomitante du tube digestif que de la maladie du foie.

4°. Elles peuvent aussi se terminer heureusement par le retour à la santé, soit dans leur état aigu, soit dans leur état chronique, après qu'elles ont produit le dépérissement des malades, et qu'elles ont donné lieu à la plupart des symptômes qui marquent ordinairement les plus graves dégénérations du foie.

5°. Dans leur état aigu, elles peuvent manifester leur existence soit seulement par un mouvement fébrile avec réaction sympathique plus ou moins prononcée sur différens organes, sans qu'il y ait d'ailleurs ni tumeur à l'hypocondre, ni ictère, ni douleur; soit par ces derniers symptômes, qui peuvent exister isolés ou réunis.

Dans leur état chronique, ces congestions sanguines ou hépatites peuvent simuler par leurs symptômes, comme il vient d'être dit (coroll. 4), les diverses altérations de texture dont il va être question dans les paragraphes suivans.

6°. Elles peuvent être continues ou ne se montrer que d'une manière intermittente.

7°. L'ictère, qui les accompagne souvent, n'est pas toujours lié à une obstruction des canaux biliaires.

8°. Nous avons vu réussir dans ces maladies deux sortes de traitement; *a*, le traitement antiphlogistique; *b*, le traitement par les purgatifs.

9°. Cette dernière espèce de traitement a donné lieu à des résultats assez remarquables pour que les praticiens

cherchent aussi à les obtenir, en se livrant aux mêmes recherches que nous.

10°. Il y a d'autres cas où le traitement par les purgatifs a été manifestement nuisible.

11°. Il reste à déterminer, plus rigoureusement que nous ne l'avons fait nous-même, quels sont les cas où l'un ou l'autre de ces traitemens peut être employé avec le plus d'avantage. Les cas où la méthode évacuante s'est montrée efficace peuvent-ils s'expliquer tous par la théorie de la révulsion? Nous en doutons.

§. II. Observations relatives aux altérations de nutrition du parenchyme du foie.

Dans les observations précédentes, nous n'avons vu d'autre altération dans le foie, qu'une accumulation de sang inaccoutumée au sein de son parenchyme. L'observation nous a montré que cette congestion sanguine active, ce premier degré d'inflammation, peut persister indéfiniment dans le foie, sans que celui-ci s'altère plus profondément. Mais d'autres fois, soit consécutivement à cette même congestion sanguine, soit en même temps qu'elle apparaît, soit sans qu'on puisse démontrer autrement que par voie d'analogie, qu'elle ait jamais existé, la nutrition du foie s'éloigne de son état normal, d'où résultent, 1°. diverses modifications dans sa forme, son volume, sa couleur, sa consistance; 2°. des changemens

plus ou moins appréciables dans sa circulation; et par suite divers symptômes locaux ou généraux en rapport avec les différentes espèces d'altérations que l'organe a subies.

A. *Altérations de nutrition du foie, avec augmentation ou conservation de son volume naturel.*

VIe. OBSERVATION.

Hypertrophie générale du foie. Gastro-duodénite chronique. Pas d'ictère.

Un compositeur d'imprimerie, âgé de quarante-trois ans, entra à la Charité dans l'état suivant : grande maigreur; face pâle; taches cuivreuses sur la peau du thorax, du dos et des membres. Bord tranchant du foie se faisant sentir d'une manière très-distincte un peu au-dessous du niveau de l'ombilic, pouvant être suivi à gauche dans l'étendue de deux ou trois travers de doigt au-delà de ce point. Dans tout l'espace circonscrit par deux lignes droites supposées étendues, l'une depuis le milieu du bord cartilagineux des fausses côtes gauches jusqu'un peu au-dessous de l'ombilic, et l'autre depuis ce dernier point jusque dans le flanc droit, on sent un corps dur, à surface lisse, qui se termine inférieurement au bord tranchant que nous avons indiqué, dont les limites à gauche ne peuvent pas être rigoureusement indiquées, et qui en haut paraît se continuer derrière les côtes. Nous ne doutâmes pas que ce corps ne fût le foie développé. La tumeur

qu'il formait était complètement indolente. Mais lorsque le malade mangeait, ou qu'il buvait du vin pur, il éprouvait à l'épigastre une sensation douloureuse, qui tantôt n'était que passagère, et tantôt se prolongeait pendant plusieurs heures. La langue avait son aspect naturel, ou, si elle s'en éloignait, c'était seulement par une plus grande pâleur. Il y avait anorexie habituelle, sans augmentation de la soif, sans nausées, ni vomissemens. Les selles étaient rares, formées de matières dures et brunes, l'urine peu abondante, rouge et sédimenteuse. Le pouls était habituellement fréquent, sans que la peau fût chaude. Le malade nous dit que, six ans avant son entrée à l'hôpital, il avait pris beaucoup de liqueur de Van-Swieten et une grande quantité de décoction de salsepareille; que ces remèdes ne le débarrassant pas de bubons volumineux et indolens qui lui étaient survenus à l'aîne à la suite de chancres au pénis, il avait pris, par le conseil d'un individu qui avait jugé de la nature de son affection par les qualités de ses urines, il avait pris, dis-je, une certaine quantité d'acide sulfurique uni à de la crême de tartre. Mais au bout de plusieurs jours de l'emploi de ce nouveau remède, il fut pris tout-à-coup d'une douleur vive, déchirante, à l'épigastre, dont l'apparition fut accompagnée d'une perte momentanée de connaissance, et de mouvemens convulsifs comme épileptiformes. Pendant les quinze jours suivans, le malade garda le lit; la douleur épigastrique prit peu-à-peu son intensité première; mais à dater de cette époque, les digestions sont restées pénibles, douloureuses, l'appétit s'est perdu, les forces et l'embonpoint ont graduellement diminué. Le malade ne s'était pas aperçu de l'existence de la tumeur formée

par le foie, ce qui n'est pas étonnant, puisqu'elle ne faisait pas saillie à travers les parois abdominales, et qu'elle n'était pas douloureuse.

Cet individu vécut à-peu-près six semaines à la Charité. Pendant ce temps nous le vîmes maigrir et s'affaiblir de plus en plus. Jamais il n'y eut de fièvre à proprement parler. Pendant les dix derniers jours de son existence, il vomit à quatre reprises différentes, et en grande quantité chaque fois, une matière noire semblable à du marc de café; dès-lors altération de plus en plus profonde des traits de la face, refroidissement des extrémités, assoupissement et mort.

Ouverture du cadavre.

Les parois abdominales ayant été enlevées, le premier objet qui nous frappa fut le volume énorme que le foie avait acquis. Il couvrait une grande partie des intestins, s'étendait en bas jusqu'un peu au-dessus du niveau de la crête iliaque, et dépassait de beaucoup la ligne blanche; il se présentait, sous le rapport de son volume, relativement à celui des autres organes, tel qu'on l'observe chez le fœtus. Sa surface extérieure offrait les deux substances naturelles du foie d'une manière tranchée. A l'intérieur, on les retrouvait également. Il n'y avait d'ailleurs rien d'anormal dans la texture de l'organe. Il n'était ni plus dur ni plus mou que de coutume; par l'incision on ne voyait s'en écouler qu'une médiocre quantité de sang. La vésicule du fiel ne contenait pas plus de bile que de coutume; cette bile était d'un jaune clair. Rien d'inso-

lite ne fut remarqué dans les canaux hépatique, cystique et cholédoque.

L'estomac, petit et contracté, était entièrement caché par le foie. Ses parois étaient dures au toucher. Sa surface interne était d'un gris ardoisé dans toute son étendue, et comme mamelonnée (1). Ce dernier aspect dépendait de l'hypertrophie considérable qu'avait subie la membrane muqueuse. Cette hypertrophie était inégale en intensité dans les divers points de l'estomac : là où elle était très-prononcée, son existence était annoncée par des espèces d'élevures ou de mamelons, et entre eux existaient des enfoncemens où la membrane muqueuse était plutôt amincie. Le tissu cellulaire sous-muqueux participait un peu, vers le pylore sur-tout, à l'épaississement de la membrane qui le recouvrait. — Le duodénum présentait à sa surface interne la même teinte grise ardoisée que celle que nous avions déjà trouvée dans l'estomac. Le reste du tube digestif ne nous offrit rien de notable. — La rate était peu volumineuse, de consistance médiocre, telle en un mot qu'elle se présente lorsqu'on la regarde comme étant dans son état normal. — Les capsules surrénales nous parurent remarquables par leur grand développement. L'appareil urinaire était sain. — Une très-grande quantité de matière colorante noire était déposée dans le tissu cellulaire, soit interlobulaire, soit intervésiculaire des poumons; il y en avait aussi beaucoup dans les ganglions bronchiques.

(1) Cette expression appartient à M. Louis, qui a décrit le premier cet état particulier de la membrane muqueuse gastrique, et qui le regarde avec nous comme le produit d'une phlegmasie chronique.

Nous examinâmes avec attention les taches cuivreuses dont plusieurs parties de la peau étaient couvertes. Elles existaient uniquement entre l'épiderme, qui n'était en aucune façon coloré, et le derme proprement dit, qui ne l'était pas non plus. Ainsi elles avaient leur siége dans cette même partie de la peau, dans ce corps muqueux de Malpighi, où chez le nègre se sécrète la matière colorante noire.

Cette observation nous montre un exemple de maladie du foie, qui consiste uniquement dans une nutrition plus active de cet organe, pareille à celle dont le cœur devient fréquemment le siége. Il y avait augmentation du nombre de ses molécules, sans que d'ailleurs leur densité, leur texture, leur composition anatomique ou chimique fussent modifiées. Peut-on affirmer que la production d'un pareil état a été précédée d'inflammation, ou tout simplement même, si l'on veut, d'un afflux sanguin, plus abondant, plus actif que celui dont le foie est ordinairement le siége? Ne pourrait-on pas supposer aussi bien que la même quantité de sang que de coutume arrivant au foie, il s'en séparait, en vertu d'une élaboration plus active, une plus grande quantité de matériaux nutritifs?

Des divers symptômes présentés par le malade, aucun n'a semblé appartenir à l'affection du foie. Il n'y a eu ni ictère ni production d'hydropisie; il n'y avait pas en effet de raison pour que celle-ci eût lieu, car le foie n'était pas, à proprement parler, engorgé; ses vaisseaux n'étaient point obstrués. Les accidens graves, le dépérissement et la mort, paraissent sur-tout avoir été dus à

la gastro-duodénite. La cause sous l'influence de laquelle se développa celle-ci est évidente. S'étant montrée d'abord sous forme aiguë à la suite de l'introduction d'une certaine quantité d'acide sulfurique dans l'estomac, elle persista sous forme chronique pendant six années, au bout desquelles l'anéantissement de plus en plus complet des fonctions digestives produisit le marasme et la mort. Il est vraisemblable que l'hypertrophie du foie fut consécutive à la phlegmasie gastro-duodénale, et cette circonstance pourrait porter à croire que cette hypertrophie était le résultat d'un travail d'inflammation.

On aurait pu penser *à priori* que dans un cas où la nutrition du foie avait pris un accroissement si extraordinaire, la sécrétion de la bile aurait dû devenir aussi plus abondante en proportion. Cependant il n'en fut rien : pendant la vie peu de bile était évacuée, et après la mort la vésicule du fiel n'en contenait qu'une petite quantité; celle même qui y était renfermée, semblait être composée de plus d'eau et d'albumine que de coutume, comme si en même temps que la nutrition du foie prenait plus d'activité, sa force de sécrétion avait diminué. L'observation suivante servira peut-être encore à confirmer cette conjecture : elle nous fournira en effet un exemple d'ictère sans autre altération du foie qu'une simple hypertrophie.

VIIe. OBSERVATION.

Hypertrophie générale du foie, avec ictère. Diarrhée quelque temps avant la mort, sans altération appréciable de l'intestin. Amincissement des parois de l'estomac.

Un garçon jardinier, âgé de trente-trois ans, présentait une teinte jaune verdâtre de toute la surface cutanée, lorsqu'il entra à la Charité. Il nous dit qu'il avait la jaunisse depuis trois ans environ; qu'elle était survenue sans qu'il pût lui assigner aucune cause à lui connue; qu'avant l'apparition de cette jaunisse il avait toujours joui d'une bonne santé, et que pendant la première année il ne s'était pas non plus senti malade; mais peu-à-peu, dans les deux années suivantes, ses forces avaient diminué, un état de maigreur considérable avait remplacé son embonpoint habituel, il avait perdu l'appétit, et, sans éprouver jamais de véritable douleur à l'épigastre, il ressentait, après avoir mangé, de la pesanteur et une sorte de plénitude dans cette région; il avait de temps en temps de la diarrhée.

Lorsque ce malade fut soumis à notre observation, nous reconnûmes dans l'abdomen une tumeur exactement semblable à celle que nous avons décrite dans la sixième observation. Elle avait la même forme, la même étendue; comme elle, elle n'était point douloureuse; la langue était naturelle, la bouche sans amertume, les selles rares, de consistance médiocre et *blanches*. Toute la nourriture du malade consistait dans des bouillons aux-

quels on ajoutait quelques fécules. Le pouls était habituellement sans fréquence. La peau était le siége d'une démangeaison très-incommode. — Nous vîmes cet individu tomber dans un marasme de plus en plus grand; vers les derniers temps de sa vie, une diarrhée séreuse abondante s'établit et hâta la mort. On n'avait soumis le malade qu'à un traitement purement adoucissant.

Ouverture du cadavre.

Le foie, d'un volume énorme, touchait en bas la crête iliaque droite, et s'étendait à gauche jusque dans le flanc. D'ailleurs, sa texture ne semblait en aucune manière altérée, et par l'incision ou la pression on n'en faisait écouler qu'une médiocre quantité de sang. La vésicule ne contenait qu'un liquide séreux, très-légèrement teint en jaune. Les canaux biliaires étaient vides, et leur membrane muqueuse de couleur grisâtre, sans qu'elle parût être d'ailleurs altérée dans sa texture.

La surface interne de l'estomac était pâle, même dans toute sa portion splénique; ses parois étaient tellement amincies qu'elles étaient transparentes; vainement y cherchait-on quelques traces de la tunique musculaire; la membrane muqueuse elle-même n'y était plus réellement apparente; tout ce qu'on y voyait, c'était une trame celluleuse, lisse et polie en dehors pour former le péritoine. Nous ne trouvâmes aucune autre altération appréciable dans le tube digestif; la surface interne du gros intestin en particulier était blanche, et la muqueuse avait l'épaisseur et la consistance de son état physiologique.

La rate était peu volumineuse, de consistance médiocre, saine en apparence.

Ce cas se rapproche de celui qui fait le sujet de la sixième observation, et par la nature de l'altération du foie, et par l'absence soit de la douleur, soit de l'hydropisie. Mais, chez le sujet de la sixième observation, il n'y avait point d'ictère; seulement, les élémens de la bile contenue dans la vésicule semblaient être moins abondans que de coutume. Ici, il y avait un ictère très-prononcé, et rien ne démontrait que, dans ce foie hypertrophié, la bile fût encore sécrétée, ou du moins ne l'était-elle qu'en très-petite quantité. En effet, la vésicule ne contenait, au lieu de bile, qu'un peu de sérosité très-légèrement jaunâtre, les canaux biliaires étaient décolorés, comme si la bile ne les traversait plus depuis long-temps, et pendant la vie les évacuations alvines n'en paraissaient point contenir. Il semblait donc qu'à mesure que la nutrition du foie prenait un degré insolite d'activité, sa force de sécrétion avait diminué de plus en plus, et s'était enfin complètement anéantie. Les matériaux de la bile ne trouvant plus un passage à travers leur émonctoire naturel, et n'étant qu'imparfaitement éliminés par les reins, restaient donc en partie dans le sang, et la matière colorante de la bile avait imprégné beaucoup de tissus, ou s'y était déposée; de là, production d'ictère.

Mais quelle fut la cause du dépérissement progressif du malade? Faut-il admettre que la présence insolite et longtemps prolongée des matériaux de la bile dans le sang produisit une influence funeste dans la nutrition et les

propriétés vitales des diverses parties auxquelles celui-ci se distribuait? Est-ce le travail actif de nutrition dont le foie était le siége, qui, concentrant sur cet organe une trop grande somme de forces, s'opposait à ce que les autres parties pussent réparer convenablement leurs pertes? Sans doute, l'une ou l'autre de ces causes put contribuer au dépérissement du malade; mais ce qu'il ne faut pas oublier comme cause de ce dépérissement, c'est l'état de l'estomac. Atrophié comme il était dans une grande partie de son étendue, pouvait-il encore opérer convenablement la chymification? Aussi, pendant la vie y avait-il anorexie, et pesanteur épigastrique après l'ingestion des alimens. Mais cette atrophie, cet amincissement des parois gastriques étaient-ils le résultat d'une inflammation, d'une irritation antécédente? rien ne le prouve.

Nous ne manquerons pas non plus de faire remarquer la diarrhée qui exista dans les derniers temps de la vie, et pour l'explication de laquelle nous ne trouvons dans l'intestin aucune altération appréciable. Ceux qui veulent que, partout où il y a augmentation d'une sécrétion habituelle, il y ait eu augmentation antécédente de l'afflux sanguin, travail d'irritation, l'admettront aussi dans ce cas, bien que l'anatomie pathologique n'en révèle aucune trace. Il faudrait alors commencer par démontrer qu'effectivement, toutes les fois qu'un liquide se sépare du sang en quantité plus considérable que de coutume, il y a eu, dans la partie où cette séparation a lieu, exaltation vitale, irritation, inflammation. Mais en définitive, ce n'est là, dans beaucoup de cas, qu'une hypothèse, à laquelle bien d'autres pourraient être également substituées. De plus, il y a des faits qui combattent directement cette

hypothèse : y a-t-il irritation dans la peau froide et décolorée d'un individu qui va mourir, ou qui tombe en défaillance? Souvent cependant cette peau glacée, privée de sang, se couvre d'une sueur abondante.

Dans ce cas, et dans le précédent, nous ne voyons pas que la rate ait participé en rien à l'affection du foie. Elle n'était pas plus grosse, elle n'était pas non plus plus petite que de coutume.

VIIIe. OBSERVATION.

Ramollissement rouge du foie. — Fièvre continue avec douleur dans l'hypocondre droit. Très-légère teinte ictérique, mais urine jaune. Complication de péritonite aiguë.

Un couvreur, âgé de trente-neuf ans, jouissait d'une bonne santé, lorsque le 17 octobre il ressentit une douleur assez vive dans toute l'étendue de la partie latérale inférieure droite du thorax sous les fausses côtes. La nuit précédente il n'avait pas dormi et avait ressenti du frisson. Les trois jours suivans, persistance de cette douleur, fièvre. — Le 20 octobre, nous trouvâmes le malade dans l'état suivant.

Les pommettes étaient fortement colorées en rouge, le reste de la face était pâle; les conjonctives avaient leur couleur naturelle. Le malade ressentait à la partie latérale inférieure droite du thorax, depuis la septième côte environ jusqu'à la onzième, une douleur continue, forte, qui n'augmentait ni par la pression, ni par la percussion; elle devenait plus vive par le décubitus sur le

côté gauche. L'hypocondre droit avait conservé sa souplesse, et pouvait être pressé sans douleur; la respiration était libre; il n'y avait pas de toux; le bruit respiratoire s'entendait partout avec netteté et sans trop d'intensité; la langue était blanchâtre, la soif peu vive, l'épigastre indolent, ainsi que le reste du ventre. Il n'y avait pas eu de selle depuis le début de la maladie; le pouls était fort, fréquent; la peau chaude et couverte d'une sueur abondante; celle-ci tachait le linge en jaune; les urines, assez abondantes, présentaient une couleur jaune de bile très-prononcée.

Quelle était la nature de cette affection? était-ce une pleurésie? mais il y aurait eu de la toux, et sur-tout la douleur n'aurait-elle pas augmenté par les mouvemens inspiratoires? une circonstance nous frappa, c'était la couleur jaune des urines, ainsi que le dépôt de même couleur que les sueurs laissaient sur le linge. Cela n'indiquait-il pas un trouble dans la sécrétion biliaire? et dès-lors ne pouvions-nous pas présumer que la douleur ci-dessus décrite appartenait au foie, ou du moins à son enveloppe fibro-séreuse? de là le mouvement fébrile, dont aucune lésion apparente du canal digestif ne rendait compte. — M. Lerminier prescrivit une saignée de seize onces, vingt sangsues à l'anus, la tisane de lin gommée, et les lavemens émolliens.

Les trois jours suivans, les divers symptômes qui viennent d'être indiqués persistèrent, et de plus les conjonctives prirent une très-légère teinte jaune, ainsi que la peau de la face et du devant du thorax. Une seule selle avait lieu à la suite de chaque lavement; elle ne présentait rien d'insolite dans son aspect. Le malade toussait un peu,

et expectorait des crachats de simple catarrhe. (*Tisanes émollientes; diète.*)

La maladie était parvenue à son huitième jour; rien n'annonçait encore qu'elle marchât vers la résolution; mais elle ne présentait non plus encore rien de décidément grave, lorsque tout-à-coup la douleur de la partie latérale inférieure droite du thorax s'exaspéra, et s'étendit à l'hypocondre droit. — Le dixième jour, celui ci était très-sensible à la moindre pression : *douze sangsues y furent appliquées.* — Dans la journée, la douleur s'étendit à la totalité de l'abdomen. Partout on l'augmentait par la pression. En même temps, la peau, qui jusqu'alors était restée constamment moite, devint sèche; le pouls devint petit, serré, et beaucoup plus fréquent; les traits de la face s'altérèrent d'une manière remarquable. (*Trente sangsues sur l'abdomen.*) — Du onzième au treizième jour, persistance des douleurs abdominales, dont la cause résidait évidemment dans une inflammation du péritoine; tension de l'abdomen; quelques vomissemens; constipation; pouls misérable; refroidissement graduel de la surface cutanée. — Mort le quatorzième jour de la maladie primitive, et le septième de la péritonite.

Ouverture du cadavre.

Epanchement d'un liquide purulent peu abondant dans le péritoine; il est sur-tout amassé dans les deux flancs. Les circonvolutions intestinales sont unies faiblement par des pseudo-membranes molles, de formation récente. — Tout le foie est comme enveloppé par une couche purulente épaisse, étendue en membranes. En tirant assez légère-

ment cet organe hors de sa place, nous fûmes étonné d'en opérer la déchirure. Son tissu était effectivement d'une remarquable friabilité. On l'écrasait et on le réduisait en une pulpe rougeâtre par une pression très-légèrement exercée. Ainsi ramolli, le tissu du foie ressemblait au tissu de certaines rates, molles elles-mêmes. Il était d'une couleur rouge uniforme, et ne présentait aucune autre altération de texture. Son volume n'était pas semblablement augmenté. On ne trouva rien de morbide dans les voies d'excrétion de la bile. La surface interne du canal intestinal était partout blanche et sans lésion appréciable.

Nous trouvons ici une altération plus profonde que dans les observations précédentes. Il n'y a plus seulement accumulation sanguine insolite, nutrition plus active de l'organe; sa consistance est modifiée, et dans toute son étendue une pression légère le réduit en une sorte de pulpe rougeâtre. Que si nous recherchons quand a commencé ce remarquable ramollissement du foie, nous regarderons comme très-vraisemblable que c'était une affection aiguë, et qui fut le résultat d'une véritable hépatite dont les premiers symptômes apparurent le 17 octobre. On peut voir d'ailleurs combien ces symptômes étaient peu tranchés. L'hypocondre était indolent et non tuméfié; il y avait seulement de la douleur au niveau des dernières côtes droites. Mais de combien d'affections diverses cette douleur ne pouvait-elle pas être le signe? On a vu dans le cours de l'observation comment l'état des urines et des sueurs contribua à éclairer sur la véritable

nature de la maladie, et comment, plus tard, la légère teinte ictérique de la peau et des conjonctives vint encore confirmer le diagnostic.

Rien ne démontre que, dans ce cas, le point de départ de l'hépatite ait été une inflammation gastro-intestinale. Mais on pourrait se demander si la douleur dépendait d'une phlegmasie du parenchyme même du foie, ou bien si elle n'était pas plutôt le résultat d'une inflammation développée dans la portion de péritoine qui entoure le foie. Ce qui autorise à poser cette question, c'est que dans les deux observations qui suivent, où il y avait un pareil ramollissement du foie, qui s'était développé d'une manière aiguë, mais où il n'y avait pas péritonite, aucune douleur ne fut jamais ressentie. Ce malade succomba, d'ailleurs, à une inflammation aiguë du péritoine, qui parut d'abord n'exister que vers la région du foie, et qui ensuite devint générale.

IXe. OBSERVATION.

Ramollissement rouge du foie avec gastro-entérite, survenu pendant le cours d'une rougeole.

Un maçon, âgé de trente ans, assez faiblement constitué, entra à la Charité avec une fièvre continue accompagnée de toux, de coryza, de rougeur des conjonctives. Ces derniers symptômes existaient depuis une huitaine de jours, et la fièvre depuis deux; c'était au moins depuis deux jours seulement qu'il avait ressenti de la courbature, un malaise général, et qu'il s'était alité. La face était

rouge, la langue couverte d'un enduit blanchâtre, épais, pointillé de rouge; la soif assez vive; l'épigastre, ainsi que le reste de l'abdomen, souple et indolent; les selles étaient rares et consistantes. Le pouls était développé, fréquent, la peau brûlante et sèche. (*Saignée de douze onces, tisanes émollientes, diète.*)

Le lendemain, la face était couverte d'une éruption rubéolique commençante, qui bientôt couvrit toute la surface cutanée. Nous croyons inutile d'en donner ici une description détaillée. Cette éruption était parvenue au troisième jour, et elle avait marché sans accident, lorsque tout-à-coup et sans cause à nous connue, elle se flétrit, la peau se décolora subitement, et en même temps d'autres symptômes apparurent. La langue, dépouillée de l'enduit blanchâtre qui la recouvrait, devint rouge et sèche dans toute son étendue; une douleur assez vive se fit sentir à l'épigastre; elle augmentait par une pression un peu fortement exercée. Une diarrhée assez abondante, avec présence de sang et de beaucoup de mucosités dans les évacuations alvines, remplaça la constipation qui avait existé jusqu'alors. Le pouls était dur et avait pris une très-grande fréquence; la peau, brûlante, était remarquable par son aridité. L'existence d'une gastro-entérite des plus intenses ne semblait pas douteuse. M. Lerminier fit appliquer *vingt-quatre sangsues à l'anus, des cataplasmes émolliens sur l'abdomen; il donna la tisane d'orge gommée à l'intérieur.* — Pendant les deux jours suivans, la langue se fendilla et devint de plus en plus sèche. La face pâlit, et ses traits exprimaient l'abattement. (*Vingt nouvelles sangsues à l'anus.*)

Le quatrième jour de la disparition prématurée de la

rougeole, et de l'invasion, ou plutôt de l'exaspération de la gastro-entérite, les facultés intellectuelles commencèrent à se troubler un peu; mais ce trouble n'était que passager. (*Vésicatoires aux jambes.*)

Les cinquième et sixième jours, langue rouge, fendillée, sèche; lèvres saignantes. Toutes les fois qu'on présente des tisanes au malade, il les boit avec avidité. L'épigastre n'est plus douloureux à la pression; les selles sanguinolentes persistent; elles sont peu fréquentes, accompagnées de ténesme. (*Douze sangsues à l'anus*, le sixième jour.)

Septième, huitième et neuvième jours, stupeur de plus en plus prononcée, grande pâleur de la face; amaigrissement rapide. Langue noire; dents et lèvres couvertes de croûtes brunes qui semblent être spécialement formées par du sang caillé amassé sous l'épiderme soulevé par lui. Commencement de ballonnement de l'abdomen, qui jusqu'alors avait été plutôt rétracté; ce ballonnement existe sur-tout dans le trajet présumé du colon transverse. Même état des selles. Embarras dans la prononciation des mots; réponses lentes aux questions, mais le plus ordinairement justes. Pouls toujours très-fréquent, mais se laissant plus facilement déprimer. Peau chaude et d'une remarquable aridité. (*Deux nouveaux vésicatoires aux cuisses.*)

Dixième jour, tendance à l'assoupissement. Les yeux restent habituellement fermés. On n'obtient qu'avec peine quelques réponses, qui toutefois ont assez de justesse et de précision. D'ailleurs, même état. (*Frictions sur les membres avec le liniment volatil cantharide. On continue à ne donner intérieurement que de l'eau d'orge.*)

Onzième, douzième et treizième jours, l'intelligence devient de plus en plus obtuse, et enfin elle semble tout-à-fait anéantie. Vainement du moins interroge-t-on le malade, il ne répond plus. Plongé dans un état habituel d'assoupissement, il n'en sort de temps en temps que pour prononcer, en balbutiant, quelques mots dont on ne peut saisir le sens. Les évacuations alvines et urinaires sont involontaires. Le ballonnement du ventre devient de plus en plus considérable. La face prend un aspect cadavérique, l'état comateux devient permanent, très-profond, et la mort a lieu du quatorzième au quinzième jour. La veille de la mort seulement, M. Lerminier prescrivit une potion dans laquelle il avait fait entrer deux gros d'extrait mou de quinquina et une once de sirop d'écorces d'oranges amères pour quatre onces de véhicule. Le malade en prit à peine deux ou trois cuillerées.

Ouverture du cadavre.

Rien de remarquable dans l'encéphale et ses dépendances, non plus que dans les organes thorachiques, relativement à la maladie actuelle. Mais, vers le sommet du poumon gauche existait un tubercule crétacé, du volume d'une noisette, qu'entourait, dans l'étendue de plusieurs lignes, un tissu noir et dur. Il y avait de plus de la matière tuberculeuse, développée dans les ganglions bronchiques, qui étaient d'ailleurs rouges, engorgés, d'un volume remarquable.

Le colon, dans tout son trajet, était fortement distendu par des gaz. Il n'y avait aucune trace de péritonite, et, vu extérieurement, le tube digestif paraissait sain; mais

bientôt on ne le considéra plus comme tel : la surface interne de l'estomac était tapissée par une couche épaisse de mucosités, qui, n'ayant pas été d'abord aperçues, firent croire que cette surface était blanche. Mais au-dessous de ces mucosités existait, dans la membrane veloutée, sur-tout dans le grand cul-de-sac, et tout le long des deux courbures jusqu'au pylore, une vive injection, qui se présentait sous forme d'un beau pointillé rouge; c'étaient des petits vaisseaux groupés les uns à côté des autres, de manière à constituer, par leur assemblage, des taches et des points rouges. — La membrane était tuméfiée, mais molle, et un léger grattage la réduisait en pulpe. Les tissus subjacens participaient à ce ramollissement; car, en exerçant une traction peu considérable sur les parois de l'estomac, on en opérait la déchirure. Les membranes lamineuses et la tunique musculaire étaient plus rouges que de coutume. — Un pointillé rouge, semblable à celui de l'estomac, existait aussi dans le duodénum, où il semblait se continuer avec celui qui occupait les deux bords du ventricule. Au commencement du jéjunum, on n'observait plus le même aspect : ce n'était plus qu'une injection de vaisseaux plus considérables, existant autant au-dessous de la muqueuse que dans son intérieur, et se présentant sous forme d'arborisation. Une pareille injection existait dans toute l'étendue de l'intestin grêle; mais, dans son cinquième inférieur environ, elle devenait plus vive, les plexus de Peyer faisaient une saillie considérable au-dessus du reste du niveau de la muqueuse, et plusieurs étaient transformés en larges ulcérations. — A la place de la valvule iléo-cœcale on ne trouvait qu'un vaste ulcère qui s'éten-

dait sur-tout du côté du cœcum. Dans le colon, on ne trouva qu'une injection assez générale de la membrane muqueuse, quelques petites ulcérations éparses, et un assez grand nombre de follicules rouges et tuméfiés, de manière à représenter des espèces de boutons ou de pustules.

Le foie, de volume ordinaire, et d'une couleur rouge intense, était tellement ramolli, qu'en appuyant assez légèrement le doigt sur son tissu, on le réduisait en une pulpe rougeâtre, et que, par une traction très-peu considérable, on le déchirait. Les canaux biliaires, non plus que la vésicule, n'offrirent rien de remarquable. — La rate avait son volume et son aspect ordinaires.

Aucune espèce de symptôme ne pouvait ici révéler l'existence de l'affection du foie; il n'y avait ni douleur dans la région de cet organe, ni tuméfaction de l'hypocondre droit. La peau, les conjonctives n'offrirent rien d'ictérique, non plus que les urines. Tous les symptômes qui eurent lieu furent légitimement rapportés à une gastro-entérite : celle-ci était remarquable par sa grande étendue, et par son intensité dans chacun des points qu'elle occupait. L'inflammation du parenchyme hépatique coïncidait ici manifestement avec un état d'inflammation du duodénum.

X^e. OBSERVATION.

Ramollissement rouge du foie avec inflammation gastro-intestinale, observé chez un phthisique.

Un jeune homme était déjà arrivé à un degré avancé de la phthisie pulmonaire : il nous semble inutile d'en retracer ici les symptômes. Depuis plusieurs mois il avait perdu l'appétit; sa langue était habituellement un peu rouge; il y avait une abondante diarrhée sans douleur abdominale. Il s'éteignit peu-à-peu.

L'ouverture du cadavre montra l'existence d'excavations tuberculeuses dans les poumons ; la membrane muqueuse gastrique molle et rouge vers le grand cul-de-sac et le long de la petite courbure; un état sain du duodénum (couleur blanche, muqueuse, de consistance ordinaire; follicules médiocrement développés); des ulcérations nombreuses à la fin de l'intestin grêle, avec dépôt de matière tuberculeuse autour et au fond de plusieurs d'entre elles. Mais de plus on trouva dans le foie une lésion que rien n'avait pu faire soupçonner pendant la vie : il était d'une couleur rouge uniforme, dépassait d'un bon travers de doigt le rebord cartilagineux des côtes; son tissu était, dans toute son étendue, singulièrement ramolli : ce n'était plus véritablement, en beaucoup de points, qu'une pulpe rougeâtre demi-liquide. Aucune lésion appréciable n'existait dans les voies d'excrétion de la bile.

Voilà encore un cas où ce ramollissement si remarquable du parenchyme du foie ne fut révélé pendant la vie par aucun symptôme qui pût même porter à en soupçonner l'existence. Si cette lésion eût existé seule, on n'eût observé autre chose que des symptômes généraux qui auraient nécessairement laissé beaucoup d'incertitude sur leur cause. Peut-être aussi n'est-il pas déraisonnable de penser que si aucune autre affection organique grave ne l'eût compliquée, et en particulier une affection du poumon, l'hépatite eût été annoncée par quelques symptômes plus tranchés.

Dans les cas cités avant celui-ci, tout semblait prouver que l'affection du foie, caractérisée par le ramollissement rouge de son tissu, avait marché d'une manière aiguë; ici nous ne pouvons plus l'affirmer. Nous allons voir maintenant d'autres cas où ce même ramollissement existera sans rougeur : est-ce la même affection à l'état chronique ? dans le ramollissement rouge, peut-on dire que l'inflammation existe encore ? dans le cas de ramollissement sans rougeur, et même avec décoloration de l'organe, peut-on dire que le point de départ a été encore une inflammation qui a cessé, et qui a laissé dans le foie, comme trace de son existence, une notable diminution dans la cohésion des molécules de l'organe ? c'est ce que nous discuterons dans les réflexions annexées aux observations qui vont suivre.

XI°. OBSERVATION.

Ramollissement du foie avec décoloration de son tissu. Sérosité, au lieu de bile, dans la vésicule; teinte jaune bilieuse des urines et des sueurs, sans ictère; selles blanchâtres. Symptômes de gastrite chronique avec état sain de l'estomac.

Un cordonnier, âgé de cinquante-huit ans, avait commencé à maigrir, à perdre ses forces, à digérer mal, deux ans environ avant son entrée à la Charité. D'ailleurs jamais de douleur à l'épigastre, ni en aucun autre point de l'abdomen; jamais de nausées, ni de vomissemens; mais anorexie, n'existant d'abord que par intervalles, et étant ensuite devenue continuelle. Sentiment de malaise, pesanteur vers la partie droite inférieure de l'épigastre, cinq à six heures après avoir pris quelque nourriture. Un mois seulement avant d'entrer à la Charité, le malade s'était alité; dès le début de son affection, et pendant son cours, on lui avait appliqué plusieurs fois des sangsues à l'épigastre, sans qu'il en ressentît jamais aucun soulagement. Cet ensemble de symptômes semblait annoncer une affection chronique de l'estomac; voici maintenant quels autres symptômes nous observâmes : la langue n'avait rien autre chose de remarquable qu'une grande pâleur; aucun mauvais goût n'était ressenti dans la bouche. L'épigastre était souple, indolent, ainsi que le reste de l'abdomen; le malade, depuis quelque temps, ne prenait plus que du lait pour toute nourriture, et il s'en trouvait assez bien. Les selles étaient rares et d'un aspect qui nous frappa : elles étaient blanchâtres, complètement

décolorées, comme chez les individus ictériques; cependant la peau ni les conjonctives n'offraient aucune trace de jaunisse. Mais l'urine, rendue en assez grande abondance, avait une couleur orangée très-remarquable, telle encore qu'on l'observe dans le cas d'ictère; enfin le malade suait souvent de la tête, et les linges que touchait cette sueur se coloraient en jaune. Le pouls était d'ailleurs habituellement un peu fréquent, sans que la peau fût chaude. La maigreur était considérable.

Nous regardâmes cet individu comme atteint d'une gastrite chronique, et de plus, en raison de la nature des selles, des urines et des sueurs, nous pensâmes que l'affection de l'estomac était compliquée d'une lésion quelconque du foie.

Pendant les deux mois de séjour que fit le malade à la Charité, espace de temps au bout duquel il succomba sans agonie, au milieu d'un grand état d'épuisement, les symptômes qu'il avait présentés à son entrée ne changèrent pas, et seulement nous le vîmes maigrir et s'affaiblir de plus en plus. Le lait qu'il prenait d'abord avec assez de plaisir, lui répugna bientôt; il avait le dégoût le plus complet pour toute espèce de nourriture. Il demanda du vin avec tant d'instances qu'on lui en accorda; ce liquide n'exaspéra pas les symptômes gastriques. Tel n'est pas le cas le plus ordinaire des individus atteints d'une phlegmasie chronique de l'estomac. C'est que cette dernière n'existait pas, comme nous allons le voir. — Le traitement consista dans l'application d'un vésicatoire à l'épigastre, et de simples émolliens à l'intérieur.

Ouverture du cadavre.

La surface interne de l'estomac était généralement blanche, si ce n'est en quelques points où, dans le tissu cellulaire sous-muqueux, rampaient des veines d'un calibre assez considérable; mais dans la muqueuse même il n'y avait aucun vaisseau injecté; partout, d'ailleurs, cette membrane avait l'épaisseur et la consistance de son état physiologique. Nous ne trouvâmes pas plus de lésion appréciable dans le duodénum, non plus que dans le reste du tube digestif.

Le foie fut ensuite examiné; vu extérieurement, il avait une teinte pâle. Légèrement tiré hors de sa place, il se déchira, et en le pressant avec le doigt on le voyait se réduire en une sorte de bouillie grisâtre. Il avait dans tous ses points la couleur de la feuille morte, et, soit par l'incision, soit par la pression, on en faisait à peine sortir quelques gouttes de sang. D'ailleurs, il ne graissait point le scalpel, et avait un aspect tout différent de celui des foies gras. — Dans la vésicule, on ne trouvait plus, au lieu de bile, qu'un liquide séreux incolore, qui, par la dégustation, ne présenta aucune amertume. Rien de notable dans les conduits hépatique, cystique et cholédoque, qui étaient vides de bile.

Ce cas nous semble bien remarquable sous plus d'un rapport. Il offre un exemple d'ancien trouble des fonctions digestives, sans altération appréciable de l'organisation de l'estomac, du duodénum et du reste du canal intestinal. Chez beaucoup d'autres individus, où il n'y avait pas

eu d'autres symptômes, nous avons cependant trouvé dans l'estomac les lésions organiques les plus graves. Y avait-il eu donc dans ce cas simple altération des fonctions de l'estomac, sans lésion de sa texture? C'est ailleurs, selon nous, qu'il fallait chercher la cause du trouble des digestions, et, par suite, de l'affaiblissement progressif, du marasme, etc. Cette cause n'était-elle pas le défaut de l'écoulement de la bile dans le duodénum? Est-ce impunément que le chyme, qui arrive dans cet intestin pour s'y transformer en suc nutritif, ne s'y trouve pas mélangé avec de la bile? Un bon, un véritable chyle peut-il même alors se former? Certes, dans l'état actuel de la science, de pareilles questions peuvent être au moins soulevées. De là, l'espèce de sensation de pesanteur qu'éprouvait le malade, cinq à six heures après avoir pris quelques alimens, c'est-à-dire, à-peu-près vers l'époque où ceux-ci avaient dû franchir le pylore. De là l'anorexie, qui, ici, n'était liée ni à un état d'irritation, ni à un état de faiblesse de l'estomac, mais qui dépendait du mauvais état général des fonctions nutritives; la faim était anéantie, parce que la nutrition elle-même tendait à l'être; le chyle ne se formant plus, il n'y avait plus besoin de chymification; frappant exemple, entre mille autres, des liens intimes par lesquels tous les actes vitaux s'unissent et se correspondent.

Que si maintenant nous recherchons quelle était la cause qui s'opposait à l'arrivée de la bile dans le duodénum, nous trouverons qu'elle avait cessé d'y arriver (ce que l'aspect des matières fécales prouvait d'ailleurs suffisamment pendant la vie), non parce qu'un obstacle dans les voies biliaires s'opposait à sa libre excrétion, mais

parce que le foie n'en formait réellement plus. On n'en trouva pas effectivement dans les canaux disséminés à l'intérieur de cet organe, et dans la vésicule rien ne ressemblait moins à la bile que le liquide qui y était contenu. Ainsi donc, il semblait y avoir eu réellement dans ce cas absence de sécrétion biliaire. La matière jaune de la bile était séparée du sang par d'autres voies d'excrétion, par les reins, par les vaisseaux exhalans de la surface cutanée. Mais de cette manière, le sang était-il convenablement dépuré, et n'était-ce pas là une nouvelle cause d'altération des forces nutritives?

Nous regarderons donc comme un fait démontré par l'expérience, que, dans les cas de ramollissement du foie pareils à celui décrit dans l'observation actuelle, la sécrétion de la bile peut être suspendue, ou du moins très-diminuée.

Quant aux causes et à la nature de ce ramollissement, elles seront peut-être difficiles à établir pour tout esprit un peu sévère. N'était-il autre chose qu'un résultat de phlegmasie chronique? cela est soutenable, mais impossible à démontrer; et nous avouons que, pour notre part, nous conservons encore du doute à ce sujet.

XIIe. OBSERVATION.

Ramollissement du foie avec décoloration de son tissu. Liquide comme aqueux dans la vésicule. Absence de bile dans les évacuations alvines. Gastrite chronique.

Une femme, âgée de cinquante ans, digérait difficilement depuis plusieurs années; elle avait peu-à-peu perdu l'appétit, et, à l'époque de son entrée à l'hôpital, elle

avait une anorexie complète : elle vomissait quelquefois, ne sentait point de douleur à l'épigastre. Partout l'abdomen était souple et indolent; la langue avait un aspect naturel; les selles étaient rares, d'une couleur de cendre; la maigreur était considérable; le pouls était sans fréquence; les urines ne furent point examinées sous le rapport de leur couleur.

Quelque temps après l'entrée de la malade à la Charité, la langue rougit et se sécha : le pouls prit de la fréquence, et la mort eut lieu dans un état adynamique.

Ouverture du cadavre.

Le foie ne dépassant point en bas le rebord cartilagineux des côtes, s'étendait dans l'hypocondre gauche. Son tissu, remarquable par sa pâleur, s'écrasait en pulpe sous le doigt avec la plus grande facilité. Un liquide semblable à de l'eau trouble remplissait la vésicule : le canal cystique était libre; les canaux hépatique et cholédoque contenaient une sérosité citrine, dont l'aspect rappelait celui de l'urine : l'entrée du conduit cholédoque dans le duodénum était libre.

La rate, volumineuse, se réduisait, par une pression légère, en une bouillie couleur lie-de-vin.

La face postérieure de l'estomac était occupée par une ulcération, large comme une pièce de cinq francs, dont le fond était formé par le pancréas sain, et uni par un tissu cellulaire dense et serré au pourtour de l'ulcère; les bords de celui-ci étaient lisses et arrondis : autour de lui la membrane muqueuse était blanche, et n'offrait ni épaississement, ni ramollissement. Dans le grand cul-de-sac, cette

membrane était d'un rouge vif. Aucune lésion appréciable n'existait dans le duodénum, non plus que dans le reste de l'intestin. Dans le colon seulement on observait un remarquable développement des follicules : ils se présentaient sous la forme de petits corps blanchâtres, arrondis, présentant la plupart un orifice à leur centre. Le gros intestin contenait des matières solides, d'un blanc grisâtre.

Deux tumeurs fibreuses, du volume d'une noix, étaient enchâtonnées dans le tissu de l'utérus : l'une de ces tumeurs était formée par des fibres entre-croisées, et comme pelotonnées. Dans l'autre, le tissu fibreux était disposé en grains isolés, que séparait du tissu cellulaire très-vasculaire.

L'aorte présentait à sa surface interne plusieurs plaques cartilagineuses et osseuses.

Cette observation présente une grande analogie avec la précédente, sous le rapport de la texture du foie, de l'aspect du liquide contenu dans la vésicule, et de l'absence de la bile dans les évacuations alvines. Ici non plus il n'y avait pas d'ictère. Nous regrettons beaucoup que l'état des urines n'ait pas été constaté.

De plus, chez le sujet de l'observation actuelle, l'estomac était le siége d'une lésion organique très-grave, et cependant l'on peut voir que les symptômes qui pendant la vie annoncèrent chez lui une affection des voies digestives, ne furent guère plus intenses ou différens de ceux que nous avons observés chez le malade de l'observation XI, chez lequel, en raison de l'absence com-

plète de toute lésion appréciable dans le tube digestif, nous avons cru devoir expliquer autrement la production de ces symptômes.

La rougeur vive qui fut trouvée dans le grand cul-de-sac de l'estomac était très-vraisemblablement une altération récente, à laquelle peuvent être rapportés les nouveaux symptômes qui apparurent pendant les derniers jours.

XIIIe. OBSERVATION.

Induration rouge du foie. Ascite. Pas d'autre symptôme propre à révéler une affection du foie.

Un lapidaire, âgé de trente-trois ans, avait toujours joui d'une assez bonne santé jusqu'en mai 1821. A cette époque, et sans qu'il fût précédemment enrhumé, il eut une hémoptysie assez abondante qui dura pendant une dizaine de jours; il continua à tousser jusqu'à la fin du mois de juin. Alors les accidens du côté de la poitrine cessèrent; la toux, et la dyspnée légère qui l'accompagnait, disparurent; mais d'autres symptômes apparurent du côté de l'abdomen. Une douleur peu vive, mais habituelle, se fit sentir vers l'hypocondre droit (le malade ne peut pas en assigner le siége avec plus de précision); les alimens furent plusieurs fois vomis; un léger dévoiement survint, et ne cessa plus que par intervalles; cependant il ne s'alita pas, et n'interrompit point ses occupations habituelles. Pendant les trois mois suivans persistance de ces symptômes, diminution progressive

de l'embonpoint et des forces. Nous ne pûmes savoir si la douleur de l'hypocondre avait précédé ou suivi la première apparition des vomissemens et de la diarrhée. Pendant les mois d'octobre et de novembre, en même temps que la face et les membres maigrissaient de plus en plus, l'abdomen se tuméfia, et une ascite ne tarda pas à être manifeste pour tous ceux qui voyaient le malade. Entré à la Charité vers le commencement du mois de décembre, il offrit l'état suivant.

Face pâle, exprimant la souffrance; grande faiblesse; amaigrissement considérable des membres. Abdomen fortement distendu par un liquide qui procure à la percussion une fluctuation manifeste; il n'est douloureux nulle part; dévoiement (cinq à six selles liquides en vingt-quatre heures). — Aspect naturel de la langue. — Conservation de l'appétit; absence de fièvre; peau très sèche; respiration libre; l'auscultation et la percussion n'annoncent aucun état morbide des organes thorachiques.

Quelle était chez ce malade la cause de l'ascite? aucune lésion organique, appréciable pour nous, ne pouvait en rendre compte. Tout ce que nous pouvions actuellement saisir, c'était l'existence d'une phlegmasie chronique de la partie inférieure du tube digestif.

Le lendemain de l'entrée du malade, la ponction fut pratiquée. Un seau de sérosité limpide sortit de l'abdomen. Désirant solliciter l'action des reins, pour empêcher la collection péritonéale de se reformer, M. Lerminier prescrivit *le vin diurétique amer de la Charité, deux gros de miel scillitique, la tisane de chiendent*

nitrée, des frictions à l'intérieur des cuisses avec la teinture de digitale.

Pendant les douze jours suivans l'état du malade resta à-peu-près le même. Les urines ne devinrent pas plus abondantes; la peau conserva sa grande sécheresse; le dévoiement n'augmenta ni ne diminua, et les selles avaient lieu sans douleur ni ténesme. Le pouls ne prit pas de fréquence; mais l'ascite redevint bientôt aussi considérable qu'elle était avant la ponction. Dans cet état de choses, M. Lerminier prescrivit *une potion composée d'une once d'huile de ricin, d'une demi-once de sirop de nerprun, et de deux gros d'eau de menthe* Des selles séreuses, très-abondantes, accompagnées d'assez vives coliques, eurent lieu dans la journée. Le lendemain matin, nous trouvâmes le malade sans fièvre, comme de coutume.

Le surlendemain, on donna *quatre pilules de calomélas et de savon médicinal, composées chacune de trois grains de mercure doux, et d'un grain de savon.* On les continua pendant les trois jours suivans. Le dévoiement, pendant l'administration de ces pilules, resta tel qu'il était avant que la potion purgative eût été donnée.

Vingt jours après la ponction, l'ascite était beaucoup plus considérable qu'à l'époque où elle avait été pratiquée. Les traits de la face s'altéraient; la prostration était extrême; la langue conservait son humidité et n'était pas rouge. Au commencement du mois de janvier, elle commença à brunir à son centre, sans être rouge sur ses bords; le pouls devint de plus en plus faible, cessa de battre, et le malade s'éteignit sans ago-

nie, conservant jusqu'au dernier moment l'usage libre de ses facultés intellectuelles. Il n'y eut jamais, jusqu'à la mort du malade, que cinq à six selles en vingt-quatre heures. Les membres restèrent constamment exempts de toute infiltration.

Ouverture du cadavre.

Une énorme quantité de sérosité limpide s'échappa à travers les parois abdominales incisées. On n'y voyait nager aucun flocon, et rien n'indiquait dans l'abdomen une inflammation antécédente ou actuelle du péritoine.

Nous fûmes frappé de l'espèce de sensation de densité que le foie présentait extérieurement au simple toucher : bien que son volume ne fût pas augmenté, il était beaucoup plus pesant que de coutume. Il avait une couleur rouge uniforme; on le déchirait très-difficilement; et, sous le rapport de sa couleur, de sa coupe lisse, de l'ensemble de ses propriétés physiques, on ne pouvait mieux comparer une de ses tranches qu'à une tranche de jambon maigre. — Les voies d'excrétion de la bile ne nous offrirent rien de particulier à noter.

L'estomac était pâle dans toute l'étendue de sa surface interne; sa membrane muqueuse était tellement molle et mince vers le grand cul-de-sac, qu'en beaucoup de points on ne trouvait plus que le tissu cellulaire sous-muqueux tapissé par une pulpe liquide et blanchâtre. Le duodénum et le reste de l'intestin grêle ne nous offrirent aucune lésion appréciable, si ce n'est, d'espace en espace, quelques injections partielles peu étendues de la membrane muqueuse. — Le cœcum présentait,

sur toute sa surface une teinte brunâtre et un développement très-considérable de ses follicules. La membrane muqueuse du colon était blanche partout ; mais en beaucoup de points elle était notablement ramollie. Une couleur brunâtre reparaissait dans le rectum.

Il n'y avait rien de remarquable dans les autres viscères abdominaux.

Les poumons examinés avec soin en raison de l'abondante hémoptysie qui avait eu lieu plusieurs mois auparavant, furent trouvés parfaitement sains ; il en fut de même du cœur.

Dans le cerveau on ne trouva rien autre chose que de la sérosité liquide amassée en assez grande quantité dans les ventricules latéraux, pour que ceux-ci restassent notablement distendus après son évacuation.

Nous trouvons dans cette observation une altération de texture du foie, différente de celle dont les précédentes observations nous ont fourni des exemples. Son parenchyme est considérablement induré, sa densité est augmentée ; sa couleur est d'un rouge plus intense que celui que le foie présente dans son état sain. Pour découvrir cette affection, nous ne trouvons aucun symptôme caractéristique ; mais ici se présente un nouveau phénomème morbide, que nous n'avons pas vu exister dans les cas précédens : c'est l'ascite. Comme elle était manifestement indépendante d'une maladie du cœur, et que rien n'annonçait non plus qu'il y eût eu péritonite, on pouvait soupçonner qu'elle pouvait dépendre d'une affection du foie, mais rien n'en donnait la certitude.

L'augmentation de consistance qu'avait subie cet organe s'opposait vraisemblablement à la libre circulation du sang veineux dans son intérieur. Il y avait donc ici obstruction du foie, mot très-vague, qu'on a banni avec raison du langage scientifique, mais qui n'en est pas moins l'expression d'un fait très-réel. On notera d'ailleurs que dans ce cas il n'y eut aucun dérangement, appréciable du moins, de la sécrétion biliaire.

L'époque où commença cette maladie du foie est assez difficile à déterminer. Son début fut-il annoncé par la douleur que le malade ressentit dans l'hypocondre droit, lorsque les symptômes d'irritation pulmonaire furent remplacés par d'autres symptômes d'irritation gastro-intestinale ?

Le ramollissement blanc de la membrane muqueuse gastrique n'empêcha pas la langue de conserver constamment un état naturel, si ce n'est dans les derniers jours de l'existence du malade, où elle brunit. Il y avait eu, au commencement de la maladie, quelques vomissemens. Mais plus tard les symptômes gastriques furent très-peu tranchés. Pour rendre compte de la diarrhée chronique, on ne trouva qu'une coloration brune du cœcum et du rectum, et un peu de ramollissement blanc, pareil à celui de l'estomac, dans la membrane muqueuse du colon.

On peut voir, chez cet individu, un exemple de l'effet produit par des purgatifs réitérés et autres irritans, administrés chez un individu qui avait une ascite, et dont la membrane muqueuse intestinale était déjà précédemment irritée. Je ne ferai à cette occasion qu'une seule remarque : c'est que ces stimulans, portés sur une mem-

brane muqueuse déjà malade, ne produisirent jamais la fièvre.

Nous ferons remarquer enfin l'état très-sain dans lequel furent trouvés les poumons, chez un individu qui, plusieurs mois auparavant, avait eu une hémoptysie suivie d'une toux assez longue. Voilà encore un fait qui démontre la possibilité de la production d'une hémoptysie sans existence de tubercules antécédens. Ce fut d'ailleurs ici une chose assez remarquable, que la disparition subite des accidens thorachiques, en même temps que les viscères abdominaux commencèrent à s'affecter.

XIVe. OBSERVATION.

Induration du foie avec coloration insolite de son tissu. Ictère et ascite. Phlegmasie intestinale antécédente.

Un homme, âgé de vingt-six ans, resta enfermé pendant près de deux ans à la prison de Montaigu. C'est tandis qu'il y était détenu que sa santé, bonne jusqu'alors, commença à s'altérer. Il eut d'abord un dévoiement qui dura pendant plusieurs mois, cessa ensuite et se remontra à plusieurs reprises; puis ce malade devint jaune; plus tard l'abdomen prit un développement insolite.

État du malade à l'époque de son entrée : teinte jaune intense de toute la surface cutanée et des conjonctives. Maigreur de la face et des membres. Fluctuation dans l'abdomen. Tumeur obscurément sentie dans l'hypocondre droit, qui n'est pas douloureux, et ne l'a jamais été.

Langue blanchâtre, diarrhée, soif, urines peu abondantes, d'un rouge brun; pouls fréquent, peau chaude.

Pendant le séjour du malade à l'hôpital, nous ne vîmes d'autre changement qu'un affaiblissement de plus en plus considérable, un amaigrissement de plus en plus grand. Il succomba un mois environ après son entrée. Dans les derniers jours de la vie, l'abdomen se météorisa considérablement. Le malade eut plusieurs fois des sueurs très-abondantes, qui tachaient le linge en jaune.

Ouverture du cadavre.

Foie volumineux, pesant, très-dur, se déchirant difficilement, offrant une teinte générale d'un brun verdâtre. En l'examinant avec plus d'attention, on trouve que cette teinte n'est pas uniforme, et que le parenchyme du foie est formé, 1°. par un tissu d'un blanc verdâtre disposé sous forme de lignes ou de plaques irrégulières (c'est le tissu blanc ordinaire hypertrophié); 2°. par un tissu d'un vert brun foncé, duquel dépend la couleur générale que présente le foie, et qui est l'analogue du tissu rouge ordinaire. (*Voyez* pag. 7 de ce volume.) Le canal hépatique est sain ainsi que le cholédoque. Un calcul oblitère le col de la vésicule du fiel. Celle-ci ne contenait que quelques mucosités filantes.

Taches noirâtres éparses dans l'intestin. Elles semblent être d'anciennes ulcérations en cicatrisation. Examinées sous une couche d'eau, elles présentent un aspect mamelonné. On n'y voit pas de villosités, celles-ci sont au contraire très-manifestes dans l'intervalle des taches.—Rate remarquable par son volume, assez molle.

Cette observation nous semble particulièrement digne d'attention, 1°. sous le rapport de l'espèce d'altération subie par le foie, laquelle consistait dans l'augmentation de volume et de consistance de son tissu, avec modification de sa couleur; 2°. sous le rapport des symptômes et de leur ordre de succession; l'affection intestinale précéda ici l'affection du foie. Il y eut ictère, sans que les canaux hépatique et cholédoque fussent obstrués.

Nous ferons remarquer ces taches noires dépourvues de villosités, éparses sur la muqueuse intestinale, et qui semblaient annoncer une reproduction imparfaite de la membrane muqueuse.

XVe. OBSERVATION.

Induration du foie; hypertrophie de la substance blanche. Couleur insolite de la substance rouge. Ictère. Tumeur abdominale. Ictère.

Un fondeur en cuivre, âgé de soixante ans, a eu, il y a plusieurs années, le ver solitaire. Depuis sept à huit ans, il éprouve des douleurs vagues en différens points de l'abdomen, et il vomit de temps en temps des eaux âcres. Depuis ce temps, il a perdu l'embonpoint assez considérable dont il jouissait auparavant, et il est tombé peu-à-peu dans le marasme. Depuis plusieurs années aussi, il a dans les membres des douleurs rhumatismales, et il a eu plusieurs fois, dans quelques articulations de la

main, un gonflement douloureux qui a été qualifié de goutte.

Etat du malade à l'époque de son entrée et pendant son séjour. Teinte jaune verdâtre de la face, teinte jaune plus claire du reste de la peau. Marasme. Tumeur occupant l'hypocondre droit et l'épigastre, descendant jusqu'à l'ombilic; tension dans l'hypocondre gauche, sans qu'on puisse y circonscrire de tumeur. Il n'y a de douleur qu'à l'épigastre; encore n'y est-elle pas habituelle, mais la pression la fait naître, et elle revient de temps en temps par élancement, plus souvent la nuit que le jour. Langue rouge, sans enduit, soif; anorexie; fréquens vomissemens depuis quelque temps. Selles jaunes, de consistance ordinaire. Pouls sans fréquence. Fluctuation obscure dans l'abdomen. Léger œdème des membres abdominaux. (*Vésicatoires aux jambes; fumigations de bains de genièvre; tisane de chiendent et de petit houx. — eau de Vichy. — Frictions stimulantes sur la peau.*) — Augmentation des vomissemens; sécheresse de la langue. Prostration de plus en plus grande, et mort.

Ouverture du cadavre.

Foie volumineux, remarquable par sa densité et sa dureté. Les circonvolutions de sa substance blanche sont plus larges, plus étendues, plus saillantes. La substance spongieuse que la précédente circonscrit, offre une teinte verdâtre sombre. — État sain des voies d'excrétion de la bile.

Rougeur générale de la surface interne de l'estomac. Induration grise et noire du sommet du poumon droit,

avec développement de quelques tubercules miliaires au milieu de l'induration. Teinte noire des villosités intestinales.

Cette observation présente une grande analogie avec la précédente sous le rapport de l'altération de texture du foie, et des symptômes qui l'annoncèrent pendant la vie.

XVIe. OBSERVATION.

Induration rouge du foie avec développement de granulations à sa périphérie et dans son intérieur. Ictère et ascite. Tumeur produite par le lobe gauche du foie. Cause présumée : émotion morale.

Un cocher de cabriolet des environs de Paris, âgé de quarante-neuf ans, fortement constitué, ayant fait abus des liqueurs alcoholiques, jouit d'une bonne santé jusqu'à la fin du mois de juin 1822. A cette époque il eut avec ses camarades une dispute violente, à la suite de laquelle il devint jaune. Entré à l'hôpital de Saint-Germain-en-Laye, il n'avait plus qu'une très-légère teinte jaune lorsqu'il en sortit au bout de trente-six jours. Mais bientôt l'ictère reparut. Du 20 au 30 août, l'abdomen commença à se tuméfier. Dans le courant de septembre, l'ascite devint de plus en plus considérable; les membres inférieurs s'infiltrèrent à leur tour; et enfin, vers le 20 septembre, l'hydropisie s'étendit au scrotum.

Ce malade entra à la Charité le 5 octobre. Alors toute la surface cutanée était d'une teinte jaune verdâtre :

l'abdomen était prodigieusement tuméfié, et on y reconnaissait une fluctuation évidente; jamais il n'avait été le siége d'aucune douleur. Les membres pelviens, les bourses et le pénis étaient infiltrés; la respiration était gênée, résultat mécanique du refoulement du diaphragme par le liquide péritonéal. L'auscultation et la percussion annonçaient un état sain des organes thorachiques; le pouls était petit, un peu fréquent, la peau sans chaleur; les urines rares, d'un jaune safrané; la langue était humide et blanchâtre, l'appétit nul, la soif très-peu considérable; une seule selle avait lieu en vingt-quatre heures, bien consistante, et ayant la couleur de la cendre. La faiblesse était déjà considérable.

Le début et la marche de la maladie, l'absence complète de toute espèce de signe d'affection organique du cœur; enfin, la coïncidence d'un ictère paraissaient annoncer que l'hydropisie dépendait d'une maladie du foie.

M. Lerminier chercha sur-tout à combattre cette hydropisie, en établissant une double fluxion révulsive sur les reins et sur la membrane muqueuse intestinale. Dans ce but, il prescrivit *la tisane de chiendent et de pariétaire nitrée* (*un scrupule de nitre pour une pinte de décoction*); *quatre pilules composées chacune de deux grains de calomélas, d'un grain de rhubarbe, et d'un grain de poudre de scille, avec addition de quantité suffisante de sirop des cinq racines; trois bouillons.*

Les deux jours suivans, même état, même prescription.

Le 8 octobre, l'infiltration du scrotum avait diminué; mais la collection péritonéale était encore plus considérable; elle produisait une grande gêne de la respiration et une vive anxiété. La ponction fut pratiquée : un li-

quide transparent, de couleur citrine, s'écoula. L'affaissement des parois abdominales permit de reconnaître, immédiatement après la ponction, l'existence d'une tumeur à gauche de l'appendice xyphoïde, qui ne put être exactement circonscrite, et qui parut appartenir au lobe gauche du foie. — Les pilules furent continuées; on ajouta à la prescription *trois onces de vin diurétique amer de la Charité*, à prendre par cuillerées.

Le lendemain 9, les membres inférieurs étaient notablement désinfiltrés; l'urine coulait plus abondamment.

Le 10, on remarqua une tendance continuelle à l'assoupissement; la nuit, une diarrhée abondante s'établit.

Dans la matinée du 11, grande prostration; couleur brune de la langue à son centre; pouls très-fréquent. (*Tisane d'orge gommée; deux vésicatoires aux membres inférieurs; frictions avec l'alcohol camphré.*) Toute la journée, état comateux; fréquentes évacuations alvines.

Le 12 octobre, respiration très-accélérée; langue sèche, noire à son centre; pouls filiforme, battant plus de cent trente fois par minute; face pâle, profondément altérée. (*Sinapismes sur différens points des membres; décoction de serpentaire de Virginie, avec addition de vingt gouttes d'ammoniaque liquide, et d'une once de sirop d'écorces d'orange amères; potion éthérée.*) — Mort peu de temps après la visite.

Ouverture du cadavre.

Infiltration peu considérable des membres inférieurs; couleur jaune très-intense de toute la surface cutanée.

Quantité médiocre de sérosité limpide et jaune dans la cavité du péritoine.

Le lobe droit du foie ne dépassait pas le rebord des côtes. Le lobe gauche, au contraire, occupait au-dessous et à gauche de l'appendice xyphoïde un espace large comme deux travers de doigt; il ne s'étendait pas dans l'hypocondre gauche. Le tissu du foie était brunâtre; extérieurement il était parsemé d'une foule de granulations que l'on retrouvait également à l'intérieur de l'organe. Les conduits biliaires avaient leur aspect ordinaire; une bile noire, très-épaisse, remplissait la vésicule du fiel.

La surface interne de l'estomac avait une teinte ardoisée dans une grande partie de son étendue : la muqueuse n'était ni ramollie, ni indurée, ni épaissie. Le duodénum et le reste du tube digestif, examinés avec soin, ne présentèrent rien de notable.

Dans le crâne, on trouva la dure-mère colorée en jaune; la substance cérébrale sillonnée par de petites lignes jaunes qui semblaient être autant de vaisseaux; une quantité médiocre de sérosité, également jaune, dans les ventricules.

Dans le thorax, la cavité des deux plèvres et celle du péricarde contenaient quelques cuillerées de sérosité de même couleur. Les poumons étaient sains, ainsi que le cœur, dont les cavités renfermaient du sang noir liquide. Un sang pareil remplissait l'aorte, dont la surface interne était blanche. Un liquide jaune existait en petite quantité dans le canal thorachique : les cartilages costaux étaient également colorés en jaune.

Le foie nous offre ici réunies quatre espèces d'altérations : 1°. modification de sa couleur; 2°. augmentation partielle de son volume (dans le lobe gauche); 3°. accroissement de sa densité, de sa consistance; 4°. développement de granulations à sa périphérie et dans son intérieur.

Comme symptômes de ces altérations, nous trouvons, 1°. une tumeur peu considérable, qui, en raison de son siége, aurait pu facilement être prise pour une tumeur appartenant à l'estomac; 2°. un ictère; 3°. une hydropisie qui commence par le péritoine et s'étend ensuite aux membres, marche opposée à celle qu'affectent les hydropisies qui dépendent d'une maladie du cœur.

Dans aucune période de cette affection il n'y eut production de douleur.

L'ictère fut le premier accident qui apparut. Le malade n'avait encore remarqué aucun dérangement dans sa santé, lorsqu'une forte émotion morale devint chez lui la cause déterminante d'un ictère. Mais, tandis que la plupart des jaunisses, qui reconnaissent une pareille cause, n'ont le plus souvent rien de grave et se dissipent au bout d'un temps plus ou moins long, sans laisser de traces fâcheuses, ici, au contraire, l'ictère ne fut en quelque sorte que le premier signal d'une altération de la texture intime du foie. La première impression se porta-t-elle sur le duodénum, qui transmit son irritation au foie? Y eut-il d'abord inflammation des voies d'excrétion de la bile, et obstacle, par tuméfaction de leur membrane muqueuse, à l'écoulement de la bile dans le duo-

dénum? Cet intestin, ainsi que les canaux hépatique et cholédoque, restèrent-ils dans leur état sain, et l'émotion morale n'agit-elle pas plutôt en influençant directement les nerfs du foie, qui, modifiés dans leur action, altérèrent à leur tour la sécrétion biliaire et l'empêchèrent de s'accomplir dans sa plénitude? De là, séjour des matériaux de la bile dans le sang, et production de l'ictère. Toutes ces questions peuvent être agitées; mais ce qu'on n'oubliera pas, c'est que l'ouverture du cadavre ne démontra dans les canaux hépatique et cholédoque aucune cause mécanique qui pût s'opposer à l'arrivée de la bile dans le duodénum; d'ailleurs le foie en sécrétait encore une certaine quantité, car les canaux étaient teints par elle, et on en trouva dans la vésicule; mais elle y était remarquable par sa couleur d'un noir foncé. Ainsi, il y a sous ce rapport une grande différence entre ce cas et plusieurs autres précédemment cités, où même, dans les voies d'excrétion de la bile, on ne trouvait plus qu'un peu de mucus.

L'état des intestins est bien digne de remarque. Leur membrane muqueuse avait été souvent irritée par divers purgatifs, et cependant on la trouva blanche : ainsi ces médicamens n'y avaient déterminé qu'une congestion passagère. Comparez ce cas avec ceux où, à la suite d'un purgatif ou d'un émétique donné une seule fois, on produit une phlegmasie intense du tube digestif avec réaction sympathique sur d'autres organes, production de symptômes adynamiques ou ataxiques, etc., et essayez, après cela, d'établir des règles fixes dans l'emploi des médicamens! Il n'est pas moins important pour le mé-

decin de savoir combien est souvent susceptible, irritable, la membrane muqueuse intestinale, que de savoir, d'un autre côté, qu'il y a des cas où, bien qu'on la mette en contact avec des stimulans plus ou moins énergiques, on ne peut pas réellement parvenir à l'enflammer. (On peut méditer à cet égard les faits que nous avons cités dans le troisième volume, pag. 503.) Voyez aussi dans ce volume même d'autres observations, où non-seulement l'emploi des purgatifs n'a pas été nuisible, mais dans lesquels son administration a été réellement suivie d'effets avantageux. Pourquoi insistons-nous sur ces faits? précisément parce que les doctrines médicales actuelles en détournent l'attention des praticiens, et qu'il est bon de les connaître, quand ce ne serait que sous le rapport physiologique.

Nous voyons de plus ici une diarrhée abondante avoir lieu pendant les derniers jours de la vie, sans qu'aucune lésion de la muqueuse intestinale, appréciable pour nous, puisse en rendre compte.

L'altération de l'estomac ne consistait qu'en une simple modification de la couleur de la membrane muqueuse; il n'y avait eu pendant la vie d'autre signe d'affection gastrique que de l'anorexie; mais nous avons déjà vu que celle-ci peut être (obs. XI) conçue comme indépendante d'un état morbide de l'estomac, bien qu'il soit vrai de dire qu'elle en dépende le plus souvent.

L'opération de la paracentèse fut suivie d'une remarquable désinfiltration des membres inférieurs; mais cette diminution de l'hydropisie n'eut aucun résultat avantageux : ce fut, au contraire, à dater de ce moment, que

des symptômes adynamiques se manifestèrent, et que le malade tomba dans un état d'assoupissement au milieu duquel il succomba.

XVIIe. OBSERVATION.

Induration du foie avec développement de granulations. Tumeur épigastrique. Ascite. Pas d'ictère. Phlegmasie chronique du poumon et de l'iléum. Phlegmasie aiguë de l'estomac. Œdème pulmonaire.

Un fort de la Halle, âgé de cinquante-quatre ans, adonné au vin, était sujet à s'enrhumer depuis plusieurs années; il disait avoir, depuis long-temps, l'haleine un peu courte; quelquefois il avait craché le sang. Jamais il n'a ressenti de douleur ni dans la poitrine, ni dans l'abdomen. Au commencement du mois de janvier 1822, il s'aperçut que son ventre acquérait un volume inaccoutumé; cependant il continua à porter des fardeaux jusque vers la fin du mois de février. Entré à la Charité vers le commencement du mois de mars, il nous présenta l'état suivant.

Abdomen tuméfié, présentant une fluctuation manifeste, pouvant être pressé sans douleur dans le trajet présumé du colon transverse, où l'on sent de petites tumeurs multiples, bosselées, qui paraissent dépendre de la présence de matières fécales endurcies. Depuis un mois, en effet, le malade ne va que très-difficilement à la selle; auparavant, il avait eu souvent du dévoiement. L'abondance de la collection séreuse du péritoine ne permet

pas d'explorer convenablement l'état des différens viscères abdominaux. La langue est naturelle ; le malade a peu d'appétit, mais il n'a pas de dégoût pour les alimens ; les urines sont rares, rouges et sédimenteuses ; le pouls a de la fréquence ; le cœur paraît être dans son état physiologique ; la toux est fréquente, accompagnée de l'expectoration de crachats muqueux épais. L'auscultation fait entendre du râle en divers points du thorax ; la face est pâle et maigre, ainsi que les membres, qui ne présentent aucune trace d'infiltration. Il n'y a aucune apparence d'ictère.

Une potion purgative composée de deux onces d'huile de ricin et d'une once de sirop de nerprun fut administrée. D'abondantes évacuations alvines eurent lieu sans beaucoup de coliques. La même potion fut prescrite pendant les cinq jours suivans.

Cependant, loin de diminuer sous l'influence des hydragogues, l'ascite augmenta considérablement ; la langue rougit et se sécha ; un peu de sang brunâtre fut expectoré. La potion purgative fut supprimée : on prescrivit la *tisane de petit houx nitrée, des frictions sur les membres avec un mélange de teinture de scille et de digitale ; deux vésicatoires aux jambes.* Le dévoiement, sollicité par les purgatifs, cessa ; la langue revint à son état naturel ; mais l'ascite devenait chaque jour plus considérable. Le 19 mars, la ponction fut pratiquée ; une matière verdâtre transparente fut évacuée. Au moment où on retira le troquart, aucun liquide ne s'écoula par la canule. En introduisant dans celle-ci un stylet mousse, on le sentit heurter contre un corps solide, qui parut être une anse d'intestin. Celle-ci ayant été déplacée par

le stylet maintenu dans la canule, le liquide s'écoula; il en sortit encore beaucoup toute la nuit à travers la plaie.

Le lendemain de la ponction, nous sentîmes distinctement le bord tranchant du foie dans l'hypocondre droit et à l'épigastre, à deux travers de doigt au-dessous de l'appendice xyphoïde. Le pouls était faible, mais sans fréquence; la langue un peu sèche. Deux selles avaient eu lieu. (*Tisane de petit houx, avec addition de miel scillitique; une tasse de vin.*)

Deux jours après la ponction, le volume de l'abdomen était redevenu presque aussi considérable qu'avant qu'elle n'eût été pratiquée. La langue était rouge, brunâtre au milieu; le pouls faible s'était accéléré; la température de la peau n'était pas élevée. — Même prescription.

Le 24, léger délire par intervalles; pouls filiforme, mains froides, ventre tuméfié.

Le 15, l'abdomen, encore très-développé la veille, s'était tout-à-coup affaissé; l'œil, à moitié recouvert par la paupière supérieure, était terne, insensible; les pupilles, largement dilatées, semblaient avoir perdu toute faculté contractile. Les joues étaient rouges, profondément excavées; l'intelligence paraissait entièrement anéantie; lorsqu'on pinçait l'un des membres, le malade poussait quelques plaintes; il agitait continuellement et jetait hors du lit le membre abdominal droit. La respiration était d'une irrégularité remarquable: tantôt plusieurs inspirations avaient lieu, très-rapprochées les unes des autres; tantôt un long intervalle existait entre elles; cependant, au milieu de cet état d'agonie, les extrémités étaient chaudes, le pouls très-fré-

quent, mais régulier; et chose remarquable, plus fort, plus développé que les jours précédens.

Le malade succomba dans la journée.

Ouverture du cadavre.

Affaissement de l'abdomen, membres dans le marasme.

Le péritoine ne renferme qu'une petite quantité de sérosité limpide. La petite plaie faite par le troquart n'est pas encore fermée. Autour d'elle l'on observe dans le tissu cellulaire une injection vasculaire assez vive.

Le foie déborde de deux travers de doigt le rebord des côtes. Il ne s'étend pas dans l'hypocondre gauche; mais il fait saillie au-dessous de l'appendice xyphoïde. A l'extérieur, il présente une foule de granulations très-marquées, isolées ou groupées, séparées par un tissu grisâtre. En incisant le foie, on éprouve une extrême résistance; sa consistance est singulièrement augmentée. A l'intérieur, il présente les mêmes granulations : les plus considérables sont jaunâtres; les plus petites sont d'un blanc légèrement transparent, et assez semblables par leur aspect à des grains de chenevis. Plusieurs de ces granulations constituent, par leur agglomération, de petites masses jaunâtres, arrondies, du volume d'un pois environ. La vésicule du fiel contient une petite quantité de bile claire, séreuse.

La membrane muqueuse de l'estomac est vivement injectée dans sa portion splénique. Elle ne présente aucune autre altération.

La face interne de l'intestin grêle, y compris le duodénum, est généralement pâle. Dans son quart inférieur existent en assez grand nombre des ulcérations à bords

blancs dans la plupart, d'un rouge livide dans quelques-unes seulement. Le fond de toutes est blanc, et formé par le tissu lamineux considérablement épaissi. La face interne du gros intestin est blanche; sa membrane muqueuse d'épaisseur et de circonstance ordinaire.

La rate, peu volumineuse, est molle, et se désemplit facilement, soit par la pression, soit par le lavage, de la matière couleur lie-de-vin qu'elle contient.

Le sommet du poumon droit est dur et noir; un grand nombre de granulations grisâtres, d'une dureté presque cartilagineuse, sont disséminées dans l'intérieur des deux poumons. Autour d'elles, le parenchyme pulmonaire est crépitant. Mais en l'incisant, on en voit ruisseler de toutes parts une sérosité incolore et spumeuse. — Le cœur, rempli de sang noir liquide, offre d'ailleurs son état physiologique.

Le tissu cellulaire sous-arachnoïdien de la convexité des hémisphères cérébraux est infiltré d'une grande quantité de sérosité limpide. La substance cérébrale est généralement molle. Les ventricules latéraux sont assez fortement distendus par de la sérosité également limpide. De nombreuses veines, gorgées de sang noir, rampent sur leur parois. Il y a aussi beaucoup de sérosité à la base du crâne.

Quatre périodes peuvent être distinguées dans la maladie qui fait le sujet de l'observation qu'on vient de lire. Dans la première existent seulement les symptômes d'une double phlegmasie chronique des poumons et des intestins. Dans la seconde, l'affection du foie, dont le début

est impossible à assigner, laisse soupçonner sa présence par l'apparition de l'ascite. Celle-ci devient très-considérable, sans qu'aucun autre symptôme révèle la maladie du foie. Jamais de douleur dans la région hépatique, et pas de trace d'ictère. Ainsi voilà deux affections du foie tout-à-fait identiques sous le rapport de l'altération de texture (obs. 16 et 17) qui toutes deux sont accompagnées d'ascite, tandis que dans un seul de ces deux cas il y a production d'ictère. Du reste, dans l'espèce d'altération du foie dont ces deux observations fournissent des exemples, l'ictère est beaucoup moins constant que l'hydropisie. Cette dernière n'exista ici que dans le péritoine, tandis que chez le sujet de la seizième observation, elle s'était étendue aux membres inférieurs et au scrotum.

Dans la troisième période on vit apparaître plusieurs symptômes de gastrite aiguë, et, comme notre but dans cet ouvrage n'est pas de défendre plutôt une médication qu'une autre, mais d'exposer en simple historien les effets produits par les diverses méthodes thérapeutiques, nous ferons remarquer que les purgatifs, donnés pendant plusieurs jours de suite dans le but de combattre l'hydropisie, déterminèrent une irritation fâcheuse des voies digestives, sans que l'hydropisie diminuât en rien. Loin de là, elle augmenta pendant que ces purgatifs étaient administrés; nous la vîmes aussi se reproduire avec une remarquable promptitude à la suite de la ponction.

Ce que l'art n'avait pu faire, la nature l'opéra spontanément. Mais cette résorption du liquide péritonéal fut comme le signal de l'apparition de nouveaux accidens. (Quatrième période.)

Déjà, dans le troisième volume de cet ouvrage,

nous avons appelé l'attention sur les symptômes très-graves qui se manifestent souvent à la suite de la résorption subite et spontanée d'une hydropisie, lorsqu'il ne s'établit aucune évacuation supplémentaire. On en voit ici un nouvel exemple : il est possible que quelque liaison puisse être ici établie entre la disparition brusque de l'ascite, et la formation de l'œdème pulmonaire, que nous avons démontré ailleurs (tome III, pag. 521) n'être autre chose que le produit d'une exhalation séreuse de la membrane muqueuse des petites bronches. Déjà n'avons-nous pas vu dans d'autres observations un flux séreux remplir les bronches en même temps que s'opérait la résorption d'un hydrothorax (tome II, pag. 68), un flux intestinal également séreux s'établir en même temps que disparaissait une ascite (tom. III, pag. 504), enfin, dans un autre cas un épanchement très-considérable de sérosité dans les ventricules du cerveau suivre très-rapidement la résorption de la sérosité accumulée dans le péritoine? (Tome III, pag. 543.)

L'aspect des ulcérations de l'iléum nous semble indiquer qu'elles existaient dès l'époque de l'entrée du malade à la Charité, et cependant il était alors fortement constipé; c'est qu'effectivement, comme déjà nous l'avons prouvé ailleurs (tom. I, pag. 428), les ulcérations intestinales ne sont pas nécessairement acccompagnées de diarrhée.

XVIIIe. OBSERVATION.

Foie augmenté de volume et lobulé. Ascite. Gastro-entérite. Ponction pratiquée douze fois.

Un marin, âgé de trente-neuf ans, cheveux noirs, peau brune, présentant l'ensemble des caractères du tempérament bilieux, a passé neuf années en Angleterre, sur les pontons. Il y a éprouvé la misère la plus grande, il y a été atteint de fièvres intermittentes. De retour en France depuis 1814, il a exercé différens métiers, a souvent manqué du nécessaire, et cependant s'est toujours bien porté jusqu'au mois d'octobre 1821. A cette époque, il fut atteint d'un grand dévoiement qui persista pendant deux mois, et qui céda enfin à l'usage de l'eau de riz et à la diète. A peine ce dévoiement avait-il cessé, que le malade commença à s'apercevoir que son ventre prenait un volume inaccoutumé; d'ailleurs aucun point de l'abdomen n'était douloureux. Les parois abdominales pouvaient être pressées en tous sens sans qu'aucune sensation pénible en résultât. Vers le milieu du mois de janvier 1822, le malade entra à l'hôpital de la Pitié; *cent soixante-quatorze sangsues et plusieurs vésicatoires volans* furent appliqués sur l'abdomen, dans l'espace de cinq semaines environ. Il but du vin blanc nitré; cependant l'ascite alla toujours en augmentant: le dévoiement reparut: le malade découragé, quitta la Pitié, alla

passer une quinzaine de jours chez lui, puis il entra à l'hôpital de la Charité le 25 mars 1822.

Il était alors très-faible. La face et les membres étaient considérablement émaciés ; la teinte jaune paille du visage semblait indiquer l'existence de quelque lésion organique. Le ventre, fortement tendu, avait un volume énorme; la fluctuation y était évidente; depuis qu'il avait acquis un développement aussi considérable, il était légèrement douloureux. Aucune tumeur ne se sentait à travers ses parois amincies. Les battemens du cœur paraissaient être dans leur état normal; le pouls était fréquent, sans que la peau fût chaude; cinq ou six évacuations alvines avaient lieu dans les vingt-quatre heures. La langue était sèche et un peu rouge; l'appétit à-peu-près nul; la soif peu vive. La respiration était haute, courte; mais ce phénomène paraissait être uniquement dû au refoulement du diaphragme. L'urine était rouge, sédimenteuse. La peau restait constamment sèche.

Il était bien évident que cette ascite était entièrement indépendante de toute espèce de maladie du cœur. Mais il restait à déterminer si elle était le résultat d'une phlegmasie du péritoine, qui se serait lentement et sourdement développée; si elle n'était pas plutôt liée à un état morbide du foie; si enfin elle n'était point essentielle.

Les hydropisies ascites essentielles, dans le sens que l'on attache ordinairement à ce mot, sont infiniment rares; il était donc au moins probable qu'il y avait ici autre chose qu'une simple augmentation de l'exhalation de la sérosité, ou qu'un simple défaut d'absorption.

Il y a, à la vérité, des exemples bien constatés de péritonites qui se sont développées sans avoir jamais été annoncées par la moindre douleur; mais il est bien rare que lorsque l'exhalation est le produit d'une péritonite, elle soit aussi abondante; le ventre devient tendu, rénitent; les intestins soudés se dessinent plus ou moins à travers les parois abdominales, et la fluctuation est souvent bien obscure, soit en raison de la quantité ou des qualités du liquide épanché, soit parce que logé dans une foule de poches dont les fausses membranes forment les parois, il ne peut pas céder en masse au choc qui lui est imprimé par la main.

En procédant ainsi par voie d'exclusion, nous fûmes porté à regarder le foie comme la cause de l'ascite, bien que sa maladie n'eût été annoncée par aucune espèce de symptôme local.

Mais d'autres organes étaient encore souffrans ; la sécheresse de la langue, l'anorexie, la diarrhée qui avait paru et disparu plusieurs fois, annonçaient l'irritation des voies digestives ; il ne semblait pas d'ailleurs, ainsi qu'on l'observe quelquefois, que l'abondance du liquide épanché dans le péritoine fût diminuée par l'abondance des selles; le dévoiement était donc sans avantage et ne pouvait qu'affaiblir le malade.

Quelle médication fallait-il faire? calmer avant tout l'irritation de la muqueuse gastro-intestinale; apaiser les douleurs abdominales, et chercher à mettre sous peu de jours le malade en état de supporter l'opération de la paracentèse, qui était indiquée par la gêne extrême de la respiration, et par l'anxiété générale qui résultait de la distension énorme du ventre. En con-

séquence, du 25 au 30 des tisanes adoucissantes furent prescrites : *eau d'orge gommée, eau de veau émulsionnée, des embrocations d'huile de camomille, des fomentations émollientes furent faites sur le ventre, des bains tièdes furent donnés.* Le malade prit pour toute nourriture trois bouillons et deux vermicelles chaque jour. Pendant ce temps la langue s'humecta et perdit sa rougeur, le dévoiement se modéra, le pouls perdit sa fréquence, et l'ascite générale diminua.

Le 30 la ponction fut pratiquée, un liquide transparent, incolore, s'écoula ; plusieurs fois l'écoulement s'arrêta tout-à-coup, et l'on fut obligé d'introduire un stylet dans la canule du troquart, pour écarter les anses intestinales qui oblitéraient momentanément l'orifice de la canule. Le malade se sentit immédiatement soulagé; la nuit il dormit bien. Le lendemain matin il ne se plaignait d'aucune douleur au ventre; il disait que sa poitrine avait été débarrassée d'un poids énorme qui s'opposait à sa dilatation. Il avait uriné beaucoup plus abondamment que les jours précédens. Cette abondance plus grande des urines, à la suite de l'opération de la paracentèse, a été fréquemment observée ; on a cherché á s'en rendre compte, en supposant que le rein soumis à une compression moins forte après l'évacuation du liquide exerçait plus librement ses fonctions.

Vainement cherchâmes-nous à constater la présence de quelque tumeur à travers les parois abdominales affaissées; nous n'en découvrîmes aucune.

Le liquide avait été évacué; il fallait empêcher qu'il ne se reproduisît ; on n'aurait pas pu sans inconvéniens solliciter par des drastiques de nombreuses évacuations

alvines chez un individu dont les voies digestives avaient été récemment frappées de phlegmasie. Au contraire l'augmentation qu'avait subie depuis la veille le cours des urines, paraissait être une voie ouverte par la nature, qu'il ne fallait pas négliger de suivre. Le malade prit *de la tisane de chiendent nitrée édulcorée avec le sirop des cinq racines, quatre onces chaque jour du vin diurétique amer de la Charité*; l'intérieur des cuisses fut frictionné soir et matin avec *un mélange d'alcohol camphré, de teinture de digitale et de teinture de cantharides.* Un quart lui fut accordé.

Les jours suivans un peu de liquide continua à s'écouler à travers la plaie faite par le troquart. Jusqu'au 7 avril les urines furent abondantes et très-limpides. Les fonctions digestives étaient dans l'état le plus satisfaisant : le pouls était sans fréquence; les forces revenaient un peu.

Mais ce bien-être ne fut que passager. Le 10 avril, les urines commencèrent à devenir de nouveau rares et sédimenteuses; le volume du ventre s'accrut très-rapidement, et, le 15, la collection était aussi considérable que lors de l'entrée du malade à l'hôpital. Une seconde ponction fut pratiquée; une sérosité, aussi limpide que la première fois, s'écoula. Le 16, le 17 et le 18, l'abdomen resta affaissé; mais cette fois les urines ne devinrent ni plus abondantes, ni plus claires. On ajouta vainement aux diurétiques ci-dessus indiqués le *miel scillitique nitré, la décoction de petit houx*, dont l'action spéciale sur les reins a été préconisée. Il ne se manifesta non plus aucune espèce de tendance à la sueur.

Dans cette impuissance de la nature et de l'art, M. Lerminier essaya un moyen que les praticiens anglais

ont vanté comme un spécifique contre les affections du foie, et contre l'hydropisie qui les accompagne, et qui a été aussi employé en France : l'abdomen, sur-tout vers l'hypocondre droit, et la partie interne des cuisses, furent frictionnés chaque soir avec *deux gros d'onguent napolitain. Du calomel* fut en même temps donné à l'intérieur, sous forme pilulaire, *à la dose de dix grains tous les deux jours.* Ce traitement fut commencé le 20 avril; le 26, les gencives commencèrent à se gonfler; le 28, un léger ptyalisme était établi; une ou deux selles avaient lieu en vingt-quatre heures : l'usage du mercure fut suspendu, il n'avait produit aucun bien évident. Loin de là, le volume du ventre était redevenu énorme; et de plus, les jambes, pour la première fois, s'étaient œdématiées. Le malade demandait la ponction avec instance. Elle fut pratiquée le 30 avril, quinze jours après la seconde. Le ptyalisme ne cessa que le 2 mai; et quatre ou cinq jours après la ponction, l'abdomen avait déjà acquis un volume aussi considérable qu'auparavant; l'œdème des jambes persistait. Le 10 mai, quatrième ponction, suivie, comme les précédentes, d'un soulagement momentané. *Limonade nitrée, sirop antiscorbutique.* Jusqu'au 27 mai, légère rougeur de la langue; pouls un peu fréquent; urines rares, mais claires.

Le 27 mai, distension énorme du ventre : cinquième ponction. Dès le lendemain, l'ascite était déjà presque revenue au même point que la veille avant la ponction. Dix jours après, le 6 juin, la gêne extrême de la respiration nécessita une sixième ponction; et le 20, une sep-

tième dut encore être pratiquée. Cependant, sous l'influence de pertes aussi abondantes, le malade perdait chaque jour ses forces : son dépérissement était évident. Rien n'était plus variable que l'état de son pouls; du jour au lendemain nous le trouvions rare, fréquent, mais toujours très-faible. Cet état du pouls paraissait être en rapport avec l'état de la langue, que nous trouvions aussi alternativement rouge ou pâle, sèche ou humide. Enfin, à compter du 16 juin, la rougeur de la langue devint permanente, et une diarrhée abondante, avec ténesme et selles sanguinolentes, s'établit spontanément. Les tisanes les plus adoucissantes furent de nouveau prescrites; des lavemens émolliens furent donnés chaque jour. Les symptômes de dysenterie disparurent; mais les évacuations alvines continuèrent à être fréquentes; bien que séreuses et abondantes, elles n'eurent aucune influence sur la collection péritonéale, qui, le 30 juin, exigea une huitième ponction. Cette fois, nous observâmes, au milieu du liquide, un assez grand nombre de flocons albumineux. Cependant, aucune douleur n'avait annoncé ce produit de l'inflammation de la séreuse.

Pendant le cours du mois de juillet quatre nouvelles ponctions furent pratiquées à des époques très-rapprochées les unes des autres. Le liquide présenta toujours un plus ou moins grand nombre de flocons. La faiblesse toujours croissante du malade semblait à la vérité les contr'indiquer; mais, d'un autre côté, la suffocation, qui devenait imminente à mesure que le ventre se distendait, réclamait impérieusement l'évacuation du liquide.

Pendant tout ce mois, et dans le commencement du suivant, les signes de l'inflammation de l'estomac et du gros intestin persistèrent; le pouls fut constamment fréquent.

La douzième et dernière ponction eut lieu le 29 juillet.

Du 30 juillet au 9 août, l'abdomen ne se distendit que médiocrement; mais l'altération profonde des traits de la face, une sorte de matière pulvérulente répandue sur les cornées transparentes, le refroidissement de la peau, annonçaient la fin prochaine du malade; le 6 août, la cornée du côté gauche s'ulcéra superficiellement. La mort eut lieu le 11 août, sans agonie, sans trouble marqué des facultés intellectuelles.

Ouverture du cadavre faite dix-huit heures après la mort.

Crâne. Infiltration séreuse assez considérable dans le tissu cellulaire sous-arachnoïdien, sérosité dans les ventricules latéraux, substance cérébrale saine. Une petite production osseuse, de forme irrégulière, ayant entièrement la consistance d'une des lames des os du crâne, et présentant la plus parfaite ressemblance avec une esquille détachée d'un de ces os, existait sur le côté gauche de la face du cerveau. Elle adhérait à la face interne de l'arachnoïde qui tapisse en cet endroit la dure-mère, par du tissu cellulaire qu'on ne rompait qu'avec une certaine force. Ainsi, elle était évidemment contenue dans la cavité de l'arachnoïde. Elle avait environ un pouce et demi d'étendue dans son plus grand diamètre.

Thorax. Les poumons, très-petits, ne descendant pas

plus bas que la cinquième côte, ne présentaient cependant pas un tissu plus dense que lorsqu'ils peuvent librement se dilater. Ils semblaient plutôt avoir subi une sorte d'atrophie.

Le cœur, vide de sang, était remarquable par sa petitesse, sa pâleur, et l'extrême flaccidité de ses parois.

Abdomen. Une grande quantité de sérosité citrine, transparente, s'écoula au moment où les parois abdominales furent incisées. L'on ne trouva dans la cavité du péritoine aucune trace de flocon, et cette membrane, soigneusement examinée, ne présenta pas le moindre vestige de phlegmasie.

Le foie, remarquable par sa petitesse, n'occupait qu'une très-petite partie de l'hypocondre droit. Sa surface extérieure présentait de toutes parts une foule de bosselures irrégulièrement arrondies. Incisé par une coupe nette, il offrait une série de petits lobes rougeâtres, arrondis, que circonscrivaient tantôt des lignes sinueuses d'un gris blanchâtre, tantôt des plaques de même couleur. La grandeur des lobes était variable : l'aire des plus considérables égalait à peine le diamètre d'une pièce de cinq sous; les plus petits n'étaient plus que de simples points, des espèces de grains. On les séparait facilement, sans les déchirer, des espèces de loges dans lesquelles ils étaient logés, et aux parois desquelles ils ne semblaient adhérer que par un tissu cellulaire lâche. Ainsi séparés, ils présentaient une forme irrégulièrement arrondie, et leur volume variait depuis celui d'un gros pois, jusqu'à celui d'un grain de chenevis. Incisés, ils présentaient un tissu rougeâtre, qui devenait d'un gris jaunâtre par le lavage, et qui offrait la plus grande analogie avec le

tissu ordinaire du foie. Le tissu intermédiaire à ces lobes, disposé en forme de lignes ou de plaques, semblait être de nature fibreuse ; il était creusé de nombreux vaisseaux. C'est lui qui formait les parois des cavités où étaient enchâtonnés les lobules (1). C'étaient ceux-ci qui, proéminant à l'extérieur, formaient les bosselures, et donnaient au foie l'aspect d'un rein de fœtus.

La vésicule du fiel était pleine d'une bile qui paraissait avoir ses qualités ordinaires. Les gros vaisseaux qui entrent dans le foie ou qui en partent étaient dans leur état habituel.

La rate n'offrait rien de remarquable.

L'estomac, fortement resserré, présentait sur la plus grande partie de sa surface interne une couleur rouge intense qui existait dans la muqueuse : celle-ci n'était d'ailleurs ni ramollie, ni sensiblement épaissie. Un amas de mucus verdâtre, épais, puriforme, semblable à celui qui recouvre souvent la muqueuse pharyngienne enflammée, la tapissait.

L'intestin grêle, dans son tiers supérieur, y compris le duodénum, ne présentait qu'une très-légère injection; mais dans le reste de son étendue jusqu'au-dessus de la valvule iléo-cœcale, la muqueuse était aussi rouge que dans l'estomac. Non loin du cœcum, elle présentait d'espace en espace des érosions oblongues plutôt que de véritables ulcérations, que recouvrait une matière blanchâtre, pultacée, membraniforme.

(1) On reconnaît dans cette description l'hypertrophie simultanée des deux substances du foie.

A la face inférieure de la valvule, la couleur changeait brusquement; d'un rouge vif dans l'intestin grêle, elle devenait d'un gris ardoisé foncé dans le cœcum et dans les diverses portions du colon. Cette teinte résidait dans la muqueuse, et semblait due sur-tout à l'injection d'une foule de petites veines. Au milieu de cette teinte brunâtre apparaissaient par intervalles de petites taches blanches, exactement arrondies, d'une à deux lignes au plus de diamètre, et circonscrites par un cercle d'un noir foncé : là où elles existaient, la muqueuse paraissait être détruite.

L'altération de texture du foie, dont cette observation fournit un exemple, est très-rare, portée à ce degré. Il semblerait d'ailleurs qu'elle consiste principalement dans une exagération des deux substances qui, par leur ensemble, constituent le parenchyme hépatique.

Ses symptômes furent très-obscurs : jamais on ne put constater ni douleur, ni tumeur dans la région du foie. Il est impossible de dire quand elle commença. Les premiers phénomènes morbides existèrent du côté des voies digestives (diarrhée), puis une ascite se manifesta. Pendant tout le temps que nous observâmes le malade, la membrane muqueuse gastro-intestinale et le péritoine parurent être les deux seuls organes souffrans. L'ouverture du cadavre démontra seule l'affection du foie; affection qui fut très-vraisemblablement la cause de l'ascite, par obstacle apporté au libre cours du sang de la veine porte. C'est encore là une espèce D'OBSTRUCTION du foie.

Un assez grand nombre de médicamens stimulans, employés chez cet individu, parurent n'avoir qu'un effet nuisible : les différens diurétiques qu'on mit en usage ne firent qu'irriter d'une manière fâcheuse la membrane muqueuse gastro-intestinale, sans augmenter la sécrétion urinaire.

Les frictions mercurielles, administrées de manière à produire la salivation, furent sans efficacité et sur la maladie du foie et sur l'ascite.

Nous ferons remarquer encore la grande quantité de ponctions qui furent pratiquées en un court espace de temps, et l'extrême rapidité avec laquelle la sérosité se reproduisait dans le péritoine, après qu'on l'avait évacuée. Plusieurs fois la sécrétion urinaire devint plus abondante, immédiatement après la ponction.

M. Roger, élève interne des hôpitaux, nous a remis une note sur un état du foie qu'il a rencontré à l'hôpital Saint-Louis, qui offre beaucoup de rapports avec celui que nous venons de décrire. Ce foie fut trouvé chez une fille âgée de quarante-six ans, qui succomba à une péritonite. Il n'avait pas augmenté de volume ; mais sa forme était changée. Il offrait celle d'un ovoïde, divisé en un grand nombre de lobules ; sa consistance était plus grande que dans l'état naturel ; sa couleur n'était point altérée. En incisant son tissu, on entendit crier l'instrument ; les endroits qui présentaient cette résistance étaient constitués par un tissu disposé en lignes sinueuses, qui avaient la densité et l'aspect perlé des aponévroses. Ce tissu semblait être la membrane de Glissor, épaissie sur les vaisseaux qu'elle enveloppe. La forme

lobulée qu'avait le foie à l'extérieur, était parfaitement représentée dans son intérieur. La membrane de Glisson épaissie décrivait des cercles correspondant au pourtour des lobules extérieurs. Le lobe de Spigel était ainsi divisé en six lobules très-distincts.

B. *Altérations de nutrition du foie avec diminution de son volume.*

XIXe. OBSERVATION.

Atrophie du foie. Apparence cellulo-fibreuse de son tissu. Ascite. Gastro-entérite chronique.

Un polisseur en acier, âgé de trente-six ans, entra à la Charité le 27 janvier 1820. A la suite de violens chagrins domestiques, il quitta Versailles qu'il habitait, et vint se loger à Paris dans une rue étroite et humide du quartier de la Cité. Jusqu'alors il avait joui d'une bonne santé; seulement il y a seize ans il avait eu une fluxion de poitrine, et il était sujet aux hémorrhoïdes depuis sa jeunesse. Peu de temps après son arrivée à Paris, il perdit l'appétit, l'introduction des alimens dans l'estomac était parfois douloureuse; ils étaient vomis de temps en temps, et par intervalle le dévoiement survenait; lorsqu'il cessait, il était remplacé par une forte constipation. Cet homme, qui jusqu'alors avait eu beaucoup d'embonpoint, maigrit rapidement. Dix-huit mois après que ces symptômes du côté des voies digestives eurent commencé à se manifester, il s'aperçut en même temps

que sa face et ses membres maigrissaient de plus en plus, son ventre au contraire augmentait de volume, sans qu'il y ressentît d'ailleurs aucune douleur.

Lorsque nous vîmes ce malade, l'abdomen était le siége d'un épanchement considérable, qui donnait lieu à une fluctation non douteuse. Les membres inférieurs étaient infiltrés (le malade nous assura que cet œdème des membres n'était survenu que long-temps après que l'abdomen avait commencé à se tuméfier). Pressé dans les divers points de son étendue, le ventre ne parut douloureux nulle part; la face était pâle et maigre; la langue était couverte d'un enduit jaunâtre, sans rougeur; des rapports acides avaient lieu fréquemment; l'introduction dans l'estomac de tout aliment solide ou de vin était suivi d'une douleur assez vive à l'épigastre; l'appétit était nul; le malade se plaignait sur-tout d'avoir pour le pain un insurmontable dégoût; il ne se nourrissait depuis long-temps que de lait, d'échaudés, et de quelques légumes. Depuis un mois la diarrhée avait été continuelle : huit à dix selles, formées par une matière liquide semblable à de l'eau colorée en jaune, avaient lieu en vingt-quatre heures; le pouls avait une légère fréquence sans que la peau fût chaude; les urines étaient rares, d'un rouge brunâtre, et chargées d'un abondant sédiment. Il n'y avait aucune trace d'ictère, et la coloration des évacuations alvines démontrait qu'il y avait flux de bile dans le duodénum.

L'existence d'une gastro-entérite chronique n'était pas douteuse; sans doute elle avait joué un grand rôle dans le dépérissement progressif du malade. Quant à la cause de l'hydropisie, elle échappait à l'investigation; mais il nous

parut probable qu'elle était liée à une affection du foie.

Pendant les deux mois suivans, nous vîmes cet individu dépérir de plus en plus; l'hydropisie n'augmenta ni ne diminua. Chaque fois qu'on essaya de la combattre par des médicamens auxquels une propriété diurétique est attribuée (*petit houx, chiendent, nitre, préparations de scille, digitale*), on fut obligé de les suspendre, parce qu'ils n'avaient d'autre effet que d'augmenter l'irritation gastro-intestinale. Des frictions avec la teinture de digitale n'eurent pas plus d'efficacité. On essaya le mercure en frictions sur l'abdomen, et l'on n'obtint pas plus de résultat. Enfin, la langue rougit et se sécha; la diarrhée, qui n'avait jamais cessé, devint plus abondante: un délire vague survint; le malade se prostra de plus en plus, et succomba.

Ouverture du cadavre.

Face et membres thorachiques très-maigres; infiltration des membres abdominaux, du scrotum, du pénis et des parois abdominales; sérosité limpide, un peu verdâtre, accumulée en grande quantité dans le péritoine; anses intestinales flottant au milieu de cette sérosité, et comme lavées par elle. Pas de traces d'inflammation actuelle ou passée de la membrane séreuse.

Le foie est remarquable par son très-petit volume. Le lobe gauche ne consiste qu'en une languette mince, surajoutée au lobe droit; celui-ci est lui-même beaucoup moins considérable que d'ordinaire. A l'extérieur, il a une couleur d'un vert grisâtre. Il présente à l'incision une résistance inaccoutumée; en quelques endroits, il

crie véritablement sous le scalpel. On ne trouve presque plus de trace des deux substances ordinaires du foie, mais seulement un tissu blanchâtre, d'une grande densité, d'apparence cellulo-fibreuse, et qui semble très-peu vasculaire. Dans les conduits hépatique et cholédoque, ainsi que dans la vésicule, on trouve une certaine quantité de bile jaune, peu épaisse. Les parois de la vésicule sont infiltrées.

L'estomac présente dans ses deux portions des altérations différentes. Vers le grand cul-de-sac (portion splénique), la membrane muqueuse est vivement injectée (aspect pointillé), sans être d'ailleurs notablement ni ramollie, ni épaissie. Dans la portion pylorique, la membrane muqueuse a une teinte brunâtre; elle est rugueuse, inégale, considérablement épaissie, offre de la résistance à la déchirure; au-dessous d'elle, près du pylore, on trouve le tissu lamineux plus dense, plus épais que de coutume. La surface interne du duodénum offre une teinte brunâtre pareille à celle de l'estomac. Dans le cinquième inférieur de l'iléum, ainsi que dans le cœcum et le colon ascendant, existent de nombreuses ulcérations, dont l'ancienneté est prouvée par l'épaississement et la couleur brunâtre du tissu cellulaire qui en constitue le fond. Entre elles, la membrane muqueuse est assez vivement injectée. Cette injection existe, sans ulcération, dans le colon transverse, et jusque dans le rectum. La rate était petite et dense. Le cœur était vide de sang, flasque et décoloré. Une assez notable quantité de sérosité existait dans les ventricules cérébraux et à la base du crâne.

Voilà encore une grave altération du foie, dont la formation n'est annoncée par aucun symptôme caractéristique. Quel fut son point de départ? précéda-t-elle ou suivit-elle l'inflammation gastro-intestinale? les chagrins éprouvés par le malade eurent-ils quelque influence sur son développement? cette atrophie du foie, ce changement de son parenchyme ordinaire en un tissu comme cellulo-fibreux, ces altérations de nutrition reconnaissent-elles pour cause un travail phlegmasique? ne sont-elles pas plutôt le résultat d'un travail tout opposé; et n'y a-t-il pas quelque analogie à établir entre ce foie qui diminue de volume, et dont le parenchyme ordinaire tend à se métamorphoser en une simple trame celluleuse et fibreuse, et ces organes qui, lorsqu'ils s'atrophient, ne laissent plus à leur place que du tissu cellulaire ou des cordons fibreux? (Thymus, artères et veines, etc.)

Ainsi atrophié, endurci, altéré dans sa texture, ce foie ne livrait plus vraisemblablement un libre passage au sang de la veine porte : de là, la production de l'ascite, et plus tard celle de l'œdème des membres abdominaux.

Cependant, tout altéré qu'il était, et privé d'une partie de ses vaisseaux qui paraissaient s'être oblitérés, ce foie sécrétait encore de la bile, et aucun ictère n'eut jamais lieu. Dans l'observation suivante, où nous trouverons une altération du foie absolument semblable, nous constaterons au contraire l'existence d'un ictère. Ainsi, plus nous avançons et plus nous voyons se multiplier les preuves de cette assertion, savoir, que la pro-

duction de l'ictère dépend d'autres conditions que de la nature même de l'altération du foie.

La rougeur et la sécheresse de la langue, survenues dans les derniers jours, l'augmentation du flux intestinal, la prostration qui accompagna ces symptômes, dépendirent sans doute d'une exaspération de l'ancienne phlegmasie des voies digestives; la rougeur, sans ramollissement, de la portion splénique de l'estomac, était vraisemblablement la lésion organique qui correspondait à cette exaspération. Il est vraisemblable que dans beaucoup de cas l'estomac peut se congestionner ainsi sans qu'il en résulte des symptômes bien graves; mais s'établissant chez un individu déjà profondément affaibli, cette congestion fut promptement mortelle. Tant il est vrai qu'en principe général ce n'est point de l'intensité des lésions que dépend la gravité des symptômes, mais bien de la disposition où ces lésions trouvent les individus chez lesquels elles surviennent.

XXe. OBSERVATION.

Atrophie du foie, avec apparence cellulo-fibreuse de son tissu. Hydropisie. Ictère. État sain du tube digestif. — Érysipèle gangréneux d'un membre.

Un maquignon, âgé de cinquante-deux ans, avait une ascite et une infiltration considérable des membres inférieurs, lorsqu'il entra à la Charité; de plus, les conjonctives et toute la surface cutanée présentaient une cou-

leur jaune verdâtre. Il nous dit que depuis plusieurs mois il était hydropique et jaune. Il y avait déjà quelque temps qu'il perdait ses forces et son embonpoint, sans que son appétit eût été d'ailleurs jamais diminué, lorsqu'il s'aperçut que son ventre augmentait de volume, et à-peu-près à la même époque il commença à devenir jaune. Il nous assura n'avoir jamais éprouvé ni douleur, ni gêne à la région du foie : l'abdomen palpé n'était douloureux nulle part, on n'y reconnaissait aucune tumeur; la langue avait son aspect naturel; l'appétit était conservé, l'introduction des alimens dans l'estomac ne donnait lieu à aucun malaise local ou général; les selles étaient rares, mais colorées, comme chez un individu bien portant; le pouls était sans fréquence. Le malade était plein de gaîté et d'espérance.

Peu de jours après son entrée, la ponction fut pratiquée : deux autres furent faites dans les trois semaines suivantes; mais chaque fois le liquide péritonéal se reproduisit avec une étonnante rapidité. *Les frictions avec la teinture de digitale et le vin scillitique, la tisane de chiendent nitrée*, n'augmentèrent pas la sécrétion urinaire. Cependant le malade s'affaiblissait, et son appétit avait diminué, lorsqu'à la suite de scarifications pratiquées sur les deux membres abdominaux considérablement œdématiés, une rougeur livide s'empara de la peau de la jambe droite; le troisième jour de l'apparition de cette rougeur, la peau où elle s'était manifestée était déjà frappée de gangrène; en même temps prostration rapide. Mort six jours après l'invasion de l'érysipèle.

Ouverture du cadavre.

L'état du foie et de ses dépendances était tellement semblable à celui décrit dans la dix-neuvième observation, que, pour éviter des répétitions, nous renvoyons à cette description. La rate était de volume et de consistance ordinaires.

Le tube digestif, examiné avec le plus grand soin, ne présenta aucune lésion appréciable.

On trouva dans le péritoine une très-grande quantité de sérosité limpide, sans trace de péritonite.

Rien de remarquable dans les autres organes.

Cette observation, dans laquelle nous trouvons une altération du foie exactement semblable à celle décrite dans la dix-neuvième observation, qui nous offre, comme celle-ci, absence complète de douleur du côté du foie et production d'hydropisie, en diffère, 1°. par l'existence de l'ictère, qui survint, bien que pendant la vie la bile parût couler librement dans le duodénum, comme le démontrait la nature des selles; 2°. cette observation diffère encore de la dix-neuvième par l'absence de tout symptôme de gastro-entérite actuelle ou passée, et par l'état très-sain dans lequel fut trouvé, après la mort, le tube digestif.

L'affaiblissement graduel du malade parut être le double résultat et de l'affection du foie, et de la déperdition de sérosité qu'éprouva le malade, l'ascite s'étant très-rapidement reproduite après chacune des trois ponc-

tions qui furent pratiquées successivement dans un assez court espace de temps. Ces ponctions eurent donc réellement un effet nuisible; car sans elles, moins de sérosité serait sortie du sang. Nous voyons encore ici les diurétiques être sans efficacité. On comprend qu'ils pourraient avoir plus d'influence s'il s'agissait de remplacer une sécrétion active par une autre. Mais ici il faudrait pouvoir enlever l'obstacle mécanique qui, s'opposant à ce que le sang veineux traversât librement le foie, forçait la partie la plus ténue de ce sang à transsuder à travers les capillaires veineux.

La mort fut évidemment le résultat de l'érysipèle gangréneux qui s'empara de la peau de l'une des jambes à la suite de scarifications. Certes, la terminaison de cet érysipèle par gangrène ne sera point ici attribuée à un excès d'inflammation.

XXIe. OBSERVATION.

Etat granuleux du foie, avec augmentation de sa densité et diminution de son volume. Hydropisie. Absence d'ictère et de douleur. Inflammation gastro-intestinale.

Un homme de soixante-sept ans, ancien horloger, ayant fait toute sa vie abus de liqueurs alcoholiques, vit, en 1814, sa maison livrée au pillage, et sa fortune détruite. Réduit, les années suivantes, à un état voisin de la mendicité, il eut encore le chagrin de perdre plusieurs de ses enfans; cependant sa santé se conserva bonne jusque vers le milieu du mois de mai 1821. Il

s'aperçut alors que le pourtour des malléoles était œdématié. Cet œdème augmenta jusqu'au mois de juin, époque à laquelle le malade se sentant très-affaibli, ne quitta plus la chambre. L'hydropisie s'étendit peu à-peu aux cuisses et à l'abdomen; la respiration se conserva toujours libre; il n'y eut jamais aucune douleur abdominale. Vers la fin d'octobre, la distension du ventre était énorme; la ponction fut alors pratiquée.

Entré à la Charité le 19 décembre 1821, cet individu offrit l'état suivant :

Amaigrissement de la face et des membres; fluctuation évidente dans l'abdomen, qui est fortement tuméfié, et d'ailleurs indolent; enflure considérable des membres abdominaux; la peau de la jambe droite, d'un rouge livide, présente de nombreuses gerçures, à travers lesquelles une assez grande quantité de sérosité s'écoule spontanément. La respiration, libre jusqu'alors, est devenue récemment gênée (résultat probable du refoulement du diaphragme par la sérosité péritonéale).

Toux légère; la percussion et l'auscultation ne font reconnaître, dans les organes thorachiques, d'autres lésions appréciables que du râle bronchique humide en différens points, sur-tout à gauche en arrière.

Pouls très-petit, fréquent, et présentant une grande irrégularité sous le rapport de la force et du retour des battemens; langue humide et vermeille; soif médiocre; assez d'appétit; selles ordinaires; urines rares, mais limpides. (*Tisane de chiendent nitrée; six pilules de calomélas et de savon, composées chacune d'un grain de calomélas et de trois grains de savon.*)

Le 22, la ponction fut pratiquée. Un seau de sérosité

limpide s'écoula. Malgré l'affaissement des parois abdominales, on ne put reconnaître aucune tumeur, soit dans l'hypocondre droit, soit ailleurs. *Quatre onces de vin scillitique composé et deux tasses de vin* furent ajoutées à la prescription des jours précédens.

Du 22 au 25, le malade dit se trouver très-bien; mais dans la matinée de ce dernier jour, un notable changement était survenu chez lui, sous le rapport de l'état des voies digestives; un dégoût complet pour les alimens avait succédé à l'appétit, jusqu'alors conservé; la langue était sèche et brune; plusieurs selles liquides avaient eu lieu; la fréquence du pouls était singulièrement augmentée (cent trente-trois battemens par minute). Les mêmes médicamens furent continués.

Le 26, altération des traits de la face; prostration considérable; augmentation de la sécheresse et de la couleur brune de la langue; épreintes très-pénibles; selles glaireuses et sanguinolentes; pouls à peine sensible, d'une remarquable irrégularité; urine rouge et trouble. Réapparition de l'ascite. (*Lavement de guimauve et de pavot; dix sangsues à l'anus; tisane d'orge gommée pour boisson.*)

Point de changement notable du 26 au 30. Ce jour-là le ventre présentait un volume aussi considérable qu'avant la ponction : une seconde fut pratiquée. Le malade se sentit momentanément soulagé; mais, le lendemain, la prostration parut plus grande que jamais. La face était remarquablement amaigrie; le malade présageait sa fin prochaine. De continuels vomissemens eurent lieu pendant la journée; une douleur brûlante était ressentie au fondement. Depuis trois jours il n'y avait qu'une selle

en vingt-quatre heures. Les jours suivans, le dévoiement reparut; le pouls devint de plus en plus faible, les vomissemens persistèrent, et le malade s'éteignit sans avoir présenté le moindre trouble dans ses facultés intellectuelles.

Ouverture du cadavre.

Marasme de la face et des membres supérieurs; infiltration considérable des cuisses et des jambes; ascite.

Foie d'une remarquable petitesse, n'occupant qu'une faible partie de l'hypocondre droit, d'une couleur brunâtre. Vu à l'extérieur, il paraissait comme contracté, ridé, resserré sur lui-même. A l'incision, il offrait un tissu très-dense. Au lieu de présenter sa substance rouge ordinaire, séparée en aréoles par de nombreuses lignes ou circonvolutions blanches, il semblait uniquement composé d'un nombre infini de granulations, d'un vert brunâtre, du volume d'un grain de millet, pressées les unes contre les autres; peu de sang s'en écoulait par l'incision. Une très-petite quantité de bile décolorée, ne semblant être composée que d'eau, d'albumine, et d'un peu de matière colorante jaune, était contenue dans la vésicule. Rien de remarquable dans les canaux hépatique, cystique et cholédoque.

La surface interne de l'estomac, que distendaient des liquides, présentait une rougeur à-peu-près uniforme depuis le cardia jusqu'aux environs du pylore : cette rougeur résidait dans la membrane muqueuse, qui, un peu épaissie, avait d'ailleurs conservé sa consistance ordinaire. L'intestin grêle contrastait, par sa blancheur,

avec la rougeur de l'estomac; seulement, dans l'étendue d'un pied au-dessus du cœcum, apparaissaient à sa face interne de petits corps rougeâtres, arrondis, paraissant être des cryptes muqueux enflammés. Couleur noirâtre, et épaississement manifeste de la membrane muqueuse du cœcum et du colon ascendant. Colon transverse blanc; rougeur lie-de-vin de la face interne du reste du gros intestin, jusqu'à son extrémité anale. Cette rougeur résidait entièrement dans la muqueuse, dont l'épaisseur était au moins triple de celle qui lui est naturelle; sa consistance était aussi notablement augmentée; elle était recouverte et comme enduite par une matière d'un gris rougeâtre, demi-solide, comme pulpeuse, assez semblable à de la lavure de chair.

Thorax. Une grande quantité de sang noir liquide remplissait les quatre cavités du cœur, *qui était d'ailleurs sain;* il n'y avait non plus aucune altération appréciable dans les gros vaisseaux qui partent de cet organe ou qui s'y rendent. Rougeur générale des bronches, une sérosité spumeuse, incolore, s'écoulait du parenchyme pulmonaire par l'incision.

Crâne. Infiltration séreuse considérable du tissu cellulaire sous-arachnoïdien de la convexité des hémisphères. La substance cérébrale était remarquable par sa grande mollesse (l'ouverture du cadavre avait été faite cependant dix-sept heures seulement après la mort). On eût dit que cette substance était aussi comme infiltrée de liquide.

Du milieu de la face interne du corps strié du côté droit, s'élevait un petit corps blanchâtre, friable, du

volume d'un pois ordinaire, enfoncé d'une à deux lignes dans la substance grise du corps strié, qui était parfaitement saine autour de lui.

Cette observation fournit un exemple remarquable de l'altération particulière du foie, que l'on peut désigner sous le nom d'état granuleux de cet organe, état qui avait déjà été signalé par Morgagni chez plusieurs hydropiques, et qui ne nous paraît pas avoir assez fixé l'attention des observateurs modernes. Ici cet état granuleux avait acquis, si l'on peut ainsi dire, son maximum de développement. Tout le parenchyme hépatique ne consistait véritablement plus qu'en granulations agglomérées et groupées les unes auprès des autres. Toutefois il n'y en avait aucune qui fût visible à l'extérieur de l'organe. Celui-ci était en même temps diminué de volume, et semblait atrophié; mais, comme nous avons essayé de le développer ailleurs (article premier), cette atrophie ne portait véritablement que sur un des élémens anatomiques du foie, tandis qu'un ou plusieurs autres de ses élémens semblaient s'être hypertrophiés, d'où résultait l'apparition de ces innombrables granulations.

Que si maintenant nous portons notre attention sur les causes qui purent exercer quelque influence sur cette remarquable altération du foie, nous trouverons l'abus des liqueurs alcoholiques, et de profonds chagrins, survenus à une époque où le système nerveux dévié par les passions de son état normal, tend sur-tout à modifier dans leur organisation, dans leurs fonctions, dans leurs propriétés vitales, l'appareil digestif et ses annexes. Rien ne nous prouve

d'ailleurs, que dans ce cas l'affection du foie ait été précédée d'une affection aiguë ou chronique du tube digestif. L'invasion de la maladie du foie fut très-obscure : aucune douleur, aucune tuméfaction de l'hypocondre, aucune trace d'ictère ne l'annonça; seulement les forces diminuèrent, l'embonpoint se perdit, et après que ces phénomènes eurent seuls dénoté, pendant un certain temps, qu'un organe important de l'économie était affecté, des traces d'hydropisie se manifestèrent. Mais celle-ci affecta une marche qui n'est pas celle qu'on rencontre ordinairement dans les maladies du foie. Commençant par la partie inférieure des membres abdominaux, s'étendant progressivement, et de bas en haut, aux jambes, puis aux cuisses; ne gagnant le péritoine que consécutivement, n'eût-on pas dit qu'elle dépendait d'une affection organique du cœur? (Voyez tome III.) Un nouveau phénomène contribuait encore, si je puis ainsi dire, à donner le change sur le véritable siége de la maladie : c'était la grande irrégularité du pouls, et cependant le cœur était exempt de toute altération organique; la cause de l'hydropisie résidait dans le foie. Ainsi, en médecine, ne cessons pas de répéter que les règles les plus générales ont presque toujours leurs exceptions.

A l'époque où le malade entra à la Charité, les fonctions digestives ne paraissaient pas encore avoir subi de notables altérations; plus tard on vit apparaître des symptômes d'irritation gastro-intestinale; comme dans la plupart des cas où cette dernière survient dans une période avancée des maladies de long cours, elle donna rapidement lieu à cet ensemble de symptômes qui constituent une des variétés de la fièvre dite adynamique.

Il y eut ici des symptômes dysentériques bien prononcés, et l'ouverture du cadavre révéla l'existence d'une altération inflammatoire très-grave de la fin du colon et du rectum.

Nous remarquerons en passant, bien que cette circonstance soit étrangère à notre sujet, ce petit tubercule qui était implanté dans le corps strié, et dont aucun signe n'avait révélé l'existence pendant la vie.

§. III. Observations relatives aux productions accidentelles nées dans le foie.

Nous désignons sous ce nom toute matière solide ou liquide formée accidentellement au milieu du parenchyme du foie, telle que de la matière grasse, du pus, du tubercule, de la substance cancéreuse, des kystes séreux, des hydatides.

Parmi ces divers produits, les uns n'apparaissent le plus ordinairement dans le foie qu'à la suite d'un travail évident de phlegmasie; les autres ne sont pas dans tous les cas aussi manifestement précédés par celui-ci; dans d'autres enfin, rien ne prouve qu'il ait jamais existé.

Nous allons rapporter successivement un certain nombre d'observations propres à faire connaître les symptômes plus ou moins caractéristiques auxquels donnent lieu plusieurs de ces productions.

Nous parlerons d'abord des abcès du foie, sur lesquels M. Louis vient aussi de publier récemment plusieurs observations pleines d'intérêt, et dont les principaux ré-

sultats sont d'accord avec ceux auxquels nous conduiront les observations que nous allons citer. Les onze cas qui vont être rapportés, réunis aux cinq relatés par M. Louis, et à un autre que nous avons déjà rapporté page 75 de ce volume, pourront servir à tracer une histoire à-peu-près complète des abcès du foie, affection assez rare pour qu'elle n'ait jamais été observée par beaucoup de jeunes médecins qui ont suivi pendant plusieurs années les cliniques des hôpitaux.

XXIIe. OBSERVATION.

Ictère fébrile. Tuméfaction douloureuse de l'hypocondre droit. — Foyers purulens disséminés dans le foie, avec rougeur et ramollissement de son tissu autour d'eux. — État sain de tous les autres organes.

Une cardeuse de matelas, âgée de vingt-neuf ans, ressentit, sept jours avant son entrée à l'hôpital, un malaise général, de la courbature, puis un frisson, qui dura deux heures environ, et fut suivi d'une forte chaleur qui ne cessa plus. Pendant les deux premiers jours aucun autre symptôme caractéristique de la souffrance particulière d'un organe ne se joignit à cet état général, ou qui semblait tel. Le troisième jour, la malade éprouva de la douleur dans la partie inférieure droite du thorax. Le quatrième et le cinquième jours, cette douleur persiste, et s'étend dans l'hypocondre droit. Le sixième, la malade commence à devenir jaune; le septième, elle nous présente l'état suivant.

Teinte jaune des conjonctives et de la face, moins

marquée sur la peau du reste du corps ; douleurs vagues dans les membres ; douleur fixe au niveau des dernières côtes droites et au-dessous de ces mêmes côtes, hypocondre droit tendu, douloureux à la pression. On croit y reconnaître une tumeur, qu'on circonscrit mal, dans l'étendue de deux à trois pouces au-dessous du bord des côtes ; la langue est blanchâtre, sans rougeur, la soif nulle, ainsi que l'appétit, l'épigastre souple, indolent ; les selles sont rares, formées par des matières bien liées, jaunâtres ; les urines sont peu abondantes, orangées ; le pouls est fréquent et dur, la peau brûlante et sèche. La malade change difficilement de position ; ses mouvemens sont pénibles, son intelligence est engourdie. Elle se plaint d'être très-faible.

La tuméfaction douloureuse de l'hypocondre droit, l'ictère, la fièvre concomitante, nous parurent annoncer l'existence d'une hépatite aiguë ; rien ne prouvait qu'il y eût en même temps affection des voies digestives. (*Vingt-quatre sangsues à l'anus, tisane d'orge miellée, diète.*)

Le huitième et le neuvième jours, l'air de stupeur, la prostration, déjà fort remarquables le jour de l'entrée de la malade, avaient notablement augmenté. Les yeux étaient ternes, sans expression ; la bouche restait entr'ouverte ; les réponses étaient lentes, pénibles, souvent sans justesse ; la malade tirait la langue, et l'oubliait entre les lèvres. Toute la surface cutanée était très-jaune ; le pouls, toujours fréquent, conservait de la dureté ; la douleur et la tuméfaction de l'hypocondre persistaient ; aucun nouveau symptôme n'existait du côté des voies digestives. (*Vésicatoires aux jambes.*)

Le dixième jour, même état.

Le onzième et le douzième jours, on observe tous les symptômes d'une fièvre dite ataxique. La malade reste assoupie, et lorsqu'on cherche à la tirer de son état comateux, elle prononce en balbutiant quelques mots sans suite. Les deux pupilles sont très-dilatées, et immobiles : il n'est pas sûr que la faculté de voir soit conservée. Lorsqu'on pince la peau des membres, la malade les retire assez brusquement. La peau est toujours chaude et sèche, très-jaune, le pouls très-fréquent, irrégulier sous le rapport de la force. La langue, aperçue au fond de la bouche, paraît sèche sans être rouge (cette sécheresse peut dépendre de ce que la bouche reste continuellement entr'ouverte). (*Quinze sangsues derrière chaque oreille; deux nouveaux vésicatoires aux cuisses, tisane d'orge.*)

Treizième jour, mêmes symptômes, et de plus, ballonnement considérable de l'abdomen; constipation; écoulement involontaire de l'urine. (*Lavement avec addition d'un demi-gros de sulfate de quinine.*)

Quatorzième jour, coma de plus en plus considérable; commencement de râle trachial; pouls petit, très-irrégulier, très-fréquent. — Mort dans la nuit du quatorzième au quinzième jour.

Ouverture du cadavre.

Teinte jaune très-intense de toute la surface cutanée; embonpoint assez considérable; formes bien conservées. En palpant l'hypocondre droit, on circonscrit le bord tranchant du foie à deux travers de doigt au-dessous

du rebord des côtes. L'abdomen est considérablement ballonné.

Les parois abdominales ayant été enlevées, on trouva que le foie dépassait de quelques pouces le rebord des côtes; il ne s'étendait pas dans l'hypocondre gauche. A l'extérieur il était d'un rouge vif, et sur trois points de sa surface convexe, on apercevait de petites taches d'un blanc jaunâtre. En incisant sur chacune de ces taches, on pénétra dans un petit foyer purulent qui aurait pu contenir une noisette. Dans l'intérieur même du foie, étaient disséminées sept à huit autres collections purulentes, dont les plus grandes auraient pu admettre une noisette, comme les trois précédentes, et dont les plus petites ne semblaient en quelque sorte constituées que par une gouttelette de pus. Les parois des cavités où était logé le pus n'étaient tapissées que par une couche membraniforme mince, non organisée, qui ne semblait en être que la partie la plus concrète. Partout le parenchyme hépatique était d'un rouge vif, et il était manifestement ramolli. Beaucoup de sang s'en écoulait par l'incision. — Il n'y avait rien de notable, soit dans la vésicule, soit dans les canaux cystique, hépatique, et cholédoque. L'orifice duodénal de ce dernier était dans son état naturel.

La rate était de volume ordinaire, et molle.

Le gros intestin et un grand nombre de circonvolutions de l'intestin grêle étaient distendus par beaucoup de gaz. Examiné intérieurement depuis le cardia jusqu'à l'anus, le tube digestif ne présenta aucune lésion appréciable : partout la membrane muqueuse était blanche, d'épaisseur et de consistance ordinaires, et les vais-

seaux peu nombreux qu'offrait la surface interne de l'intestin rampaient dans le tissu cellulaire subjacent de la muqueuse.

Les autres organes abdominaux n'offrirent rien de notable.

Dans le thorax, on trouva le cœur rempli de caillots fibrineux très-consistans, en grande partie dépouillés de matière colorante, les poumons engoués, sains, d'ailleurs, ainsi que la trachée-artère et le larynx. On trouva quelques concrétions pierreuses dans les glandes bronchiques, circonstance assez rare chez un individu non encore âgé de trente ans.

Dans le crâne, il y avait une injection assez vive du tissu cellulaire sous-arachnoïdien; la substance corticale était rosée; peu de points rouges parsemaient la blanche. Il y avait à peine une cuillerée à bouche de sérosité limpide dans chaque ventricule latéral. Toutes les parties de l'encéphale furent isolément examinées; on n'y trouva aucune lésion, non plus que dans la moelle épinière et ses enveloppes.

Ce cas d'abcès du foie est le seul que nous ayons eu occasion d'observer sans complication de lésion d'autres organes. L'hépatite dura quinze jours au plus, elle eut par conséquent une marche aiguë; le pus n'était pas rassemblé dans le foie en un seul et vaste foyer : mais on trouvait dans cet organe plusieurs petits abcès, les uns à sa superficie, les autres dans sa profondeur. M. Louis a vu une pareille disposition; mais dans les cas qu'il a observés, il y avait autour du pus une fausse membrane, bien plus développée que celle que nous

trouvâmes ici. Dans ce cas, comme dans ceux rapportés par M. Louis, le parenchyme du foie était rouge et ramolli, non-seulement autour de chaque abcès, mais dans toute l'étendue de l'organe. Le pus n'avait pas d'ailleurs cette couleur lie-de-vin que l'on a dit appartenir au pus du foie. Il était d'un blanc verdâtre et crêmeux, comme le pus de bonne nature fourni par le tissu cellulaire enflammé.

Au début de la maladie, il n'y eut d'abord que cet état général qui existe dans le principe de la plupart des affections aiguës; puis les symptômes de l'hépatite se dessinèrent; quatre phénomènes principaux en annonçaient l'existence : la douleur dans le côté droit du thorax, la tuméfaction de l'hypocondre, l'ictère et la fièvre; isolé des autres, aucun de ces signes, l'ictère lui-même, n'aurait été que de peu de valeur; mais, de leur réunion naissait pour le diagnostic une assez grande certitude. La nature des selles, l'examen du cadavre, concourent d'ailleurs à démontrer que la jaunisse n'était point ici dépendante d'un obstacle au cours de la bile, et que celle-ci arrivait librement dans le duodénum. La douleur précéda l'apparition de l'ictère.

Ces symptômes seuls n'auraient pas causé la mort dans un aussi court espace de temps. Mais l'affection du foie réagit sur le cerveau, et l'irritation toute sympathique de celui-ci produisit les accidens les plus graves; on observa alors cet ensemble de symptômes qui caratérisèrent la fièvre dite ataxique : la mort eut lieu par le cerveau.

L'ouverture du cadavre montra un état parfaitement sain du tube digestif. Ainsi, dans ce cas, la fièvre dite

ataxique eut uniquement son point de départ dans le foie, et de plus l'affection de celui-ci fut indépendante de toute maladie des voies digestives. On pourrait dire, à la vérité, qu'au début il y eut gastro-entérite, que de celle-ci dépendit l'état général des premiers jours, et qu'en se portant sur le foie, l'inflammation abandonna l'intestin; mais en définitive, ce ne serait là qu'une hypothèse.

Nous ferons remarquer, en terminant ces réflexions, que le météorisme considérable qui eut lieu chez cet individu pendant les derniers jours de son existence, fut ici indépendant d'un état inflammatoire des portions d'intestin où il avait son siége.

XXIIIe. OBSERVATION.

Pleuro-pneumonie aiguë. Suppuration du foie; ictère. Absence d'inflammation gastro-intestinale (1).

Un porteur d'eau, âgé de cinquante-huit ans, était parvenu au huitième jour d'une pleuro-pneumonie bien caractérisée, lorsqu'il entra à la Charité : frisson au début, puis fièvre continuelle; douleur dans toute la partie latérale inférieure droite du thorax; grande dyspnée; son mat dans toute l'étendue des parois thora-

(1) Nous engageons le lecteur à rapprocher cette observation d'une autre rapportée page 75, où des symptômes d'une fièvre dite *essentielle* coïncidèrent avec une affection du foie, sans qu'il y eût en même temps gastro-entérite.

chiques correspondant à-peu-près au lobe inférieur du poumon droit; crachats rouillés, visqueux, adhérans au vase. De plus, depuis quatre jours, teinte jaune des conjonctives et de toute la peau. Ce malade avait déjà été saigné deux fois lorsque nous le vîmes; il le fut encore le lendemain de son entrée, et trente sangsues furent appliquées sur le côté malade.

Cependant les symptômes de pneumonie ne s'amendèrent pas; bientôt on s'aperçut que le lobe supérieur du poumon droit s'enflammait à son tour; le son devint mat au-dessous de la clavicule, et du râle crépitant, puis la respiration bronchique et la bronchophonie s'y firent entendre. Les crachats perdirent leur viscosité, et devinrent semblables à de l'eau colorée en un rouge brunâtre, semblable à du jus de pruneaux; la dyspnée devint de plus en plus grande; l'ictère était très-prononcé; d'ailleurs la langue présenta constamment un aspect naturel; il n'y eut ni vomissemens, ni nausées. Palpé dans tous ses points, l'abdomen était partout souple et indolent : les selles étaient ordinaires.

Le malade succomba aux progrès toujours croissans de la dyspnée du seizième au dix-septième jour; il fut encore saigné deux fois, et plusieurs vésicatoires furent successivement placés soit sur le thorax, soit sur les membres inférieurs.

Ouverture du cadavre.

La totalité du poumon droit était imperméable à l'air; les lobes inférieur et moyen étaient infiltrés de pus (hépatisation grise); le lobe supérieur était en hépati-

sation rouge (1). De fausses membranes molles, de formation récente, unissaient inférieurement les plèvres costale et pulmonaire du côté droit. Dans le poumon gauche, il y avait plusieurs inflammations lobulaires vers le centre de l'organe.

On commença la dissection du foie par celle des voies d'excrétion de la bile; les canaux hépatique, cystique et cholédoque, ainsi que la vésicule du fiel, furent trouvés exempts de toute lésion appréciable. Le foie avait son volume ordinaire extérieurement, sa couleur n'avait rien d'insolite; mais vers le centre du lobe droit existaient deux cavités, dont l'une aurait admis une grosse noix, et l'autre une noisette, que remplissait un pus d'un jaune de bile inodore, assez épais; une fausse membrane, d'apparence muqueuse, tapissait les parois de ces cavités; le parenchyme, situé autour de l'un et l'autre de ces abcès, était plus rouge que le parenchyme du reste du foie, et il avait une friabilité bien plus grande.

La rate était assez petite et de consistance ordinaire. La surface interne de l'estomac était blanche, excepté vers le grand cul-de-sac, où des veines rampaient dans le tissu cellulaire sous-muqueux; sa membrane veloutée avait partout l'épaisseur et la consistance de son état physiologique. La surface interne du duodénum était également blanche, et dans le reste du tube digestif, on ne voyait autre chose qu'une injection vasculaire sous-muqueuse assez prononcée en certains endroits.

Une certaine quantité de pus infiltrait le tissu cellu-

(1) *Voyez* le tome II de la *Clinique*, pour une description plus étendue de ces états.

laire interposé entre la colonne vertébrale et la paroi postérieure du pharynx.

Dans cette observation, l'hépatite n'est plus simple comme chez le sujet de la vingt-deuxième observation ; son existence coïncide avec celle d'une pleuro-pneumonie : de là résulte plus d'obscurité dans son diagnostic. En effet, l'inflammation du poumon existait à droite, et la douleur produite par la phlegmasie du foie se confondait naturellement avec celle qui dépendait de la pleuro-pneumonie. Le foie n'avait pas d'ailleurs augmenté de volume, et l'hypocondre droit n'était ni tendu, ni tuméfié, ni douloureux. Il ne restait donc plus que l'ictère ; mais plusieurs observations précédemment citées nous ont appris que cet ictère peut exister chez des individus dont le foie est trouvé, après la mort, dans les conditions de son état normal. Il est d'ailleurs impossible d'assigner l'époque à laquelle commença l'hépatite; car elle pouvait exister avant qu'il n'y eût ictère. Ici, pas plus que dans la vingt-deuxième observation, nous ne trouvons de trace de gastrite, de duodénite ou d'entérite. Si l'on veut chercher une cause à l'hépatite, on peut supposer que l'irritation du poumon se propagea au foie par contiguité de tissu. Déjà, dans le tome II de cet ouvrage, nous avons cité un cas de pleurésie diaphragmatique qui se compliqua également d'ictère. Mais, en tout cas, il faudrait admettre une disposition spéciale de l'individu ; car combien de fois n'observe-t-on pas toutes les variétés de pneumonies et de pleurésies, sans qu'il survienne une hépatite !

L'inflammation du foie était ici plus circonscrite que dans la vingt-deuxième observation ; elle était d'ailleurs annoncée par les mêmes caractères anatomiques : rougeur du tissu du foie, son ramollissement, et la présence du pus. Une fausse membrane, plus organisée que celle trouvée chez le sujet de la vingt-deuxième observation, tapissait les parois de chaque abcès.

XXIVe. OBSERVATION.

Abcès du foie avec rougeur et ramollissement de son tissu. Gastro-entérite et péritonite aiguës. — Ictère. — Tuméfaction douloureuse de l'hypocondre droit.

Un bonnetier, âgé de quarante ans environ, nous raconta ainsi le début et la marche de sa maladie. Neuf jours avant d'entrer à la Charité, il avait eu, sans cause connue, assure-t-il, une forte indigestion, puis il s'était aperçu qu'il jaunissait : dès-lors grand malaise, fièvre continuelle, soif vive, douleur dans l'hypocondre droit, se faisant aussi sentir dans la partie latérale inférieure droite du thorax; diarrhée. Lorsqu'il fut soumis à notre observation, il nous présenta l'état suivant :

Couleur jaune très-prononcée des conjonctives et de toute la peau; accablement physique et moral; tension douloureuse de l'hypocondre droit; on y sent manifestement une tumeur dans l'étendue de quelques pouces au-dessous du rebord cartilagineux des côtes. La langue est d'un rouge vif à sa pointe et sur ses bords, couverte

à son centre d'un enduit blanchâtre pointillé de rouge ; la soif est vive, l'appétit nul; il faut presser fortement sur l'épigastre pour y déterminer quelque douleur; le reste du ventre, excepté l'hypocondre droit, est souple et indolent; les selles sont fréquentes, semblables à de l'eau colorée en jaune, et précédées de coliques : le pouls est fréquent, développé ; la peau brûlante et sèche; le malade se plaint d'y ressentir une démangeaison très-incommode. L'urine est assez abondante, et d'une couleur rouge orangé.

Ce malade fut regardé comme atteint d'une inflammation gastro-intestinale étendue au foie. (*Vingt sangsues à l'anus ; fomentations émollientes sur l'hypocondre droit ; tisane d'orge gommée ; diète.*)

Le lendemain, nous trouvâmes le mouvement fébrile moins intense, les traits de la face plus naturels, les forces relevées ; un moins grand nombre de selles avaient eu lieu ; l'ictère n'avait pas diminué. — Dans la journée, on apporta du dehors des alimens au malade ; il but du vin sucré. — Cet écart de régime fit disparaître l'amélioration qui avait manifestement suivi l'emploi du traitement antiphlogistique : la diarrhée reparut plus abondante que jamais ; la langue se sécha et se fendit ; la prostration augmenta ; les douleurs du côté droit du thorax et de l'hypocondre devinrent plus vives. Chaque fois que le malade urinait il éprouvait une cuisson très-pénible dans le canal de l'urètre. Pendant les quatre ou cinq jours suivans, l'inflammation gastro-intestinale sembla devenir de plus en plus intense : langue rouge et sèche; lèvres saignantes et fendillées; ballonnement du ventre; évacuations alvines involontaires; pouls très-

fréquent, peu développé ; chaleur âcre de la peau. *Deux applications de sangsues à l'anus* (*quinze chaque fois*) n'apportèrent aucune amélioration.

L'augmentation progressive de la gravité des symptômes rendait déjà le pronostic fort grave, lorsque tout-à-coup de nouveaux phénomènes morbides apparurent. L'abdomen, indolent jusqu'alors, excepté vers l'hypocondre droit, devint dans toute son étendue le siége de très-vives douleurs, que le moindre contact exaspérait : des nausées, des vomissemens eurent lieu; en même temps, altération subite et profonde des traits de la face; fréquence très-grande du pouls, qui est devenu petit et concentré.

Inutilement combattus par *l'application de trente sangsues sur l'abdomen, par des vésicatoires placés aux extrémités inférieures*, ces nouveaux symptômes persistent trois jours. Le malade s'affaiblit de plus en plus, et succombe du dix-huitième au vingtième jour, à dater de l'indigestion par laquelle semblait avoir débuté son affection. L'ictère persista très-intense jusqu'à la mort.

Ouverture du cadavre.

Teinte jaune de toute la surface du corps.

Une sérosité trouble, dans laquelle nagent beaucoup de flocons albumineux, est épanchée dans le péritoine. Plusieurs de ces flocons sont étendus en fausses membranes sur diverses portions de la membrane séreuse.

L'estomac est petit, contracté; à l'intérieur on trouve sa grande courbure occupée par une longue bande rouge, qui s'étend du cardia aux environs du pylore. Du côté

de la petite courbure et dans le grand cul-de-sac existent de larges plaques rouges formées par des vaisseaux capillaires admirablement injectés. Partout où existe cette rougeur, la membrane muqueuse est ramollie; il est impossible de l'enlever par lambeaux.

Le duodénum présente sa surface interne blanche, sans modification apparente dans la texture de sa membrane muqueuse. Il en est de même du jéjunum et de l'iléum jusque dans l'étendue de trois pieds environ au-dessus du cœcum. Dans cet espace existe une vive injection de la membrane muqueuse, et un peu au-dessus du cœcum, on trouve cinq à six petites ulcérations arrondies, pouvant chacune admettre une pièce de cinq sous, isolées les unes des autres. On observe en outre une tuméfaction marquée, et une rougeur livide de trois ou quatre plaques de Peyer. Les deux faces de la valvule iléo-cœcale sont rouges : il en est de même du cœcum et du commencement du colon. — Tout le gros intestin contient des matières très-liquides, colorées en jaune.

Le foie, plus volumineux que de coutume, descend au-dessous des côtes dans l'hypocondre droit. Il est comme tapissé à l'extérieur par une enveloppe de concrétions albumineuses, molles, demi-liquides, étendues en pseudo-membranes. Au-dessous d'elles, il présente une couleur rouge très-intense, et le doigt s'enfonce, avec une extrême facilité, dans son parenchyme ramolli. A droite du ligament suspenseur existe une tache blanche de la largeur d'une pièce de dix sous, qui donne sous le doigt une sensation de fluctuation obscure. La pointe du scalpel, très-légèrement enfoncée sur cette face, pénètre dans une petite cavité pleine de pus. On en trouve trois autres

disséminées dans l'intérieur du lobe droit du foie, et deux dans le lobe gauche. De ces cinq abcès profonds, quatre sont peu considérables, ils pourraient à peine admettre une noisette : le cinquième, beaucoup plus vaste, pourrait recevoir une pomme d'api. Dans ce dernier, il y avait des espèces de brides celluleuses qui en traversaient la cavité, comme si cet abcès, plus considérable que les autres, avait résulté de la réunion de plusieurs plus petits. Nous regrettons de ne point avoir noté si une membrane tapissait la surface des parois de ces diverses cavités.

La rate avait un volume plus considérable que de coutume; elle était aussi remarquable par son extrême mollesse; soumise au lavage et à la pression des doigts, elle se débarrassait de la matière couleur lie-de-vin qui remplissait ses cellules, et on la réduisait facilement à son tissu filamenteux.

Quelques granulations, grisâtres et dures, existaient éparses dans le parenchyme des deux poumons; le sommet du droit était dur et noir. Une plaque blanche, large comme une pièce de cinq francs, apparaissait sur un des points de la surface extérieure du cœur : elle semblait développée entre la substance même du cœur et la lame séreuse qui le recouvre.

Dans le crâne, nous trouvâmes une assez notable quantité de sérosité limpide épanchée dans le tissu cellulaire sous-arachnoïdien de la convexité des hémisphères; il y en avait aussi en assez grande abondance dans les ventricules. Dans l'épaisseur de l'un des plexus choroïdes, on trouva un tubercule jaunâtre, friable, du volume d'un petit pois.

Cette observation se rapproche des précédentes, sous le rapport des symptômes locaux qui signalèrent l'existence d'une hépatite aiguë ; nous ne les rappellerons donc point. Elle en diffère par la complication d'une gastro-entérite, qui, ici, parut être le point de départ de la phlegmasie hépatique. Le début de la maladie fut effectivement une indigestion. Cette gastro-entérite donna lieu à de nouveaux symptômes, que nous n'avons point observés dans les cas précédens, où n'existait pas une semblable complication. Ce que, d'ailleurs, nous n'oublierons pas de noter, c'est que les traces d'inflammation ne furent trouvées que dans l'estomac, dans la fin de l'intestin grêle et dans le commencement du gros intestin, tandis qu'on ne constata aucune altération dans le duodénum; d'un autre côté, rien ne prouve qu'il y ait eu duodénite pendant la vie ; voilà donc un cas où l'inflammation du foie fut bien liée à une phlegmasie du tube digestif, mais non à une phlegmasie du duodénum en particulier. Un résultat semblable a déjà été obtenu par M. Louis. Ici, encore, comme dans beaucoup des cas précédens, et comme l'a également constaté le savant observateur que nous venons de nommer, il y eut jaunisse, bien que certainement la bile arrivât dans le duodénum pendant la vie.

Nous n'insisterons point sur la dernière inflammation qui survint, et qui causa la mort, parce que nous avons parlé assez longuement de la péritonite dans un autre chapitre de ce volume.

XXVe. OBSERVATION.

Abcès du foie avec rougeur et ramollissement de son tissu. Tumeur douloureuse à l'hypocondre droit, survenue pendant le cours d'une gastro-entérite chronique. Pas d'ictère.

Un terrassier, âgé de trente-neuf ans, éprouvait depuis trois ans à-peu-près tous les symptômes d'une gastro-entérite chronique. D'abord, dérangemens fréquens dans l'appétit, qui se perd de temps en temps; puis anorexie complète et qui ne cesse plus; pesanteur épigastrique, et quelquefois véritable douleur au-dessous de l'appendice xyphoïde et vers l'hypocondre gauche, à la suite de l'introduction de toute espèce d'alimens dans l'estomac; éructations fréquentes; vomissemens de temps en temps; alternatives de constipation et de diarrhée. Les selles, ordinairement séreuses, ont été parfois sanguinolentes. Le malade a perdu peu-à-peu son embonpoint et ses forces, et, depuis quelques mois seulement, une petite toux sèche est survenue. Il était déjà dans un état de maigreur et de dépérissement fort avancé, lorsqu'il entra à la Charité. Alors, l'abdomen était souple et indolent dans tous ses points. (*Eau de riz gommée; décoction blanche de Sydenham; lavement d'amidon, avec addition d'un certain nombre de gouttes de laudanum de Rousseau; un verre de décoction de cachou.*) Pendant les quinze premiers jours que le malade passa à l'hôpital, il ne présenta rien de nouveau : la ténacité de sa toux

nous engagea à l'ausculter; nous trouvâmes partout le bruit naturel d'expansion pulmonaire remarquable seulement par sa grande intensité; la percussion faisait entendre partout un son clair. Le pouls était habituellement un peu fréquent, sans que la température de la peau fût élevée. Les moyens employés contre la diarrhée ayant échoué, on essaya les toniques astringens. *On prescrivit la décoction de simarouba, et des pilules composées d'extrait de ratanhia et de sang-dragon.* Mais peu de jours après l'administration de ces nouveaux médicamens, l'abdomen, jusqu'alors indolent, devint douloureux; un véritable mouvement fébrile s'alluma; les selles se teignirent de sang. On revint à l'usage *de l'eau de gomme, de la tisane de riz, de la décoction blanche de Sydenham.* Les selles ne tardèrent pas à redevenir purement séreuses, la peau perdit sa chaleur, et les douleurs abdominales disparurent. Mais peu de temps après d'autres accidens se manifestèrent; à la suite d'un frisson assez violent, une douleur, plus remarquable par son étendue que par son acuité, se fit sentir dans la partie inférieure droite du thorax, et en même temps une fièvre continue s'établit, avec redoublement très-fort chaque soir. On crut d'abord que cette douleur et la fièvre qui l'accompagnait appartenaient à une pleurésie; et, pour combattre celle-ci, *des sangsues furent appliquées, au nombre de vingt*, sur le côté douloureux; puis on le couvrit *d'un assez large vésicatoire.* Cette douleur et cette fièvre duraient déjà depuis une huitaine de jours, sans que la toux habituelle fût augmentée et sans qu'il y eût de dyspnée, lorsque le malade se plaignit à nous de l'extension de sa douleur dans l'hypocondre droit. Nous palpâmes cet hypocondre,

et nous le trouvâmes effectivement douloureux au toucher, et de plus, tendu, tuméfié. Nous nous demandâmes alors s'il n'y avait pas hépatite, et si de cette inflammation, plutôt que d'une phlegmasie de la plèvre ou du poumon, ne dépendaient pas la douleur thorachique, la fièvre, la grande anxiété du malade. Cependant il n'y avait pas la moindre apparence d'ictère. D'un autre côté, rien n'annonçait une exaspération actuelle de l'affection chronique des voies digestives : la langue n'était remarquable que par sa pâleur; les selles conservaient le même caractère. *Des sangsues furent appliquées sur l'hypocondre;* elles ne le rendirent ni plus souple, ni moins douloureux. Pendant les neuf jours suivans une véritable tumeur se dessina dans cet hypocondre, occupant quelques travers de doigt au-dessous des côtes. Le malade s'affaiblit rapidement, la diarrhée devint très-abondante, et la mort survint bientôt.

Ouverture du cadavre.

En palpant l'hypocondre droit sur le cadavre, nous crûmes reconnaître, là où existait la tumeur, une fluctuation obscure; un bistouri y fut enfoncé, avant que les parois abdominales n'eussent été enlevées, et il en jaillit du pus en assez grande quantité. Nous nous convainquîmes bientôt que la tumeur appartenait au foie développé, descendant de trois bons travers de doigt au-dessous des côtes; le bistouri avait pénétré dans une cavité creusée dans son tissu, assez grande pour admettre une orange, et que remplissait un pus crémeux, de bonne nature. Cette cavité était bien évidemment creu-

sée dans l'intérieur même du foie; car de toutes parts ses parois étaient constituées par le tissu de cet organe; elles étaient tapissées par une couche blanchâtre, membraniforme, qui ne paraissait point organisée. En avant, dans toute l'étendue de la portion du foie qui faisait tumeur, cet organe était uni aux parois abdominales par des adhérences péritonéales molles, non encore organisées en tissu cellulaire, et qui semblaient être de formation récente. On ne trouvait dans le reste de l'abdomen aucune autre trace de péritonite. La collection purulente qui vient d'être décrite était la seule qui existât dans le foie; mais partout le tissu de cet organe était rouge et d'une remarquable mollesse; la moindre traction le déchirait; la moindre pression le réduisait en bouillie.

Les canaux biliaires et la vésicule furent trouvés exempts de toute altération appréciable.

L'état de la rate n'a point été noté.

La membrane muqueuse de l'estomac était véritablement liquéfiée, transformée en une pulpe rougeâtre dans tout le grand cul-de-sac. Dans la portion pylorique, cette même membrane muqueuse était d'un gris-ardoisé, épaissie, inégale à sa surface, mamelonnée, suivant l'expression consacrée par M. Louis.

Le duodénum était sain, ainsi que les parties supérieures de l'intestin grêle. Dans la partie inférieure de l'iléon et dans le cœcum, on trouva de très-nombreuses ulcérations, de forme irrégulière, dont le fond était formé par le tissu cellulaire épaissi, et les bords par la muqueuse, blanche dans les unes, rouge, livide, brune ou noire dans les autres.

Dans le lobe supérieur de chaque poumon on trouva

un certain nombre de tubercules encore à l'état de crudité, et entre lesquels le parenchyme pulmonaire avait conservé son état sain.

Ici encore, l'existence de l'hépatite coïncide avec celle d'une gastro-entérite; mais celle-ci est chronique, et c'est seulement après qu'elle a duré plusieurs années que le foie paraît commencer à s'irriter. Peut-être les médicamens stimulans par lesquels on essaya de combattre la diarrhée eurent-ils quelque influence sur le développement de l'affection du foie. Toujours est-il que ce fut peu de temps après l'administration de la décoction de simarouba, des pilules d'extrait de ratanhia et de sang-dragon, qu'une douleur se manifesta vers la région du foie, et que l'hypocondre droit se tuméfia. Tels furent les seuls signes par lesquels s'annonça l'hépatite; il n'y eut jamais d'ictère, les urines même ne se colorèrent point, de telle sorte qu'avant l'apparition de la tumeur de l'hypocondre, la douleur du côté droit du thorax, accompagnée d'un mouvement fébrile interne, aurait pu être rapportée à une inflammation intercurrente de la plèvre; il faut noter toutefois qu'il n'y avait pas de dyspnée; mais celle-ci n'existe pas dans toute pleurésie. Pourquoi n'y eut-il pas ictère dans ce cas, tandis qu'on l'observa dans les cas précédens où les mêmes lésions existaient? c'est ce qui nous semble impossible à déterminer.

Nous retrouvons encore ici le foie rouge et ramolli, en même temps qu'il est creusé d'une cavité pleine de pus. Cette cavité était très-superficiellement située; une

inflammation adhésive s'était développée entre le point de la surface extérieure du foie au-dessous duquel elle existait, et les parois abdominales; en pareil cas, ces dernières auraient pu s'enflammer à leur tour, et, en vertu de la tendance du pus, comme de tout corps étranger, à se porter à l'extérieur, il aurait pu se frayer une issue à travers ces parois abdominales.

Cette situation superficielle de l'abcès donna lieu, là où il existait, à une fluctuation obscure, qui ne fut reconnue que sur le cadavre, et qui, constatée pendant la vie, eût pu nous conduire à diagnostiquer la présence d'un abcès dans le foie. Toutefois nous aurions eu encore à discuter si cette fluctuation était le résultat d'un abcès formé dans le parenchyme hépatique, ou bien si elle n'était pas due soit à un sac d'hydatides développé dans le foie, mais alors la tumeur ne se fût pas formée avec autant de rapidité; soit à la vésicule du fiel remplie outre mesure d'un liquide quelconque, mais on aurait reconnu sa forme et on aurait pu la circonscrire; soit à un abcès enkysté du péritoine.

Nous fixerons encore l'attention du lecteur, 1°. sur les désordres trouvés dans le tube digestif d'un individu qui présentait depuis trois ans les signes d'une gastro-entérite chronique; 2°. sur l'état sain du duodénum, malgré l'affection grave dont le foie était atteint; 3°. sur l'absence complète des douleurs abdominales, malgré l'existence de nombreuses ulcérations en plusieurs points de l'intestin (c'est là d'ailleurs le cas le plus commun, lorsque ces ulcérations se sont formées chroniquement, et même lorsqu'elles succèdent à une inflammation aiguë); 4°. sur les mauvais effets produits par les toni-

ques astringens qui allumèrent la fièvre, éveillèrent les douleurs abdominales, donnèrent lieu à des selles sanguinolentes; 5°. sur la différence bien tranchée qui existait, sous le rapport de la nature des lésions, entre la portion splénique de l'estomac et sa portion pylorique; 6°. sur les tubercules développés dans le poumon, et dont l'existence était impossible à constater. C'est sous ce rapport un cas semblable à ceux dont nous avons rapporté des exemples dans le troisième volume, et dans lesquels, suivant une marche inverse de celle qu'on observe le plus ordinairement, la phthisie pulmonaire ne se développe que consécutivement à ce qu'on pourrait appeler la phthisie intestinale. Il est d'ailleurs à remarquer que malgré la longue durée de l'inflammation intestinale, il n'y avait de tubercules développés ni dans les tuniques de l'intestin, ni dans les ganglions mésentériques correspondans; et cependant il y avait ici disposition à la formation de ces tubercules, puisque les poumons en contenaient.

XXVIe. OBSERVATION.

Nombreux abcès dans le foie avec rougeur et ramollissement du parenchyme autour d'eux seulement. Absence d'ictère, de douleur et de tumeur. Inflammation aiguë du poumon gauche et de l'estomac.

Une femme de moyen âge jouissait d'une bonne santé, lorsqu'elle fut prise d'un point de côté au-dessous de la mamelle gauche : bientôt apparurent tous les signes caractéristiques d'une pleuropneumonie aiguë; nous la

vîmes cinq jours après l'invasion du point de côté : la respiration était alors très-gênée ; la figure exprimait l'anxiété la plus vive ; les joues étaient fortement colorées, sans qu'il y eût, autour de la rougeur plaquée des pommettes, la moindre apparence d'ictère. Les crachats étaient rouillés, visqueux, réunis en une masse transparente qui tenait fortement au vase, et ne s'en détachait pas lorsqu'on le renversait. Cette femme se prêtait si difficilement à l'examen, qu'elle ne fut que très-imparfaitement percutée et auscultée (ce qui est peu important pour ce qui nous occupe actuellement, puisque ce n'est pas sous le rapport de la pneumonie que nous rapportons cette observation). Il y avait une fièvre intense, et de plus quelques signes de complication gastrique, tels que langue rouge, lisse, un peu sèche, soif vive, quelques vomissemens depuis le début de la maladie, douleur à l'épigastre par une pression assez légère. — Le reste de l'abdomen, et en particulier l'hypocondre droit, était souple et indolent. Aucune douleur n'avait jamais existé du côté droit du thorax.

Pendant les six jours suivans, *larges saignées, vésicatoires aux extrémités inférieures ; simples boissons émollientes.* La maladie ne s'en aggrava pas moins chaque jour, la dyspnée devint de plus en plus considérable, les crachats perdirent leur viscosité, et prirent l'aspect du jus de pruneau (tom. II, pag. 346) ; la langue se sécha et se fendilla ; la malade succomba vers le treizième jour à dater de l'invasion du point de côté. Jusqu'au dernier moment on n'aperçut aucune trace d'ictère, et la région du foie ne devint le siége d'aucune douleur.

Ouverture du cadavre.

Crâne. Tissu cellulaire sous-arachnoïdien infiltré d'une assez grande quantité de sérosité, pour que l'arachnoïde soit soulevée par elle de plusieurs lignes : cette sérosité est parfaitement transparente ; on en trouve aussi en assez grande abondance dans les ventricules. Rien de remarquable dans la substance même de l'encéphale.

Thorax. Le lobe inférieur du poumon gauche présente un mélange d'hépatisation rouge et grise (*voyez* tom. II, pag. 305). Des adhérences molles unissent entre elles les plèvres pulmonaire et costale de ce côté. Un peu de pus est infiltré entre les lames du médiastin antérieur derrière le sternum.

Abdomen. Le foie a son volume ordinaire; vu extérieurement, il paraît sain. Plusieurs coupes pratiquées dans son intérieur le font aussi d'abord considérer comme tel; mais une autre découvre un foyer purulent occupant seulement un espace capable de contenir un haricot, entouré, dans l'étendue de quelques lignes, par un tissu rouge et ramolli. En poursuivant nos recherches, nous découvrîmes disséminés dans l'intérieur du foie neuf autres abcès, dont un seul aurait pu contenir une grosse noix; les autres auraient admis ou un haricot, ou une noisette, ou un pois. Le pus qu'ils contenaient était d'un blanc verdâtre, semblable au pus phlegmoneux. Une fausse membrane molle, non organisée, semblable à du pus solidifié, tapissait les parois de ces abcès. Autour de chacun d'eux, dans l'étendue de deux à trois pouces, le parenchyme hépatique était ra-

molli et d'une couleur rouge beaucoup plus intense que dans les autres points situés plus loin des abcès. — Rien de notable ne fut trouvé dans les canaux biliaires, non plus que dans la vésicule du fiel.

La membrane muqueuse de l'estomac était pointillée d'un rouge vif le long de la petite courbure et dans le grand cul-de-sac. Dans cette même étendue, elle était ramollie; on ne pouvait pas l'enlever en lambeaux. On ne trouva dans le reste du tube digestif qu'une légère injection vasculaire par intervalles.

A la place de l'un des ovaires, on ne rencontra qu'une poche séreuse, assez volumineuse pour admettre une pomme d'api. Un corps fibreux gros comme une noix existait à l'extérieur de l'utérus, entre le tissu propre de cet organe, un peu déprimé au dessous de lui, et le péritoine.

Nous ne trouvons plus ici aucun signe qui eût pu même nous porter à soupçonner l'existence d'une affection quelconque du foie : il n'y a pas la moindre trace d'ictère; on n'observe ni tumeur dans l'hypocondre droit, ni douleur en aucun des points de la région hépatique. Les altérations trouvées dans le foie, semblables par leur nature à celles décrites dans les précédentes observations, en diffèrent par leur étendue et leur disposition. Les abcès sont petits, mais très-multipliés, et c'est seulement dans le voisinage de chacun d'eux qu'on trouve dans le tissu du foie des marques de travail inflammatoire (rougeur et ramollissement). Ainsi il y avait chez ce sujet dix phlegmasies partielles disséminées dans le foie, mais qui, réunies par la pensée, n'en consti-

tuaient pas moins une inflammation assez remarquable par son étendue. On peut toutefois raisonnablement admettre que l'absence d'ictère dépendit de ce qu'une portion du parenchyme hépatique était restée saine.

Rien n'indique si, dans ce cas, l'affection du foie fut aiguë ou chronique; si elle exista long-temps avant la double phlegmasie du poumon et de l'estomac, ou si elle survint en même temps. Dans la première hypothèse, il faudrait admettre que beaucoup de points du parenchyme hépatique ont pu être frappés de phlegmasie et devenir le siége de foyers de suppuration, sans que la santé en fût en aucune manière altérée, ce qui n'est guères vraisemblable, quoique cela ne soit pas impossible. D'une autre part, l'aspect de la membrane qui tapissait les parois de chaque abcès ne semblait point indiquer un état ancien de ceux-ci. Nous serions donc porté à croire que l'hépatite naquit en même temps que la gastrite et que la pleuro-pneumonie; si cela est exact, le cas qui vient d'être cité fournirait un exemple d'inflammation du foie terminée par suppuration, du douzième au treizième jour après sa naissance; mais, nous le répétons, il y a ici quelques doutes légitimes à conserver sur l'époque de celle-ci.

XXVIIe. OBSERVATION (1).

Phlegmasies partielles du foie avec abcès au centre de l'une d'elles. Induration rouge des endroits enflammés. Pas de signe caractéristique de l'affection du foie. Squirrhe de l'estomac.

Un homme, âgé de quarante-un ans, éprouvait depuis long-temps divers symptômes d'une affection chronique de l'estomac : il avait de fréquens vomissemens. Plusieurs fois des hématémèses eurent lieu; on sentait une tumeur très-dure, douloureuse, et jouissant d'une certaine mobilité, entre l'appendice xyphoïde et l'ombilic. Jamais, et c'est sur quoi nous devons insister ici, jamais, dis-je, il n'y avait eu ni ictère, ni douleur, soit à l'hypocondre, soit dans le côté droit du thorax.

Ouverture du cadavre.

Le foie, volumineux, dépassait de deux travers de doigt le rebord des côtes; il s'étendait jusque dans l'hypocondre gauche. Son tissu était parsemé d'un grand nombre de petites masses rouges et dures, qui semblaient être le résultat d'autant de phlegmasies partielles. Les

(1) Cette observation, que nous citons seulement ici sous le rapport de la lésion qu'avait subie le foie, a été recueillie en ville, sur la personne de M. M..., agent de change. Le malade a été soigné par M. le docteur Double et par mon père.

plus volumineuses de ces masses représentaient l'espace qu'aurait pu occuper une pomme d'api : les moyennes, et c'étaient les plus nombreuses, auraient pu recevoir à leur place une noix, et les plus petites une noisette. Blanches, au lieu d'être rouges, ces masses enflammées auraient ressemblé à certains tubercules squirrheux du foie. Elles avaient avec ceux-ci une autre espèce d'analogie, c'est qu'en raison de la moindre dureté du tissu sain qui les environnait, celui-ci se déchirait lorsqu'on exerçait sur elles une légère traction, tandis qu'elles demeuraient intactes. Il suivait de là qu'on les isolait facilement, et en masse, du tissu qui les environnait, dans lequel on eût dit qu'elles n'étaient qu'enchatonnées, ce qui n'était qu'une fausse apparence. — Au centre de l'un de ces noyaux de phlegmasie, nous trouvâmes un abcès du volume d'une noisette; le pus était d'un blanc jaunâtre, assez épais; la cavité qui le contenait n'était tapissée que par une couche albumineuse inorganique. Il n'y avait pas d'autre trace de suppuration dans le reste du foie.

Rien de notable dans les voies d'excrétion de la bile. Celle qui était contenue dans la vésicule présentait son aspect accoutumé.

Les parois de l'estomac étaient considérablement épaissies dans sa portion pylorique : il en résultait une tumeur volumineuse, qui faisait saillie à l'intérieur du ventricule, et en oblitérait presque complètement la cavité. Ce n'était qu'avec beaucoup de peine que l'extrémité du petit doigt pouvait franchir l'orifice pylorique. Cette tumeur était formée par un tissu blanc nacré, criant sous le scalpel, ayant dans quelques points la dureté du

cartilage. Elle était spécialement développée dans le tissu cellulaire subjacent à la muqueuse, et dans l'épaisseur de la tunique charnue. La muqueuse elle-même était intacte au-dessus de la tumeur; mais à gauche de celle-ci, le long de la grande courbure, la membrane muqueuse présentait une ulcération large comme un écu de trois livres. Autour de cette ulcération, la membrane était rouge et molle; le fond de l'ulcération était formé par la tunique musculaire, singulièrement ramollie, de sorte qu'une très-légère traction suffisait pour la déchirer.

Cette observation, comme la précédente, nous offre un exemple de phlegmasies partielles du foie, terminées par suppuration. Mais ici, loin que les parties rouges soient ramollies, elles sont au contraire d'une plus grande dureté que le reste du tissu du foie. Ici donc les seuls caractères anatomiques nous donnent la certitude que ces inflammations partielles étaient chroniques; car jamais l'induration d'un tissu n'est le résultat d'une phlegmasie aiguë. D'ailleurs, dans cette observation comme dans la vingt-cinquième, nous ne trouvons aucun signe à l'aide duquel l'affection du foie eût pu être reconnue pendant la vie.

Penserons-nous que, si cet individu eût vécu plus longtemps, les masses rougeâtres disséminées dans son foie seraient devenues des masses squirrheuses, encéphaloïdes, tuberculeuses, etc.? C'est une question qui peut au moins être proposée, qui n'est certainement pas indigne d'examen, et qui sera peut-être éclairée par des faits que nous citerons plus bas.

XXVIIIe. OBSERVATION.

Coup sur la région hépatique. Vastes abcès du foie. État sain du parenchyme autour de la collection purulente. Tumeur et douleur dans l'hypocondre droit. Pas d'icètre.

Une couturière, âgée de dix-huit ans, reçut, deux ans avant d'entrer à l'hôpital, un coup violent sur l'hypocondre droit. Depuis cette époque, sa santé cessa d'être bonne; elle maigrit, et ressentit habituellement une douleur sourde là où le coup avait été porté. Elle assure n'avoir jamais eu d'ictère. Trois semaines seulement avant l'époque de son admission à la Charité, cette fille s'aperçut de l'existence d'une tumeur dans l'hypocondre droit.

Lorsqu'elle fut soumise à notre observation, la malade était pâle et maigre; ses traits, tirés, exprimaient la souffrance; le décubitus sur le dos, un peu incliné à gauche, était le seul possible. Elle accusait une douleur habituelle dans le côté droit de l'abdomen; on reconnaissait, par le palper, que l'hypocondre droit et une partie de l'épigastre étaient occupés par une tumeur volumineuse, présentant une surface égale, et, par sa situation, sa forme et ses rapports, semblant n'être autre chose que le foie lui-même augmenté de volume. La pression augmentait la douleur dont cette tumeur était habituellement le siége. Il n'y avait ni ictère, ni trace d'hydropisie. Le pouls était un peu fréquent, sans que la peau fût

chaude; la langue un peu rouge, l'appétit à-peu-près nul, les selles ordinaires.

Cette femme fut regardée comme atteinte d'une hépatite chronique, survenue à la suite de la violence extérieure à laquelle, deux ans auparavant, l'hypocondre droit avait été soumis. Des sangsues, appliquées deux fois sur cette région, parurent en diminuer un peu la sensibilité.

Il n'y avait encore que peu de jours que la malade était entrée dans les salles de M. Lerminier, lorsque sa face se tuméfia, rougit, et devint le siége d'un érysipèle qui l'envahit toute entière, et s'étendit au front et au cuir chevelu. Dès son début, cet érysipèle fut accompagné d'une forte céphalalgie et d'une fièvre intense; puis du délire survint, la langue se sécha; la malade tomba dans un état de prostration de plus en plus grande, et elle ne tarda pas à succomber, lorsque l'érysipèle était encore dans toute son intensité.

Ouverture du cadavre.

Maigreur considérable des membres et du tronc; couleur naturelle de la peau; tuméfaction et rougeur de la face conservées; infiltration séroso-purulente dans le tissu cellulaire sous-cutané de la face et du crâne.

Injection vive de la pie-mère qui recouvre la convexité des hémisphères cérébraux; teinte rosée de la substance corticale des circonvolutions; nombreux points rouges dans la substance blanche; peu de sérosité dans les ventricules et à la base du crâne; rougeur remarquable des membranes du cervelet.

Rien de notable dans les organes thorachiques.

Le foie dépassait de plusieurs travers de doigt le rebord des côtes : son grand lobe présentait à l'extérieur une fluctuation évidente; il était transformé presque en totalité en deux vastes poches, qui ne communiquaient point l'une avec l'autre, et que remplissait un pus jaunâtre, épais, ayant une odeur nauséabonde. Les parois de ces deux cavités étaient tapissées par une membrane de plusieurs lignes d'épaisseur, formée par une sorte de tissu réticulé, et très-résistante. Immédiatement autour de ces abcès, et dans le reste de l'organe, le parenchyme du foie n'avait subi aucune altération appréciable. Il fallait donc que, dans le lobe droit du foie, une partie de ce parenchyme eût été résorbée.

La rate était d'un petit volume et d'une grande densité.

L'estomac présentait, dans son grand cul-de-sac, de la rougeur et du ramollissement.

Dans cette observation, nous pouvons assigner avec précision l'époque du début de la maladie; elle succéda à la violence extérieure qui agit sur l'hypocondre. L'hépatite eut une marche essentiellement chronique; c'est peu-à-peu que le foie se désorganisa, et que son lobe droit se transforma presque en totalité en deux vastes abcès. On remarquera la solidité, l'épaisseur, la texture comme fibreuse de la membrane qui tapissait les parois de chaque abcès. Dans les cas précédens, au contraire, où l'hépatite était aiguë, ce n'était qu'une sorte de pus concret qui recouvrait ces mêmes parois. L'ictère n'exista jamais chez cet individu; mais depuis l'époque de la vio-

lence extérieure jusqu'à la mort, l'hypocondre droit fut le siége d'une douleur peu vive, mais constante, et une tumeur s'y développa peu-à-peu.

L'état de l'estomac, annoncé pendant la vie par la rougeur et la sécheresse de la langue, celui de l'encéphale, coïncidant avec le délire et un érysipèle de la face et du cuir chevelu, sont d'autres circonstances de cette observation qui ne sont pas indignes d'intérêt. Il nous semble important de bien se pénétrer de toute l'exactitude d'une remarque qui a déjà été faite par le judicieux M. Louis, et que nous avons sans cesse occasion de vérifier, savoir : que, dans la plupart des affections chroniques, l'époque de la mort est hâtée par quelque phlegmasie aiguë intercurrente.

XXIXe. OBSERVATION.

Abcès du foie avec décoloration et ramollissement général de son tissu. Ancienne douleur dans le côté droit du thorax. Néphrite chronique. Entéro-colite aiguë dans les derniers temps.

Une femme, de cinquante ans environ, rendait, depuis trois années, des urines purulentes; elle ressentait une douleur habituelle à la région rénale droite; de plus, à-peu-près depuis la même époque, elle éprouvait une autre douleur bien distincte de la précédente, au niveau des dernières côtes droites; cette douleur, ordinairement peu vive, s'exaspérait par intervalles, et devenait lancinante. Cette femme avait maigri peu-à-peu, et lorsque

nous la vîmes, elle était déjà tombée dans un degré avancé de marasme. Elle n'avait jamais eu d'ictère. La face était pâle, les joues excavées, les yeux enfoncés dans les orbites; une ulcération assez profonde existait à l'une des cornées transparentes. Les membres étaient secs et maigres. Depuis plusieurs mois, la grande faiblesse qu'éprouvait la malade l'obligeait à garder le lit. Tout le flanc droit était douloureux au toucher; il était manifestement tendu, plus saillant que l'autre; on ne pouvait cependant y circonscrire aucune tumeur : dans la partie postérieure de ce flanc il y avait un empâtement assez considérable du tissu cellulaire sous-cutané. De temps en temps la malade ressentait une douleur très-vive, qui ne durait ordinairement que quelques minutes, et qui semblait suivre le trajet de l'uretère. L'urine, assez abondante, présentait un sédiment blanchâtre, qui paraissait être formé par du pus. Au niveau des dernières côtes droites, tant en avant que latéralement et en arrière, la malade accusait une autre douleur que n'accompagnait ni toux, ni dyspnée. L'hypocondre droit était souple et indolent, ainsi que le reste de l'abdomen. La langue était pâle, sans enduit, la soif nulle, l'appétit très-médiocre, les selles rares, consistantes, et ordinairement colorées en brun. Il y avait dans la journée un peu de fréquence du pouls, sans augmentation de la température de la peau; mais chaque soir un véritable mouvement fébrile s'allumait; il commençait quelquefois par un peu de frisson, et ne se terminait jamais par de la sueur.

Cette femme fut regardée comme atteinte d'une inflammation chronique du rein droit. Quant à la douleur

qu'elle ressentait au niveau des dernières côtes droites, nous fûmes porté à penser qu'elle dépendait d'une phlegmasie également chronique d'une portion de membrane séreuse, soit du péritoine péri-hépatique, soit de la plèvre.

L'ancienneté de la maladie, la fièvre hectique et le dépérissement de l'individu rendaient le pronostic fort grave; la guérison semblait impossible; on ne pouvait tout au plus qu'employer un traitement palliatif. (*Tisane d'orge; quelques cuillerées de vin d'aunée; cataplasmes narcotiques autour du flanc droit; sinapismes promenés de temps en temps sur les extrémités inférieures; nourriture légère.*)

Comme nous nous y attendions, l'état de la malade, loin de s'améliorer, s'aggrava de plus en plus : le marasme faisait chaque jour des progrès; la faiblesse était extrême. Dans cet état de choses, de la diarrhée survint (selles semblables à de l'eau colorée en jaune, au nombre de huit à dix en vingt-quatre heures, non accompagnées de douleurs abdominales). La mort eut lieu une dixaine de jours après l'apparition de cette diarrhée. Jusqu'au dernier moment la langue resta pâle et humide, les facultés intellectuelles se conservèrent intactes; aucun embarras de la respiration, aucun râle ne fut observé.

Ouverture du cadavre.

Dernier degré du marasme. Aucune trace d'hydropisie.

Abdomen. Le rein droit était remarquable par son volume, plus grand d'un tiers environ que son volume normal. Il n'était plus constitué en quelque sorte que

par une vaste poche, remplie de pus, divisée en plusieurs compartimens, et qui communiquait librement avec le bassinet; l'intérieur de celui-ci était également plein de pus; sa surface était rouge, ainsi que celle de l'uretère. On trouva aussi, dans le bas-fond de la vessie, de la rougeur sous forme de petites taches, au nombre de cinq à six, entre lesquelles la membrane muqueuse était blanche. Un liquide séroso-purulent était infiltré dans le tissu cellulaire inter-musculaire et sous-cutané de la paroi postérieure du flanc droit. Le péritoine n'était le siége d'aucun épanchement.

Le foie n'était pas plus volumineux que de coutume; mais son tissu était partout d'un gris pâle, et tellement ramolli, qu'en le pressant légèrement avec l'extrémité du doigt, celui-ci s'y enfonçait et le réduisait en une pulpe grisâtre; très-peu de sang s'en écoulait par l'incision. Vers le centre du lobe droit, existait une cavité qui aurait pu admettre un petit œuf de poule, et que remplissait un pus blanchâtre, inodore, semblable au pus de bonne nature des phlegmons. Les parois de cette cavité étaient tapissées par une fausse membrane très-dense, très-épaisse, formée par un assemblage de fibres entre-croisées en divers sens, lisse à sa surface en contact avec le pus, tenant au parenchyme du foie par de nombreux filamens dont la nature était difficile à déterminer. Immédiatement autour de cet abcès le foie n'était pas plus rouge qu'ailleurs.

Les voies d'excrétion de la bile, proprement dites, parurent exemptes de toute lésion. L'aspect de la bile contenue dans la vésicule ne fut point noté.

La rate avait son volume et sa consistance ordinaires.

L'estomac était pâle; sa muqueuse un peu molle vers le grand cul-de-sac. Rien de remarquable dans le duodénum, dont la surface interne était pâle comme celle de l'estomac, non plus que dans le jéjunum et dans la partie inférieure de l'iléum. Mais dans l'étendue de deux pieds au-dessus du cœcum, dans ce dernier intestin, et dans une grande partie du colon, on observait une vive rougeur arborisée de la membrane muqueuse, avec ramollissement de son tissu en quelques points.

Le cerveau était pâle, ainsi que ses membranes.

Les plèvres n'offrirent de trace d'inflammation que vers le sommet du poumon gauche : là existait autour du poumon une sorte de coiffe de consistance cartilagineuse; au-dessous d'elle on trouvait le parenchyme pulmonaire dur et noir.

Dans la maladie dont nous venons de tracer l'histoire, il semble que l'affection du foie n'ait joué qu'un rôle très-secondaire. Sans doute cette affection contribua au dépérissement du sujet; mais pendant la vie la néphrite seule donna des signes caractéristiques de son existence; la douleur qui se faisait ressentir vers la région hépatique pouvait effectivement appartenir à beaucoup de parties, et seule elle ne pouvait révéler une maladie du foie.

L'altération qu'avait subie cet organe diffère à certains égards de celle que nous avons trouvée dans les observations précédentes. Ici encore il y a bien formation de pus; autour de l'abcès et dans le reste du parenchyme hépatique il y a bien aussi ramollissement très-prononcé du tissu du foie; mais cet organe, loin d'être plus rouge,

est, au contraire, beaucoup plus pâle, beaucoup moins rempli de sang que dans son état normal. Déjà, dans d'autres observations, nous avons constaté l'existence d'un pareil ramollissement du foie, avec notable décoloration de son tissu. Nous avons hésité alors à prononcer si c'était là une lésion inflammatoire. Ici la coexistence d'un abcès avec un pareil état du foie semble prouver la nature phlegmasique de cet état, quoique, selon nous, elle ne la démontre pas encore rigoureusement. Deux affections de nature différente ne peuvent-elles pas en effet exister simultanément dans un organe? Il ne faut pas croire qu'autour d'un abcès on doive nécessairement trouver de l'inflammation : nous avons vu plus d'un cas dans lequel l'organe où existait un abcès ne présentait d'autre trace de lésion que cet abcès lui-même.

Nul doute d'ailleurs que chez cet individu l'affection du foie n'ait eu une marche très-chronique. L'ancienneté de la douleur pourrait seul l'attester; mais on en a encore une preuve dans la texture de la fausse membrane qui tapissait les parois de l'abcès.

Ici encore une inflammation aiguë termina les jours de la malade. La diarrhée, qui succéda à une habituelle constipation, fut le seul signe de l'entéro-colite aiguë, dont l'ouverture du cadavre démontra l'existence. Cette diarrhée séreuse, survenue sans douleur chez un individu déjà épuisé par une longue maladie, eût été rangée, il y a quelques années encore, au nombre des flux dits colliquatifs, et regardée comme indépendante de tout travail inflammatoire; celui-ci était cependant bien réel. Certes les inflammations qui surviennent en pareil cas ne sont point liées à un état pléthorique; mais il faut

admettre comme un fait, que, quelque petite que soit la quantité de sang qui reste dans l'économie, quelque épuisées que paraissent être les forces des malades, il n'y a pas moins appel très-facile et très-fréquent de ce reste de sang et de forces vers différens points irrités, et spécialement vers la membrane muqueuse gastro-intestinale. Il semble que, par cela seul que l'affection chronique primitive a rompu l'équilibre de l'état sain, il y a tendance continuelle à une inégale répartition de la vie et du sang dans les différens organes.

XXXe. OBSERVATION.

Abcès du foie avec gangrène du parenchyme autour de lui. Gastrite et bronchite chroniques. Absence de tout signe caractéristique de l'affection du foie.

Un homme, âgé de soixante ans, travaillant sur les ports, jouit d'une bonne santé jusqu'à l'âge de cinquante-neuf ans. Alors il commença à perdre l'appétit; bientôt il vomit le peu d'alimens qu'il prenait; il avait des rapports aigres; il sentait à l'épigastre un poids incommode, mais point de douleur. Les forces et l'embonpoint diminuèrent peu-à-peu.

Lorsque le malade entra à la Charité, sa face présentait une teinte jaune-paille très-prononcée; il était déjà dans un degré avancé de marasme. Le pouls était fréquent, la peau habituellement chaude; jamais il n'y avait de sueur. Langue blanchâtre, sans rougeur; constipa-

tion. Toux fréquente avec expectoration puriforme ; râle muqueux en divers points de la poitrine.

Soumis à un traitement purement adoucissant et à une diète lactée, cet individu cessa de vomir, peu de jours après son entrée; les rapports devinrent très-rares; l'épigastre était indolent ; on n'y sentait aucune tumeur. La fièvre avait cessé.

Vingt jours se passèrent ainsi; le malade se sentait mieux sous le rapport de l'affection gastrique, lorsque tout-à-coup le pouls reprit de la fréquence, une prostration de plus en plus grande se manifesta, la langue brunit, et la mort survint en quelques jours au milieu d'un état adynamique.

Ouverture du cadavre.

Les parois de l'estomac, dans l'étendue de cinq à six travers de doigt en-deçà du pylore, étaient considérablement augmentées d'épaisseur. Dans cet espace, la membrane muqueuse était ulcérée, et, à la place des tuniques subjacentes, on ne trouvait plus qu'un tissu homogène d'un blanc mat, criant sous le scalpel. Dans le reste de l'estomac, la membrane muqueuse était blanche, mais très-molle.

Des adhérences celluleuses unissaient le foie et l'estomac.

Le foie avait son volume ordinaire; le lobe gauche présentait au toucher une fluctuation obscure; il contenait dans son intérieur une cavité, qui aurait pu admettre une pomme d'api, et qui était pleine de pus; une membrane épaisse, résistante, en tapissait les parois.

La portion de parenchyme qui entourait cette cavité était transformée, dans l'étendue de quelques pouces, en un putrilage noirâtre, d'où s'exhalait une odeur fétide, gangréneuse. Un peu plus loin le tissu du foie était rouge et ramolli; ailleurs il était sain.

Les poumons ne présentaient d'autre altération que d'anciennes adhérences celluleuses des plèvres, et une rougeur livide des bronches, dont la membrane muqueuse paraissait généralement épaissie.

Aucun signe ne révéla chez ce sujet l'affection du foie; la douleur même qui existait chez le sujet de la vingt-neuvième observation, manqua ici complètement. L'épaisseur de la membrane qui tapissait les parois de l'abcès démontre la chronicité de celui-ci.

C'est la seule fois que nous ayons vu la gangrène du foie; elle avait pris naissance autour de l'abcès, vraisemblablement dans des portions de parenchyme déjà frappées de phlegmasie chronique. C'est ainsi qu'on voit la gangrène s'emparer quelquefois des portions enflammées de parenchyme pulmonaire qui entourent les excavations tuberculeuses. C'est vraisemblablement à dater du moment où survint cette gangrène, que se manifesta l'état adynamique au milieu duquel succomba le malade.

Chez les malades des observations précédentes, nous n'avons pas vu qu'il y eût de toux; chez celui-ci, au contraire, cette toux existait; mais aussi l'ouverture du cadavre démontra l'existence d'une inflammation chronique des bronches. De là, ne doit-on pas conclure que la toux, dite hépatique, signalée par les auteurs comme

accompagnant fréquemment les affections du foie, et comme étant un simple résultat de l'irritation sympathique du poumon, est au moins beaucoup plus rare qu'on ne l'a dit, et que, de plus, lorsque de la toux se manifeste pendant le cours d'une maladie du foie, elle annonce le plus souvent une véritable complication de phlegmasie bronchique?

XXXIe. OBSERVATION.

Abcès du foie ouvert dans l'estomac. Symptômes de gastrite chronique. Ictère au début.

Nous ne possédons que peu de notes sur l'individu qui fait le sujet de cette observation; mais toujours savons-nous que, lorsqu'il entra à la Charité, il avait depuis long-temps de l'anorexie, de la douleur à l'épigastre, jamais de vomissemens, de fréquens accès de fièvre, et qu'il était déjà dans un degré avancé de marasme. La peau n'était que pâle; mais, deux ans auparavant, vers le début de son affection, le malade avait eu un ictère qui avait duré près de quatre mois.

L'ouverture du cadavre nous montra les lésions suivantes :

1°. Dans le crâne, une ossification d'une grande partie de la faux de la dure-mère. (L'individu avait à peine quarante ans.)

2°. Dans le thorax, quelques tubercules disséminés dans le parenchyme pulmonaire, sain d'ailleurs.

3°. Dans l'abdomen, d'intimes adhérences du foie et de l'estomac. A l'intérieur, celui-ci présentait, vers sa face postérieure, une solution de continuité qui intéressait toutes ses tuniques, qui était large comme une pièce de deux francs, et à travers laquelle un stylet introduit pénétra directement dans une cavité creusée dans le foie, assez vaste pour admettre une orange, et que remplissait un véritable pus. Les parois de cette cavité étaient tapissées par une membrane épaisse, dont la texture semblait être fibro-muqueuse. Autour de cet abcès, et dans le reste de son étendue, le parenchyme hépatique semblait être dans les conditions de texture de son état normal. Il en était de même des voies d'excrétion de la bile.

La perforation de l'estomac paraît ici s'être effectuée de dehors en dedans; l'inflammation s'est propagée d'abord du foie vers le péritoine situé entre lui et l'estomac, et a déterminé la formation d'adhérences entre ces deux organes; plus tard les tuniques de l'estomac se sont à leur tour enflammées en un point circonscrit de leur étendue, et il y a eu destruction successive et simultanée des membranes péritonéale, celluleuses, musculaire et muqueuse. Ce cas diffère ainsi d'autres cas plus communs dans lesquels une ulcération se formant dans l'estomac de dedans en dehors, finit par détruire en profondeur toutes les tuniques de l'estomac dans le point où elle a pris naissance, et alors les parois du ventricule, complètement détruites en ce point, sont suppléées soit par le foie, soit par le pancréas, etc. (Voyez sur ce sujet, tom. I, pag. 386.)

Quoi qu'il en soit, la cavité purulente, creusée dans le foie, devait naturellement se vider en partie dans l'estomac; aurait-on retrouvé du pus dans les évacuations alvines? Remarquons que l'ouverture de communication entre l'intérieur de l'estomac et l'abcès hépatique était encore peu considérable, et qu'elle ne s'était peut-être formée que depuis peu de temps. La nature des selles eût pu seule nous éclairer sur ce dernier point. En cas pareil, les parois de l'abcès n'auraient-elles pas pu se rapprocher peu-à-peu, à mesure qu'il se fût vidé dans l'estomac? Si cela avait eu lieu, on conçoit que la guérison de la maladie du foie n'eût pas été impossible. Des cas de ce genre ont été consignés dans les Mémoires de l'ancienne académie de chirurgie.

On n'oubliera pas de remarquer que, dans le cas qui vient d'être rapporté, aucune altération appréciable du foie n'existait hors de l'endroit occupé par l'abcès; on n'hésite pas cependant à regarder celui-ci comme ayant été produit par un travail inflammatoire. Mais supposez une matière dure, du tissu encéphaloïde, par exemple, existant ainsi au milieu du foie sans altération de texture de l'organe autour d'elle : cette dernière circonstance ne pourra plus être pour vous un motif de rejeter l'existence d'une inflammation antécédente, là où a pris naissance la production accidentelle. Il est d'ailleurs vraisemblable qu'à une certaine époque le foie eût été trouvé plus ou moins altéré autour de l'abcès; mais il était revenu à son état normal, à mesure qu'une membrane s'organisant autour du pus, l'avait de plus en plus complètement séparé du parenchyme hépatique, au milieu duquel il séjournait comme un corps étranger. Dans cet état de

choses, l'existence d'un abcès dans le foie peut être conçue, sans qu'il en résulte aucun trouble ni pour la texture, ni pour les fonctions de cet organe. C'est ce qui arrive indubitablement pour l'encéphale : l'observation a démontré l'existence d'abcès enkystés dans le cerveau d'individus, qui, plus ou moins long-temps auparavant, avaient eu tous les signes d'une encéphalite aiguë. Les symptômes de celle-ci avaient disparu, et la maladie avait pu être regardée comme complètement guérie ; cette guérison cependant n'était en quelque sorte que provisoire, jusqu'à ce qu'un nouveau travail d'inflammation vînt à se déclarer autour de l'abcès. C'est encore ainsi qu'on peut concevoir comment un corps étranger a pu séjourner long-temps dans le cerveau, sans manifester sa présence par aucun accident, puis révéler tout-à-coup son existence par différens signes d'encéphalite ou d'hémorrhagie cérébrale.

Chez l'individu dont l'observation donne lieu à ces réflexions, il n'y avait non plus aucun signe caractéristique d'une affection chronique du foie. Mais si l'on remonte à l'examen d'autres époques de sa maladie, on trouvera que, lorsqu'il commença à ne plus jouir de son état de santé habituelle, il eut un ictère qui fut d'assez longue durée. A aucune époque, d'ailleurs, l'inflammation du foie et la suppuration par laquelle elle se termina ne furent annoncées par de la douleur. Cela est encore moins étonnant dans ce cas, où la maladie eut une marche essentiellement chronique, que dans d'autres cas bien constatés où cette marche fut aiguë. S'il est vrai de dire que la douleur se montre dans la plupart des phlegmasies aiguës, il faut aussi reconnaître que,

pour aucune, elle n'est une condition nécessaire de leur existence. N'y a-t-il pas des pleurésies et des péritonites indolentes ?

XXXIIe. OBSERVATION.

Abcès du foie ouvert dans le péritoine. Augmentation de volume du foie. Ictère. Douleur à l'épaule droite. Gastrite chronique au début.

Un tailleur, âgé de cinquante et un ans, ayant eu plusieurs fois des maladies vénériennes, qui furent combattues par le mercure donné intérieurement et en frictions, commença à éprouver, dès l'âge de quarante-neuf ans, à la suite d'un dernier traitement antisyphilitique, dans lequel il prit beaucoup de décoction de salsepareille et la liqueur de Van Swieten, commença, dis-je, à éprouver quelques douleurs passagères à l'épigastre. Par leur retour brusque et leur cessation subite, ainsi que par leur nature et leur intensité, ces douleurs ressemblaient assez bien à ce qu'on désigne vulgairement sous le nom de *crampes d'estomac.* Dans leurs intervalles, l'appétit était conservé et la santé paraissait très-bonne. Peu-à-peu cependant l'embonpoint se perdit, les forces diminuèrent; ces douleurs gastriques, passagères, mais très-vives, furent remplacées par une douleur sourde, ou plutôt par une sensation habituelle de pesanteur, d'embarras à l'épigastre; l'appétit devint irrégulier, puis se perdit tout-à-fait. Tels furent les symptômes qui se succédèrent pendant dix-huit mois; le malade ne cessa pas toutefois de se

livrer à ses occupations. Au bout de ce temps, les conjonctives et la peau commencèrent à présenter une teinte jaune, qui devint de plus en plus prononcée, sans qu'aucune douleur se fût manifestée à la région du foie. Mais quelque temps après l'apparition de l'ictère, une douleur incommode et continuelle se déclara vers l'épaule droite : elle ne cessa pas depuis de se faire plus ou moins sentir.

Lorsque nous vîmes le malade, toute la surface cutanée était d'une teinte jaune très-prononcée. La douleur de l'épaule droite existait. Dans l'hypocondre droit, on sentait le foie qui débordait de trois travers de doigt le rebord des côtes : on le pressait sans qu'il parût douloureux. L'affection de l'estomac était caractérisée par un dégoût complet pour toute espèce d'alimens; par une pesanteur habituelle à l'épigastre, des vomissemens par intervalles, une sensation de chaleur brûlante qui se manifestait de temps en temps dans le trajet de l'œsophage en semblant partir du cardia. La langue était habituellement couverte d'un enduit blanchâtre, sans rougeur de ses bords ; les selles étaient rares. Il y avait chaque soir un mouvement fébrile assez prononcé.

Un jour des douleurs très-vives se firent sentir dans l'hypocondre droit, et le lendemain elles existaient dans toute l'étendue de l'abdomen. En même temps, vomissemens, tension du ventre qu'on ne peut presser en aucun de ses points sans exaspérer les douleurs; le décubitus sur le dos est le seul possible. Le pouls devient misérable, irrégulier; la peau se refroidit, et la mort survient trois jours après l'invasion de ces douleurs.

Ouverture du cadavre.

Épanchement séro-purulent dans le péritoine; foie plus volumineux que de coutume, hypertrophié. En le soulevant on aperçoit, un peu à droite de la vésicule, à la face inférieure de son lobe droit, une ouverture pratiquée dans son parenchyme, à travers laquelle le doigt indicateur peut être facilement introduit : cette ouverture conduit dans une cavité remplie de pus, dont les parois sont constituées par le parenchyme du foie; inférieurement ce parenchyme ne constitue qu'un plancher très-mince, ou comme une lame de quelques lignes qui sépare la cavité pleine de pus, creusée dans le foie, de la cavité péritonéale. C'est cette lame mince du tissu hépatique, qui s'est rompue en un de ses points, et qui a permis au pus formé dans le foie de s'épancher dans le péritoine, d'où est résultée la production d'une phlegmasie aiguë de cette membrane.

Les voies d'excrétion de la bile furent trouvées dans leur état sain.

La membrane muqueuse gastrique ne pouvait s'enlever en lambeau en aucun point du grand cul-de-sac : dans cette même étendue, elle présentait deux ou trois taches rouges, ayant chacune la grandeur d'une pièce de deux francs. En quelques endroits son ramollissement était tel, qu'elle ne ressemblait plus qu'à du mucus liquide déposé sur le tissu cellulaire subjacent. Dans la portion pylorique, la membrane muqueuse de l'estomac était, au contraire, épaissie, hypertrophiée, et sa couleur était

brunâtre : cette même couleur se retrouvait dans les deux premières portions du duodénum.

La rate était de volume et de consistance ordinaires.

L'estomac fut chez ce sujet le premier organe qui parut malade. Il est impossible de dire à quelle époque commença l'affection du foie; il est vraisemblable que la phlegmasie de l'estomac s'étendit peu-à-peu à l'appareil biliaire : on ne fut averti de l'existence d'une affection quelconque de celui-ci que par l'apparition d'un ictère, qui, au lieu de n'avoir qu'une durée passagère comme chez le sujet de la trente et unième observation, persista au contraire jusqu'à la mort. Sauf cependant un peu d'augmentation dans le volume du foie, qui existait ici, et non pas dans la trente et unième observation, l'état de cet organe était le même dans les deux cas. Dans tous deux, l'abcès était situé beaucoup plus près de la face concave que de la face convexe de l'organe. Dans la trente et unième observation seulement il occupait le lobe gauche, et dans la trente-deuxième observation, le lobe droit.

Cette observation est la première dans laquelle nous trouvons, au nombre des phénomènes morbides qui se manifestent pendant le cours d'une maladie du foie, la douleur de l'épaule droite; elle n'a été rencontrée par M. Louis dans aucun des cinq cas d'abcès du foie qu'il a rapportés. Il faut du moins en conclure que cette douleur s'observe, dans les diverses affections du foie, beaucoup moins souvent qu'on ne l'a dit et écrit.

Les diverses observations relatives aux abcès du foie que nous venons de rapporter, nous ont montré les principales variétés que ces abcès peuvent présenter, 1°. dans leur anatomie pathologique; 2°. dans leurs causes; 3°. dans leurs complications; 4° dans leur marche; 5°. dans leurs symptômes; 6°. dans leurs modes de terminaison. Nous avons parlé ailleurs de ces collections purulentes qu'on trouve quelquefois dans le parenchyme hépatique, et qui semblent y avoir été déposées plutôt qu'elles ne s'y sont formées : nous n'y reviendrons point ici. Nous ne parlerons pas non plus des abcès du foie qui surviennent à la suite des plaies de tête, non que nous n'en ayons vu un assez grand nombre d'exemples dans le service chirurgical de la Charité; mais parce que nous ne voulons surtout consigner dans cet ouvrage que ce que nous avons observé dans les salles de M. Lerminier.

Citons maintenant plusieurs cas où, à la place de pus, s'est formée dans le parenchyme hépatique une autre espèce de production accidentelle, dont les deux principales variétés ont été désignées sous les noms de squirrhe et de tissu encéphaloïde. Ayant déjà fait connaître notre opinion sur l'origine et la nature de ces productions, et nous proposant d'y revenir avec plus de détail dans un autre ouvrage, nous ne nous éloignerons pas ici du langage généralement reçu, nous conserverons provisoirement des expressions qui ne nous semblent ni justes ni suffisantes, mais dont l'usage a consacré l'emploi, et, supposant connue la disposition anatomique du cancer

du foie, nous nous occuperons surtout, dans les observations qui vont suivre, d'en faire ressortir les symptômes et la marche. Ces observations démontreront combien sont variables les signes qui annoncent les affections cancéreuses du foie. Ainsi, sous le rapport des symptômes, il y a un grand nombre de nuances à établir entre celles de ces affections où il y a à-la-fois tumeur dans l'hypocondre droit, douleur dans cette même partie, ictère, ascite, anasarque, et celles où l'on n'observe plus aucun de ces phénomènes morbides, et où l'ouverture du cadavre révèle seule l'affection du foie. Sous le rapport de la marche, il y a telle de ces affections qui ressemble véritablement à une maladie aiguë, qui se développe et se termine par la mort en un très-court espace de temps; il y en a telle autre qui persiste pendant un grand nombre d'années, sans produire long-temps de symptômes bien graves. Nous allons voir d'ailleurs que, comme les autres maladies du foie dont nous avons déjà parlé, le cancer du foie est le plus souvent accompagné pendant la vie de symptômes d'affection gastro-intestinale, et qu'après la mort on trouve fréquemment, mais non pas toujours, dans le tube digestif, et spécialement dans l'estomac, des traces d'inflammation chronique.

Nous commencerons par citer un cas de cancer du foie remarquable par sa marche rapide.

XXXIIIe. OBSERVATION.

Tumeur cancéreuse du foie et de l'épiploon gastro-hépatique, terminée par la mort trois semaines après l'apparition de ses premiers symptômes. Ictère. — État sain du tube digestif.

Un marchand forain, âgé de quarante-cinq ans environ, avait été atteint plusieurs fois de fièvres intermittentes; cependant il jouissait, depuis l'âge de quarante ans, d'une santé parfaite. Pendant le cours du mois d'avril 1820, il ressentit quelques légères douleurs immédiatement au-dessous du bord cartilagineux des fausses côtes droites; vers la fin de ce mois, un ictère se manifesta; il entra alors à la Charité. Lorsque nous le vîmes, il n'avait pas de fièvre; l'appétit était très-bon; les fonctions digestives paraissaient intactes; seulement les selles étaient décolorées; l'urine avait une teinte rouge orangée; l'hypocondre droit était souple et indolent. (*Petit-lait avec acétate de potasse; calomel et savon en pilules.*)

Le 2 mai, les douleurs de l'hypocondre droit reparurent; les jours suivans, elles persistèrent, la fièvre s'alluma, l'hypocondre devint tendu, comme s'il avait été occupé par le foie tuméfié. (*Sangsues sur l'hypocondre.*)

Le 9 mai, nous commençâmes à sentir, immédiatement au-dessous du rebord des côtes, à droite de l'épigastre, une tumeur globuleuse, immobile, très-douloureuse lorsqu'on exerçait sur elle une légère pression. (*Cataplasmes narcotiques.*)

Du 9 au 15, cette tumeur acquit un grand développement; elle devint sensible à la vue; et à côté d'elle ne tardèrent pas à se manifester plusieurs autres petites tumeurs bosselées, inégales et douloureuses.

Du 15 au 20, ces tumeurs se prolongèrent derrière les cartilages des côtes, et les soulevèrent fortement; en même temps le malade commença à vomir ses boissons, trois ou quatre heures après les avoir prises; la fièvre était continue avec un violent redoublement chaque soir, pendant lequel les douleurs de l'hypocondre devenaient déchirantes; le malade dépérissait avec une effrayante rapidité; le 20, il était parvenu au dernier degré du marasme et de la faiblesse; il succomba le 21.

Ouverture du cadavre.

Le foie, volumineux, dépassait le rebord des côtes de quatre travers de doigt. De sa face convexe faisaient saillie plusieurs tumeurs formées par un mélange de productions accidentelles, ordinairement désignées sous le nom de tissus squirrheux, encéphaloïde et tuberculeux. Ces tumeurs se prolongeaient assez profondément dans l'intérieur du viscère. Entre elles, le tissu du foie ne paraissait point altéré.

Des tumeurs de même nature entouraient et comprimaient les canaux hépatique et cholédoque, ainsi que l'extrémité pylorique de l'estomac.

On ne trouva aucune lésion appréciable dans le tube digestif.

Il est possible que les tumeurs du foie et de l'épiploon gastro-hépatique qui viennent d'être décrites existassent

déjà chez cet individu depuis plusieurs années, et que leur origine première fût liée aux fièvres intermittentes répétées auxquelles il avait été sujet. (Voy. p. 80 de ce vol.) L'existence de pareilles tumeurs encore petites, peu nombreuses et à l'état de crudité, n'est pas en effet incompatible avec un assez bon état de santé. Mais ce que nous voulons surtout faire ressortir ici, c'est l'extrême rapidité de leur accroissement; ce sont les accidens promptement mortels auxquels ce rapide accroissement donna lieu. Le mouvement fébrile fut ici semblable à celui qui accompagne une inflammation aiguë du tube digestif; l'intensité de la douleur fut en rapport direct avec l'acuité du développement du cancer. On remarquera aussi avec quelle promptitude le malade arriva au dernier degré de marasme. Combien, dans cette rapide et profonde altération de la nutrition, ne doivent pas être modifiés eux-mêmes et le sang et le système nerveux! de là, vraisemblablement, l'extinction de la vie.

On peut comparer cette observation avec celles citées dans le troisième volume, qui sont relatives à des cas de développement aigu de tubercules au sein du parenchyme pulmonaire.

Nous n'oublierons pas de noter, dans cette circonstance, l'état très-sain du tissu du foie autour des masses cancéreuses. N'est-ce pas cependant en pareil cas qu'on aurait dû y trouver des traces d'inflammation? Nous soumettons ce fait aux méditations de ceux qui rapportent à celle-ci la cause de toute production accidentelle.

L'ictère qui exista pendant toute la durée du séjour du malade à la Charité pourrait être lié à l'altération du parenchyme hépatique; mais, de plus, nous trouvons ici,

pour l'expliquer, une cause toute mécanique d'obstruction dans les tumeurs, dont l'ouverture du cadavre démontra l'existence autour des canaux hépatique et cholédoque; aussi, dans ce cas, la nature des selles annonça, avant la mort du malade, que la bile n'arrivait plus dans le duodénum.

Les vomissemens survenus dans les derniers temps ne furent point expliqués par un état morbide des voies digestives; l'estomac, le duodénum, le reste du tube digestif furent trouvés exempts de toute espèce d'altération. Ces vomissemens n'étaient-ils pas dus à la compression exercée sur le pylore par les tumeurs qui l'entouraient? Ce fait prouve, d'ailleurs, qu'on peut avoir de la fièvre et mourir sans qu'il y aît phlegmasie gastro-intestinale.

XXXIVe. OBSERVATION.

Tumeurs cancéreuses dans le foie, et de plus dans l'estomac, dans les ganglions lymphatiques pré-rachidiens, et autour de l'utérus. Tumeur et douleur dans l'hypocondre droit; ictère; ascite.

Une blanchisseuse, âgée de cinquante-trois ans, était malade depuis sept mois, lorsqu'elle entra à la Charité. Elle avait eu d'abord tous les symptômes d'un rhumatisme aigu : douleur à la région lombaire; tuméfaction douloureuse de plusieurs articulations; fièvre. Elle entra alors à l'Hôtel-Dieu, où elle fut saignée plusieurs fois. Lorsqu'elle en sortit (trois semaines environ après y être

entrée), elle était délivrée des douleurs articulaires et de celles de la région lombaire. Mais bientôt de nouveaux accidens survinrent : elle commença à ressentir une douleur sourde au niveau des dernières côtes droites; en même temps les fonctions digestives, bonnes jusqu'alors, se dérangèrent : la bouche était toujours sèche et souvent amère; beaucoup de rapports aigres suivaient l'introduction des alimens dans l'estomac; ces derniers étaient de temps en temps vomis. Aucune douleur ne se faisait d'ailleurs sentir à l'épigastre. Ces divers symptômes apparurent et persistèrent pendant les six mois qui précédèrent l'entrée de la malade à la Charité. Lorsque nous la vîmes, elle nous offrit l'état suivant.

La maigreur était considérable; les conjonctives étaient jaunes, ainsi que toute l'enveloppe cutanée. Cet ictère n'existait que depuis six semaines. L'abdomen était le siége d'une fluctuation évidente; la malade disait que son ventre avait commencé à grossir à-peu-près à la même époque où elle était devenue jaune; les membres n'avaient jamais été infiltrés. L'hypocondre droit et la partie droite de l'épigastre étaient occupés par une tumeur dont on pouvait mal apprécier la forme et circonscrire les limites en raison du liquide épanché dans le péritoine, et dont une certaine quantité était interposée entre la tumeur et les parois abdominales. Cette tumeur était d'ailleurs bien distincte; la malade y ressentait, mais par intervalles seulement, des douleurs assez vives, mais qui ne survenaient point par élancemens. Dans tout l'hypocondre droit la pression était douloureuse; partout ailleurs l'abdomen était indolent. La langue, rugueuse, était couverte d'un enduit jaunâtre épais. Une anorexie complète

existait depuis cinq mois. La bouche était habituellement sèche, sans qu'il y eût beaucoup de soif; l'introduction des alimens et même des boissons dans l'estomac était suivie d'une sensation de pesanteur à l'épigastre. Cette sensation se transformait en celle d'une chaleur brûlante, lorsque la malade buvait une seule cuillerée de vin. Des vomissemens n'avaient pas eu lieu depuis long-temps; mais souvent elle rendait, comme par régurgitation, une certaine quantité de mucosités qu'elle appelait des glaires. Il y avait habituellement une forte constipation. L'urine était d'un rouge acajou, peu abondante, et brûlait au passage. Le pouls était sans fréquence, et remarquable par son extrême petitesse; la peau était sèche et sans chaleur; mais chaque soir, depuis deux à trois mois, la malade se sentait brûlante. (*Boissons émollientes; diète lactée.*)

Cette malade succomba six jours après son entrée à l'hôpital. Pendant ce court espace de temps, toutes les boissons qu'elle prit furent rejetées par le vomissement; de fréquentes lypothimies eurent lieu; les deux cuisses s'infiltrèrent un peu; l'urine offrit un dépôt rose très-abondant. Le pouls cessa peu-à-peu de se faire sentir. A la suite d'un dernier effort pour vomir, il survint une syncope qui se transforma en mort réelle.

Ouverture du cadavre.

Le foie dépassait le rebord des côtes de plusieurs travers de doigt. Il était bosselé, parsemé de taches blanches, irrégulières, au centre de plusieurs desquelles existait un enfoncement. Ces taches correspondaient à au-

tant de masses cancéreuses qui existaient en grand nombre dans l'intérieur du foie. Trois substances d'aspect différent les constituaient, l'une d'un blanc jaunâtre et friable, l'autre grisâtre; la troisième d'un blanc mat, parcourue par de nombreuses lignes rougeâtres.

Autour de ces produits morbides, dans l'étendue de quelques lignes, le tissu du foie était plus mou, plus friable et plus rouge qu'ailleurs.

Les canaux biliaires, à leur sortie du foie, étaient entourés par de grosses masses cancéreuses, qui pouvaient contribuer à en oblitérer la cavité.

Estomac. — Non loin du pylore, qui est libre, la membrane muqueuse est soulevée par une tumeur irrégulièrement arrondie, du volume d'une grosse châtaigne, formée par un tissu d'un blanc mat; au-dessous d'elle la membrane musculaire est saine. La portion de muqueuse qui la recouvre lui adhère intimement; elle est manifestement épaissie et d'une couleur grise ardoisée. Un liquide semblable à de la suie remplit l'estomac.

Au-devant de la colonne vertébrale existent d'autres masses cancéreuses, dont plusieurs soulèvent l'aorte.

Cinq ou six petites tumeurs, ayant chacune le volume d'une noisette, formées par un tissu d'un blanc mat et sans apparence de fibres, existent entre le tissu propre du corps de l'utérus et le péritoine qui le recouvre.

La marche de ce cancer du foie a encore été assez rapide; la malade succomba six mois seulement après l'apparition des premiers symptômes qui révélèrent chez

elle l'existence d'une affection quelconque du foie et de l'estomac. Il serait difficile de dire ici laquelle de ces deux affections précéda l'autre; il semble qu'elles ont pris naissance à-peu-près dans le même temps. La maladie du foie est dans cette observation le plus caractérisée possible : il y a douleur et tumeur de l'hypocondre droit, ictère et ascite. La douleur fut un des premiers symptômes qui apparurent. Elle ne fut jamais aussi vive que chez le sujet de l'observation trente-troisième; elle ne fut pas d'ailleurs lancinante, comme on dit que le sont toutes les douleurs des affections cancéreuses. Quant à l'ictère, nous le trouvons encore ici coïncider avec l'existence des tumeurs qui, développées autour des canaux biliaires, pourraient les comprimer ou les irriter.

On n'oubliera pas de remarquer que chez cet individu, partout où la nutrition s'était éloignée de son type normal, il y avait eu développement de produits accidentels de même nature. Ainsi, rien ne ressemblait plus à la matière trouvée dans le foie, que celle qui était déposée dans l'épaisseur des parois de l'estomac, autour du corps de l'utérus et au-devant de la colonne vertébrale; cela est sur-tout remarquable autour de l'utérus, où le plus ordinairement ce sont des tumeurs fibreuses qui prennent naissance.

XXXVe. OBSERVATION.

Cancer du foie et de la rate. Tumeur douloureuse dans l'hypocondre droit. Ictère. Pas d'ascite. Ramollissement de la membrane muqueuse gastrique. Couleur ardoisée du duodénum.

Un charpentier, âgé de soixante-cinq ans, avouant avoir fait abus des liqueurs alcoholiques, entra à la Charité le 6 janvier 1820. Quinze mois auparavant il avait commencé à perdre l'appétit; puis l'ingestion des alimens dans l'estomac était devenue douloureuse, les forces et l'embonpoint avaient graduellement diminué. Il prit alors plusieurs élixirs stomachiques qui ne le guérirent pas. Quatre mois environ après que ses digestions eurent commencé à se déranger, il ressentit, pour la première fois, de la douleur à la région hépatique, et ses urines devinrent jaunes. D'abord peu intenses, et ne se reproduisant que par intervalles, les douleurs de l'hypocondre droit ne tardèrent pas à devenir plus vives, continuelles, lancinantes. Plus tard encore, la teinte jaune ne se borna plus aux urines, elle envahit les conjonctives, puis toute la peau : cependant le dérangement des fonctions digestives n'avait pas augmenté. A une époque encore plus rapprochée de celle où le malade entra à la Charité, l'hypocondre gauche devint également douloureux.

Lorsque nous vîmes cet individu, il souffrait beaucoup, sans pouvoir assigner un siége précis à ses dou-

leurs; il disait seulement qu'elles existaient dans toute la partie supérieure du ventre. Cependant on la faisait naître avec plus de force lorsqu'on exerçait une pression, même peu considérable, sur les différens points de l'hypocondre droit. Le palper, convenablement exercé, y faisait reconnaître l'existence d'un corps solide, qui semblait naître derrière les côtés, s'étendait en bas à-peu-près au niveau de l'ombilic, et à gauche dépassait un peu la ligne blanche. Ce corps, qui paraissait être le foie développé, et que l'on sentait d'autant mieux qu'il n'y avait pas d'ascite, et que les parois abdominales étaient considérablemeut amincies; ce corps, dis-je, n'avait point une surface égale; il s'en élevait au contraire de nombreuses inégalités, des espèces de bosselures que le palper découvrait facilement. Une de ces bosselures existait immédiatement à droite de l'appendice xyphoïde qu'elle touchait; plusieurs, et en particulier celle dont la situation vient d'être indiquée, étaient d'une très-grande sensibilité au moindre contact. On ne reconnaissait de tumeur en aucun autre point de l'abdomen. Toute la peau était d'une teinte jaune verdâtre. Du côté des voies digestives il n'y avait d'autre symptôme qu'une anorexie complète, la décoloration et la grande rareté des selles. Le pouls était habituellement fréquent, sans que la température de la peau fût élevée.

Cet individu succomba vingt-trois jours après son entrée, sans avoir présenté aucun nouveau symptôme.

Ouverture du cadavre.

Le foie, volumineux, occupait dans l'abdomen la même étendue que celle qui avait été reconnue pendant la vie.

Il avait une couleur verdâtre en plusieurs points, brunâtre dans d'autres. De sa surface convexe s'élevaient plusieurs tumeurs dont les unes étaient dures, et les autres molles et comme fluctuantes. Ce sont ces tumeurs qui constituaient les bosselures reconnues pendant la vie. En les incisant, on voyait qu'elles étaient composées par une matière blanche, dure dans les unes, molle et réduite en bouillie dans les autres, salie ailleurs par du sang qui y était mêlé. Cette matière se continuait dans l'intérieur du foie, et avait remplacé en grande partie son parenchyme ordinaire : en plusieurs points, celui-ci en était comme in filtré, d'où résultait, au lieu de masses incolores et bien isolées, un tissu rougeâtre, comme panaché de blanc. Ailleurs cette dernière couleur devenait de plus en plus prédominante, et le tissu hépatique ne représentait plus alors que quelques lignes rouges qui traversaient en sens divers la production accidentelle développée dans son sein, et qui, à mesure qu'elle s'était accrue, semblait s'être agrandie en déterminant l'atrophie des portions du parenchyme hépatique avec lesquelles elle se trouvait en contact.

Aucune lésion appréciable ne fut trouvée dans les canaux hépatique, cholédoque et cystique, non plus que dans la vésicule : celle-ci contenait, au lieu de bile liquide, plusieurs petits calculs unis entre eux par du mucus.

La rate, cachée derrière les fausses côtes gauches, n'était point augmentée de volume; son tissu ne paraissait être ni plus dense, ni plus rouge que de coutume; mais dans son intérieur étaient disséminées plusieurs masses blanchâtres, tout-à-fait analogues à celles du foie,

et qui semblaient comme déposées dans plusieurs cellules de la rate, à la place du sang plus ou moins modifié qui y est ordinairement contenu.

La membrane muqueuse de l'estomac était ramollie dans presque toute son étendue; nulle part on ne pouvait l'enlever en lambeaux, et vers le grand cul-de-sac elle ne constituait plus qu'une sorte de mucosité apposée sur la tunique lamineuse; elle était çà et là pointillée de rouge. Dans l'étendue de trois travers de doigt en deçà du pylore, la membrane muqueuse reprenait sa consistance accoutumée, et elle avait une teinte ardoisée : cette même couleur était affectée par la membrane muqueuse des deux premières portions du duodénum. — Nous ne trouvâmes rien de remarquable dans le reste du tube digestif, si ce n'est un paquet hémorroïdal considérable autour de l'anus.

Rien de notable dans les autres organes. Caillots fibrineux très-denses dans les cavités du cœur, se prolongeant dans les veines caves et dans l'aorte; taches jaunâtres à la surface interne de celle-ci.

La maladie a eu ici une durée plus longue que dans les deux cas précédens. Les premiers symptômes furent ceux d'une lésion de l'estomac, et ce ne fut que consécutivement que le foie parut s'affecter, ou que du moins en apparurent les signes. Ceux-ci furent au nombre de trois : douleur, tumeur et ictère. La douleur se montra la première; elle eut ici un caractère lancinant. On trouve rarement aussi bien dessinées pendant la vie les bosse-

lures qui se développent sur la périphérie des foies cancéreux. Aussi, d'après leur seule existence, et d'après leur vive sensibilité, la nature de l'affection du foie put être diagnostiquée. Quant à l'ictère, nous ne trouvons plus ici aucun obstacle mécanique dans les voies d'excrétion de la bile qui puisse en expliquer la production. En placerons-nous la cause dans l'existence des masses cancéreuses? Mais tout-à-l'heure nous allons voir de semblables masses, aussi considérables et aussi nombreuses, exister sans ictère. Il n'y a plus chez ce sujet aucune trace d'ascite, tandis qu'elle existait dans les observations précédentes, où la lésion organique n'était cependant pas différente, du moins en apparence.

Il n'est peut-être pas inutile de noter que chez cet individu où une même modification de nutrition fut trouvée dans le foie et dans la rate, l'estomac, depuis long-temps malade, ne partagea point cette modification; on trouva sa membrane muqueuse ramollie, rouge en quelques points, ardoisée en d'autres, et rien autre chose.

XXXVIe. OBSERVATION.

Cancer du foie. Gastro-duodénite chronique. Tumeur dans l'hypocondre droit. Ictère.

Un écrivain public, âgé de trente-sept ans, jouissait d'une bonne santé, lorsqu'un jour, après s'être exposé à un courant d'air froid pendant qu'il était en sueur, il

fut pris des divers symptômes d'un cholera-morbus : évacuations excessivement abondantes par haut et par bas; prostration subite, etc. Ces symptômes se dissipèrent au bout de peu de jours; mais dès ce moment il éprouva à digérer ses alimens une difficulté qui lui était auparavant inconnue : il s'apercevait de leur séjour dans l'estomac par une sorte de sentiment de plénitude et de tension abdominale qu'il éprouvait alors; il avait assez fréquemment de la diarrhée. Trois années se passèrent ainsi, au bout desquelles il devint jaune. C'est alors qu'il entra à la Charité.

L'émaciation était déjà considérable; toute la peau présentait une forte teinte ictérique, qui existait depuis sept à huit mois. On sentait très-distinctement dans l'hypocondre droit un corps à surface égale, qui se terminait par un bord assez mince un peu au-dessus du niveau de l'ombilic, et qui, à gauche, s'étendait dans l'épigastre un peu au-delà de l'appendice xyphoïde. Le malade ne s'était pas aperçu de l'existence de cette tumeur; il n'y avait jamais ressenti la moindre douleur, et, par la pression, par le palper exercé en divers sens, on n'en déterminait aucune. On ne pouvait guère hésiter à admettre que cette tumeur ne fût le foie augmenté de volume; mais quel était le genre d'affection dont il était atteint? Était-il simplement hypertrophié, induré, ramolli? des productions accidentelles s'y étaient-elles développées? c'est ce qu'il était impossible de décider. Il n'y avait actuellement, et il n'y avait jamais eu aucune trace d'hydropisie. Depuis long-temps le malade avait complètement perdu l'appétit : lorsqu'il introduisait la moindre

substance nutritive, solide ou liquide, dans son estomac, il éprouvait un accablement, un malaise général très-prononcés, et en même temps une sensation de gonflement à l'épigastre, mais jamais une véritable douleur. Une grande quantité de gaz étaient rendus par la bouche; à peine le malade avait-il vomi deux ou trois fois depuis que ses digestions avaient commencé à se déranger. Il se plaignait d'éprouver assez fréquemment des battemens de cœur précédés quelquefois d'une assez vive douleur à la région précordiale. Il éprouvait aussi de temps en temps de très-pénibles céphalalgies, des éblouissemens, des troubles de la vue, des fourmillemens dans les mains et dans les pieds, des contractions chroniques passagères de différens muscles. Il disait n'avoir plus d'énergie physique et morale, et être continuellement brisé, comme un homme qui vient de se livrer à un exercice au-dessus de ses forces. Il y avait plusieurs mois que les fréquentes diarrhées auxquelles le malade était sujet avaient été remplacées par une constipation constante; celle-ci datait à-peu-près de l'époque de l'apparition de l'ictère. La couleur des selles n'a point été constatée, non plus que celle des urines. Le pouls était constamment fréquent, la paume des mains brûlante; la température du reste de la surface cutanée était naturelle; la peau restait toujours sèche, et le malade se plaignait d'y ressentir une démangeaison habituelle très-incommode.

On donna l'eau de Vichy, qui n'eut d'autre effet que d'allumer la fièvre, et de faire naître à l'épigastre des douleurs que le malade n'y avait pas encore ressenties. Ce mouvement fébrile et ces douleurs cessèrent dès que

l'eau minérale ne fut plus administrée. Les mêmes accidens furent déterminés par l'emploi des pilules de calomélas et de savon médicinal.

Pendant les deux mois de séjour que fit le malade à la Charité, nous le vîmes peu-à-peu s'affaiblir, sans qu'il présentât d'ailleurs aucun nouveau symptôme. Cependant il paraissait être encore assez éloigné du terme fatal, lorsque tout-à-coup, sans cause connue, apparurent les symptômes d'une pleuro-pneumonie droite, qui, vainement combattue par des révulsifs appliqués sur le thorax et aux extrémités inférieures, entraîna rapidement le malade au tombeau.

Ouverture du cadavre.

Teinte jaune verdâtre très-prononcée de toute l'enveloppe cutanée; quelques taches rouges, semblables à des ecchymoses, aux deux jambes. Marasme squelettique; aucune trace d'hydropisie.

Le foie forme dans l'abdomen une volumineuse tumeur qui occupe l'hypocondre droit, l'épigastre, l'hypocondre gauche, et descend jusqu'au niveau de l'ombilic. Il présente une surface lisse et égale. Extérieurement il est remarquable par sa couleur d'un vert brunâtre, et n'offre aucune autre altération. Mais à peine l'a-t-on incisé, qu'on le trouve rempli de nombreuses masses blanchâtres dures ou molles, et réduites en bouillie, plusieurs parcourues par des lignes rougeâtres qui laissent entre elles des espèces d'aréoles de forme et de grandeur variées; d'autres salies par du sang épanché au milieu d'elles. Ces masses semblent comme enchatonnées au

milieu du tissu du foie, qui, autour d'elles, ne présente d'autre altération que celle de sa couleur déjà indiquée. — De la bile existe dans la vésicule, les canaux hépatique, cystique et cholédoque, paraissent être dans leur état normal.

La surface interne de l'estomac offre dans toute son étendue une couleur ardoisée qui réside dans la membrane muqueuse; celle-ci est considérablement épaissie, indurée, inégale à sa surface, mamelonnée, suivant l'expression consacrée par M. Louis. La même couleur se continue dans le duodénum; on remarque, de plus, dans celui-ci, un très-remarquable développement de follicules.

Dans le reste du tube digestif on ne trouve autre chose que de larges plaques ovalaires, pointillées de noir, vers la fin de l'iléum, (glandes de Peyer), et une coloration brunâtre du cœcum.

Les ganglions mésentériques, sur-tout ceux qui correspondent au cœcum, sont volumineux et d'un rouge pâle à leur intérieur.

Des fausses membranes molles, de formation récente, unissent, dans une grande partie de leur étendue, les plèvres costale et pulmonaire du côté droit. Le lobe inférieur du poumon de ce côté est en hépatisation rouge. — Le cœur et ses dépendances n'offrent rien de pathologique, ce qui est bon à noter, en raison des douleurs précordiales et des palpitations auxquelles le malade avait été sujet.

Dans l'encéphale, on remarque une infiltration séreuse assez considérable du tissu cellulaire sous-arachnoïdien de la convexité des hémisphères.

Nous trouvons encore ici un symptôme de moins que dans les observations précédentes, savoir, la douleur. Ainsi, voilà un cas bien tranché qui démontre que des masses cancéreuses peuvent se développer en grand nombre dans le foie, y exister à leur double état de crudité et de ramollissement, sans que cet organe devienne le siége d'aucune douleur. Que si nous recherchons pourquoi, dans ce cas, l'affection du foie fut complètement indolente, tandis que, dans ceux précédemment cités, elle fut accompagnée de douleurs plus ou moins vives, lancinantes ou ayant un autre caractère, nous ne trouverons aucune raison de cette différence ni dans le nombre, ni dans la texture des productions accidentelles, ni dans l'état du tissu du foie autour d'elles ; nous remarquerons toutefois qu'ici aucune de ces productions n'était visible à l'extérieur; que toutes, situées profondément dans l'organe, étaient éloignées du péritoine.

Le début de la maladie est une autre circonstance remarquable de cette observation. C'est à la suite d'un cholera-morbus que se manifestèrent différens troubles de la digestion, qui furent démontrés, par l'ouverture du cadavre, être le résultat d'une gastro-entérite chronique. Lorsque le malade succomba, il n'y avait plus de diarrhée depuis long-temps, et les symptômes annonçaient que l'inflammation intestinale proprement dite n'existait plus : aussi voyez quelles espèces de lésions furent trouvées dans l'intestin : un simple développement des glandes agminées de Peyer, et une coloration brune du cœcum. Ces deux lésions restaient comme traces d'une inflam-

mation qui n'existait plus; il y avait en outre un état d'hypertrophie des ganglions du mésentère, qui vraisemblablement aussi était le résultat de l'entérite antécédente.

Quant à l'estomac, l'inflammation chronique, propagée au duodénum, dont il était le siége, avait révélé son existence par deux ordres de symptômes : les uns, locaux, sont ceux sur lesquels plusieurs fois nous avons déjà appelé l'attention; la douleur épigastrique n'exista que momentanément et d'une manière en quelque sorte accidentelle sous l'influence d'une médication stimulante. D'autres symptômes étaient généraux, et le résultat d'irradiations sympathiques de l'affection de l'estomac : nous ferons remarquer sur-tout ce malaise général, ce brisement si prononcé dont se plaignait le malade, ces fourmillemens, cette céphalalgie, ces contractions musculaires, ces battemens de cœur qu'il éprouvait, ces douleurs passagères qu'il ressentait en divers points du corps. Combien de fois de pareils symptômes ont été appelés nerveux, parce que la lésion locale, dont ils étaient un effet sympathique, se révélait par des symptômes si peu tranchés qu'elle échappait facilement à l'investigation!

Chez ce malade, d'ailleurs, l'affection du foie paraît avoir été consécutive à l'affection gastro-intestinale; l'ictère survint bien long-temps après que les fonctions digestives avaient commencé à se déranger. Ici, pas plus que chez plusieurs malades précédens, il n'y avait obstacle au cours de la bile. On notera, de plus, que dans ce cas l'affection du foie se trouva liée à une duodénite chronique; nous sommes du moins porté à regarder comme telles, ou du moins comme en étant des vestiges, la

couleur ardoisée de la membrane muqueuse de cet intestin, et l'hypertrophie de ses follicules.

XXXVIIe. OBSERVATION.

Masses cancéreuses développées dans le foie. Diminution de son volume. Gastrite chronique. (Ulcération avec induration squirrheuse des tissus sous-muqueux.) Ictère. — Ascite. Absence de douleur.

Un potier de terre, âgé de soixante-six ans, militaire pendant dix-huit ans, eut en 1784, à Châlons-sur-Saône, une fièvre intermittente quarte qui dura neuf mois. Cependant, après la guérison de cette fièvre, il continua à jouir d'une très-bonne santé. Un an environ avant l'époque où il entra à la Charité, il fit une chute dans laquelle l'épigastre fut violemment froissé et contus par un corps dur. Peu de temps après cette chute, il eut une abondante hématémèse, et depuis, sans jamais éprouver de douleur épigastrique, il a perdu l'appétit, a eu fréquemment du dévoiement, et est devenu jaune. Deux mois environ avant son entrée à l'hôpital, l'abdomen a commencé à se tuméfier, sans que de la douleur se soit jamais fait ressentir en aucun point du ventre.

Etat du malade à l'époque de son entrée : Ictère général très-prononcé; maigreur; fluctuation évidente dans l'abdomen, qui est très-tuméfié, partout indolent, et dans lequel on ne peut reconnaître aucune tumeur. Langue blanchâtre, sans rougeur de la pointe, ni des bords; pas de soif; anorexie; jamais de vomissemens; trois ou

quatre selles liquides en vingt-quatre heures, depuis plusieurs mois. Les matières fécales sont jaunes. Pouls un peu fréquent, sans chaleur à la peau. Urine rougeâtre, sédimenteuse. (*Fumigation de baies de genièvre; frictions sur les membres avec l'alcohol camphré et la teinture de cantharides; tisane de chiendent nitrée.*)

Pendant le mois suivant le malade s'affaiblit de plus en plus, et succomba. Pendant les derniers jours de la vie, la diarrhée devint beaucoup plus considérable, et un véritable mouvement fébrile s'alluma. Jamais, d'ailleurs, jusqu'à l'instant de la mort, aucune douleur ne se fit ressentir soit dans la région hépatique, soit à l'épigastre, soit dans le reste de l'abdomen. L'ascite ne fit qu'augmenter, et dans les derniers temps les membres abdominaux s'infiltrèrent un peu. Dans les derniers temps aussi, le malade, qui ne toussait pas auparavant, expectora une assez grande quantité de crachats verdâtres, puriformes, se précipitant au fond de l'eau.

Ouverture du cadavre.

Teinte jaune de la peau; marasme; épanchement d'une grande quantité de sérosité limpide dans le péritoine, qui ne présente d'ailleurs aucune trace de phlegmasie ancienne ou récente.

Le foie n'occupe qu'un petit espace derrière les dernières côtes droites; son volume est manifestement moindre que dans son état normal; son tissu a une couleur d'un brun verdâtre; sa densité n'est pas notablement augmentée. Dans son intérieur, on trouve cinq à six masses blanchâtres ayant chacune à-peu-près le volume

d'une grosse noix; quatre sont dures et parcourues par quelques lignes rougeâtres, ou tachetées de points de même couleur; deux autres sont ramollies, et dans l'une de ces dernières il y a un peu de sang mêlé au détritus blanchâtre de la masse. Aucune d'elles ne fait saillie, ni n'est visible à l'extérieur du foie.

Les voies d'excrétion de la bile paraissent être dans leur état normal.

La rate est de volume, de couleur, de consistance ordinaires.

Une large ulcération existe à la face interne de l'estomac, vers le grand cul-de-sac. Cette ulcération pourrait recevoir au moins une pièce de cinq francs. Ses bords élevés sont formés par la membrane muqueuse rouge et tuméfiée. Dans le fond, on trouve d'abord le tissu cellulaire sous-muqueux transformé en une matière d'un blanc mat qui a plusieurs lignes d'épaisseur. Au-dessous de lui, on trouve la membrane musculaire qui n'offre pas partout le même aspect. En plusieurs points, et sur-tout vers la circonférence de l'ulcère, cette membrane présente une épaisseur plus grande que hors de l'ulcération. Là, elle est divisée en faisceaux ou lobules par des intersections blanches, comme fibro-celluleuses, qui tiennent d'une part au tissu cellulaire sous-muqueux, et d'autre part au tissu cellulaire sous-péritonéal. Plus près du centre de l'ulcération, la membrane musculaire n'est plus aussi facilement apercevable : elle ne se présente plus que sous forme de faisceaux épars, séparés par de grands intervalles qu'occupent uniquement des masses de tissu cellulaire en induration blanche. Il semble que ces masses ne sont que l'exagération des simples

stries blanches de la circonférence. Comme nous l'avons expliqué ailleurs, à mesure que le tissu cellulaire qui constitue ces lignes et ces masses a pris du développement, la tunique musculaire, resserrée, comprimée, a disparu en partie. En d'autres endroits, là où le tissu blanc homogène est encore plus prédominant, la tunique musculaire n'existe plus réellement qu'en débris, par points isolés; ailleurs, enfin, on n'en aperçoit plus aucune trace. — Hors de l'ulcération, la membrane muqueuse du reste de l'estomac n'offre aucune altération appréciable.

Des ganglions lymphatiques volumineux et ayant subi l'induration blanche (squirrheux) existent au-dessous de l'ulcération qui vient d'être décrite, entre l'estomac et la rate, et unissent intimement ces deux organes l'un à l'autre.

La membrane muqueuse de la fin de l'iléum est vivement injectée en rouge; celle du gros intestin est épaissie et colorée en un gris brunâtre.

État sain des organes thorachiques; teinte jaune très-prononcée de la surface interne de l'aorte, des cartilages costaux, et de la dure-mère.

C'est à la suite d'une violence extérieure que paraît être survenue chez cet individu l'affection de l'estomac, et, consécutivement à celle-ci, l'affection du foie. La maladie débuta par un symptôme des plus graves, par une hématémèse; et, soit que ce vomissement de sang ait été le résultat de la rupture d'un gros vaisseau, rupture occasionée par la chute sur l'épigastre, soit qu'il ait dépendu d'une simple exhalation des capillaires con-

gestionnés, toujours est il que ce vomissement est suivi d'un double travail de désorganisation et de l'estomac et du foie, que ne révèle aucune espèce de douleur. C'est seulement vers la fin de la maladie, lorsqu'il y avait déjà depuis long-temps profonde altération des forces nutritives, que surviennent, comme seuls symptômes de l'affection du foie, et l'ictère et l'ascite. Outre l'existence des masses cancéreuses, nous trouvons, pour expliquer l'ascite, cette diminution dans le volume du foie, que, dans des observations précédemment rapportées, nous avons vue coïncider fréquemment avec l'existence de collections de sérosité dans le péritoine. Quant à l'ictère, il n'est encore expliqué dans ce cas par l'existence d'aucun obstacle dans les voies d'excrétion de la bile, et de plus, nous sommes certains, par la nature des selles, qu'il y avait pendant la vie arrivée de la bile dans le duodénum.

Comment ne remarquerions-nous pas encore combien était grave l'altération de l'estomac, et combien furent peu prononcés les symptômes qui l'annoncèrent? Du dégoût pour les alimens, et voilà tout!...

Des ganglions lymphatiques s'étaient ici développés dans le voisinage de l'ulcération de l'estomac, comme on les voit se développer plus fréquemment dans le voisinage des inflammations aiguës ou chroniques de l'intestin.

L'augmentation de la diarrhée et le mouvement fébrile des derniers jours nous paraissent reconnaître pour cause l'injection rouge de la fin de l'iléum, tandis que l'état du gros intestin rend compte de l'ancien flux intestinal. Ainsi, épuisé par une affection chronique, cet individu, comme tant d'autres, succomba par une inflammation aiguë.

XXXVIIIe. OBSERVATION.

Cancer du foie et de l'estomac. Ictère, seul signe de l'affection du foie.

Un crieur des rues, âgé de soixante-quatre ans, a depuis plusieurs années des digestions laborieuses; il ne vomit jamais, et ne ressent aucune douleur à l'épigastre. Il est arrivé peu-à-peu au dernier degré du marasme et de la faiblesse. Six semaines avant son entrée à l'hôpital, il est devenu jaune; d'ailleurs absence complète de douleur dans la région hépatique; nulle apparence de tumeur ou de rénitence dans l'hypocondre droit, non plus qu'en d'autres points du ventre; pas de trace d'hydropisie. Selles noires et liquides.

L'ouverture du cadavre montra que le foie n'avait pas augmenté de volume; vu extérieurement, il ne semblait point malade. Cependant à peine l'eut-on incisé, qu'on s'aperçut qu'une partie de son tissu était remplacée par des masses volumineuses blanches et assez friables, que parcouraient de nombreux vaisseaux; ceux-ci s'en isolaient facilement, et se continuaient, comme des cheveux très-fins, avec les vaisseaux mêmes du parenchyme hépatique; en plusieurs points, ce n'étaient plus seulement des vaisseaux, c'étaient des débris plus considérables du tissu du foie, qui apparaissaient au milieu de ces masses de productions accidentelles, et qui ne tenaient au reste

du parenchyme que par des vaisseaux par lesquels ces masses étaient traversées.

Les voies d'excrétion de la bile furent trouvées dans leur état sain.

A la place du tissu cellulaire sous-muqueux de la portion pylorique de l'estomac, on trouvait une masse squirrheuse interposée entre la muqueuse et la tunique charnue; celle-ci était hypertrophiée, divisée en lobules par des filamens blanchâtres, qui du tissu cellulaire sous-muqueux induré (*squirrhe*) s'étendaient au tissu cellulaire sous-péritonéal. La membrane muqueuse elle-même ne présentait d'autre altération que du ramollissement avec un peu de rougeur en quelques points.

Il n'y avait rien de notable dans le duodénum.

Les parois d'une grande partie du colon présentaient le même genre d'altération que celles de l'estomac. Elles étaient dures, considérablement épaissies, et criaient sous le scalpel qui les divisait. On trouvait dans ces parois, en procédant de dehors en dedans, 1°. entre le péritoine resté sain et la tunique charnue, une membrane blanche et dure, ayant plusieurs lignes d'épaisseur (tissu cellulaire sous-péritonéal, épaissi et induré); 2°. la tunique musculaire fortement hypertrophiée; 3°. à la place du tissu cellulaire interposé entre elle et la membrane muqueuse, une couche épaisse constituée par un tissu dur et d'un blanc grisâtre; 4°. la membrane muqueuse également épaissie, très-dense et d'un gris brunâtre.

La rate était de volume, de couleur et de consistance ordinaires.

Quelques tubercules crétacés, avec induration noire autour d'eux, existaient au sommet des poumons.

Cette observation offre un exemple d'affection cancéreuse du foie, sans augmentation de volume de l'organe, sans douleur, sans hydropisie, sans autre signe, en un mot, qu'un ictère. Ici encore on voit celui-ci coïncider avec un état sain des voies d'excrétion de la bile. Rien ne prouve qu'il y ait eu dans ce cas affection du duodénum; mais on trouve chroniquement enflammés l'estomac et le gros intestin. Il nous semble très-peu exact de confondre sous un même nom l'espèce d'altération qu'avaient subie ces parties du tube digestif, et celle dont le foie était le siége. Que voyons-nous en effet dans l'estomac et le gros intestin? une hypertrophie, une induration des divers tissus subjacens à la membrane muqueuse? Au contraire. En est-il de même des masses blanchâtres développées dans le foie? sont-elles le résultat d'une simple altération de texture du tissu de cet organe? Rien n'autorise à le penser, et tout prouve au contraire qu'elles sont une véritable production nouvelle déposée par sécrétion dans le parenchyme hépatique, comme chez d'autres individus s'y dépose du pus, comme dans le poumon et ailleurs se dépose du tubercule.

Voilà la première observation où nous ne voyons plus la maladie du foie annoncée que par un seul signe; c'est ce qui aura lieu aussi dans les observations qui vont suivre.

XXXIXe. OBSERVATION.

Cancer du foie; même dégénération dans l'estomac, le pancréas et l'épiploon. Tumeur indolente dans l'hypocondre droit. Dérangement des fonctions digestives. Absence d'ictère et d'hydropisie.

Une femme, âgée de quarante-trois ans, jouit d'une bonne santé jusqu'à l'âge de quarante ans. Elle cessa alors d'être réglée, et à-peu-près en même temps ses digestions se dérangèrent, sans qu'elle éprouvât d'ailleurs de véritable douleur à l'épigastre. Elle n'avait plus d'appétit; l'introduction dans l'estomac du peu d'alimens qu'elle prenait était suivie de malaise général et d'une sensation de plénitude dans l'abdomen; elle avait de fréquentes éructations acides. Dans cette première époque de sa maladie, elle prit de la rhubarbe, puis du quinquina; il n'en résulta aucune amélioration; c'est même à la suite de l'administration du quinquina qu'elle prenait en décoction, qu'elle commença à être prise de vomissemens, et depuis ils sont survenus à des intervalles plus ou moins éloignés. Les matières vomies étaient de trois sortes : tantôt c'étaient les alimens eux-mêmes, tantôt d'abondantes mucosités; tantôt enfin un liquide brunâtre, semblable à du marc de café. (Cette comparaison était employée par la malade elle-même.)

Cette affection gastrique durait depuis trois ans environ, lorsque nous commençâmes à l'observer; elle était

alors arrivée à sa dernière période : la maigreur et la faiblesse étaient extrêmes; la face avait une teinte jaune-paille très-tranchée; il n'y avait d'ailleurs aucune trace d'ictère. Le foie se sentait d'une manière manifeste dans l'étendue de deux ou trois travers de doigt au-dessous des côtes, dans les deux hypocondres et à l'épigastre; on en suivait facilement le bord tranchant. La malade n'éprouvait de douleur en aucun point de l'abdomen et du thorax : la pression n'en déterminait pas non plus. La langue n'était que pâle; de fréquens rapports acides avaient lieu, et presque tous les jours, depuis quelque temps, il y avait des vomissemens des diverses matières indiquées plus haut; les selles étaient rares, brunâtres et dures; le pouls était petit et fréquent, la peau chaude et sèche. (*Tisanes adoucissantes; lait coupé.*)

Peu de jours après l'entrée de la malade, *deux vésicatoires furent appliqués aux jambes*; ils déterminèrent une vive irritation du système nerveux. Le lendemain, elle fut trouvée dans un état d'agitation extrême. La douleur qu'elle disait ressentir à la place des vésicatoires, lui arrachait des cris aigus; le pouls, petit, serré, avait acquis une grande fréquence; les vésicatoires furent recouverts d'un cataplasme émollient. Dans la journée, à cette exaltation nerveuse, remarquable dans l'état d'épuisement de la malade, succéda un profond anéantissement physique et moral. — Le soir, la surface des vésicatoires fut trouvée couverte d'une couche noire; la mort eut lieu le lendemain matin.

Ouverture du cadavre.

Etat de marasme. Pas de trace d'ictère, ni d'hydropisie.

Rien de remarquable dans le cerveau et ses membranes. Ventricules entièrement vides de sérosité.

Organes thorachiques sains.

Le foie, ainsi qu'on l'avait constaté pendant la vie, s'étendait jusque dans l'hypocondre gauche, et dépassait de trois travers de doigt le rebord des côtes. Dans le flanc droit, il touchait la crête iliaque. L'estomac était entièrement recouvert par lui. A l'extérieur, il avait une couleur rougeâtre, interrompue en plusieurs endroits par une teinte d'un blanc sale. Là où existait cette dernière teinte, le doigt sentait une fluctuation manifeste. Elle correspondait en effet à de vastes cavités remplies d'une sorte de bouillie dont la couleur variait depuis le gris sale jusqu'au rouge. En quelqu'endroit que l'on incisât le foie, on pénétrait dans de semblables cavités. Plusieurs contenaient une matière plus solide, qu'une légère pression pouvait encore écraser facilement, et qui se transformait alors en une bouillie semblable à celle contenue dans les autres cavités. Enfin, en trois endroits seulement, on trouvait comme enchatonnées dans le tissu du foie des tumeurs du volume d'une grosse noix, formées par une matière d'un blanc mat que parsemaient des lignes rougeâtres, et qui présentaient aussi quelques points de leur étendue transformés en un liquide pultacé d'un gris rougeâtre sale.

La vésicule du fiel était distendue par une bile très-

noire et très-épaisse. — Rien de remarquable dans les canaux.

Le foie ayant été enlevé, on découvrit une autre tumeur volumineuse, bornée en haut par le corps de l'estomac, en bas et des deux côtés par les trois portions du duodénum. Elle était constituée par une matière d'apparence inorganique, d'un blanc mat, dure, criant sous le scalpel. A son côté gauche, l'on ne trouvait plus qu'un très-petit vestige du pancréas. En comprenant dans une même coupe cette glande et la tumeur, on voyait le tissu sain du pancréas disparaître tout-à-coup, et être remplacé par le tissu de la tumeur. Seulement, à la surface interne de celle-ci on apercevait encore quelques granulations éparses de la glande.

La tumeur que nous venons de décrire se continuait avec plusieurs autres de même nature qui entouraient l'extrémité pylorique de l'estomac et le commencement du duodénum.

Dans l'étendue de quatre ou cinq travers de doigt en-deçà du pylore, on ne trouvait plus, à la place des diverses tuniques qui constituent les parois de l'estomac, qu'un tissu homogène, blanc et dur. Dans cet espace, la membrane muqueuse était détruite; au fond de l'ulcère qui résultait de sa destruction, existait une matière pultacée blanchâtre, d'une à deux lignes d'épaisseur.

Enfin, dans l'épaisseur même du grand épiploon, immédiatement au-dessous du colon transverse, était développée une tumeur de la grosseur d'un œuf d'autruche, formée, comme celle que circonscrivait le duodénum, par une matière homogène, dure et d'un blanc mat.

N'est-ce pas une circonstance bien remarquable de cette observation, que, malgré le grand nombre de productions accidentelles, dites cancéreuses, développées en divers points de l'abdomen, aucune douleur n'ait jamais été ressentie? L'énorme tumeur constituée par le foie fut constamment indolente, et cependant les masses cancéreuses qui avaient en grande partie remplacé son tissu, étaient complètement ramollies; du sang leur était mêlé, et de plus elles étaient en contact à-peu-près immédiat avec le péritoine de la périphérie du foie.

Dans cette observation, nous ne retrouvons non plus aucune trace d'ictère, mais seulement cette teinte jaune-paille de la face qui accompagne un certain nombre d'affections cancéreuses, et qui plus d'une fois a servi à distinguer, pendant la vie, la simple inflammation chronique d'un tissu de sa dégénération organique.

La dégénération du pancréas, dont cette observation fournit un exemple, est un fait rare d'anatomie pathologique. Le plus communément on le trouve intact au milieu des plus graves désorganisations de l'estomac et des autres tissus qui l'environnent. Ne semble-t-il pas que, dans ce cas, ce soit sur-tout le tissu cellulaire interposé entre les granulations du pancréas qui se soit altéré et induré, et qu'à mesure que ce tissu cellulaire se développait, les granulations se soient atrophiées et aient enfin disparu? Plusieurs fois dans les glandes salivaires, et une fois dans la glande lacrymale, nous avons pu suivre le travail de désorganisation que nous venons d'indiquer. Les

granulations de ces glandes étaient encore distinctes, mais seulement éparses et séparées les unes des autres par du tissu cellulaire épaissi et induré.

Nous n'oublierons pas de faire remarquer les fâcheux effets qui furent produits chez cet individu par l'application de vésicatoires aux jambes. Quel plus frappant exemple peut-on donner des dispositions individuelles ! C'est ainsi que chez certains malades le plus léger irritant, introduit dans les voies digestives, sera l'occasion du développement des accidens les plus graves, tandis que chez d'autres les plus violens drastiques resteront sans effet.

XLe. OBSERVATION.

Cancer du foie et de l'estomac. — Ascite, sans autre symptôme d'affection du foie.

Un terrassier, âgé de soixante-cinq ans, ayant depuis un an un dévoiement habituel (trois ou quatre selles liquides en vingt-quatre heures, précédées de coliques), éprouve depuis deux mois quelques douleurs à l'épigastre : il a des rapports aigres après avoir mangé, et a quelquefois des envies de vomir. Depuis un mois, ascite et œdème léger des membres inférieurs : d'ailleurs on ne sent aucune douleur dans l'abdomen; l'hypocondre droit n'a jamais été douloureux; la peau n'a jamais été jaune.

Cet individu s'affaiblit de plus en plus, et succomba.

Ouverture du cadavre.

Épanchement considérable de sérosité limpide dans le péritoine; foie de volume ordinaire, caché derrière les côtes, paraissant sain extérieurement, mais parsemé à son intérieur d'un très-grand nombre de masses cancéreuses dont plusieurs sont ramollies. Ces masses occupent près des trois quarts de l'organe, dont le tissu sain est ainsi réduit à un très-petit volume. — Il n'y a rien de remarquable dans les voies d'excrétion de la bile. La surface interne de l'estomac présente vers le milieu de la petite courbure un ulcère plus large qu'une pièce de cinq francs, dans le fond et autour duquel on trouve le tissu cellulaire sous-muqueux considérablement épaissi, squirrheux, et la tunique charnue hypertrophiée. Dans le gros intestin, on trouve la membrane muqueuse pâle, mais très-ramollie. Il y a un peu de rougeur à la fin de l'intestin grêle.

Le sommet de chaque poumon est dur et noir; on trouve au milieu de cette portion indurée de petits grains de consistance pierreuse.

Il n'y a plus chez ce sujet ni tumeur, ni douleur présente ou passée, ni ictère actuel ou antécédent, pour caractériser l'affection du foie. L'ascite, que l'on pouvait juger facilement ne point dépendre d'une affection du cœur, et qui ne paraissait pas non plus reconnaître pour cause une inflammation du péritoine, pouvait porter à penser qu'il y avait maladie du foie; mais si d'après cette

ascite on eût voulu annoncer la nature de l'affection qui avait frappé le foie, on aurait plutôt diagnostiqué l'existence d'un de ces foies durs, diminués de volume, *ratatinés*, granuleux ou en cirrhose, dont nous avons précédemment parlé, qu'on n'aurait pensé rencontrer un foie cancéreux; car celui-ci donne bien plus rarement lieu à une ascite, sans autre symptôme, que ne la produit la lésion qui vient d'être indiquée.

Ici encore, comme dans la plupart de nos autres observations, nous remarquons l'existence simultanée de l'affection du foie et du tube digestif; ici, non plus, ce n'est pas le duodénum que nous voyons être spécialement atteint.

Nous arrivons enfin aux cas plus obscurs où la même simultanéité d'affections ayant lieu, celle du tube digestif peut être seule reconnue pendant la vie, aucun phénomène morbide du côté du foie ne portant même à soupçonner l'existence d'une lésion quelconque de cet organe.

XLIe. OBSERVATION.

Tumeurs cancéreuses du foie, sans existence d'aucun signe d'affection de cet organe. Gastrite chronique.

Un homme de cinquante-six ans, ayant joui toute sa vie d'une bonne santé, ayant toujours bien digéré, vomit, il y a dix mois, pendant trois jours consécutifs, une grande quantité de sang. Depuis cette époque ses digestions sont dérangées. L'entrée de toute espèce d'aliment

dans l'estomac est pénible. Il a habituellement très-peu d'appétit. Il a de fréquentes régurgitations, et vomit rarement; il rend beaucoup de glaires pendant tout le temps de la digestion; il n'accuse aucune douleur à l'épigastre, non plus que dans l'hypocondre droit.—Lors de son entrée à l'hôpital, il était très-maigre, mais la teinte de la face était peu altérée. Il prit pour tisane *l'eau de veau émulsionnée :* on lui donna de temps en temps de *la magnésie à la dose de deux gros.* Pendant les douze ou quinze jours qu'il passa à la Charité, il ne vomit pas; ses rapports devinrent beaucoup moins fréquens. Il ne prenait pour toute nourriture que quelques crêmes de riz et des bouillons. Son pouls fut toujours lent, la langue naturelle.

Le 2 avril, il se félicitait de l'amélioration de son état; il ne se plaignait que d'une anorexie complète; ses forces étaient encore bien conservées : il mourut tout-à-coup.

Autopsie cadavérique.

Cerveau sain, ainsi que le cœur, et les poumons, qui ne sont pas engoués.

L'estomac a à peine le volume d'un intestin grêle; il est entièrement recouvert par le colon. Le long de sa petite courbure, il adhère au foie par des brides celluleuses anciennes. Immédiatement au-dessous de l'orifice cardiaque, sa face interne présente un espace de la largeur de deux pièces de cinq francs réunies, dans lequel la muqueuse est détruite : le fond de l'ulcère qui en résulte est formé par le tissu lamineux. Dans tout cet espace, les parois de l'estomac ont au moins deux travers

de doigt d'épaisseur; elles sont formées par un tissu d'un blanc mat, sillonné par des lignes rougeâtres entrecroisées; au milieu de ce tissu existent deux ou trois larges plaques d'un beau noir foncé, offrant tous les caractères de la mélanose. Une de ces plaques apparaît au fond de l'ulcère. Au pourtour de celui-ci existe la muqueuse irrégulièrement découpée, et présentant huit à dix végétations brunâtres, faisant au-dessus du reste de la membrane une saillie d'une demi-ligne à une ligne; elles paraissent produites par une expansion de la muqueuse. Elles ont aussi de l'analogie avec les tumeurs hémorrhoïdales. Dans le reste de son étendue, la muqueuse gastrique blanche était un peu ramollie.

Dans l'épaisseur même du foie existaient deux grosses masses cancéreuses, qu'on isolait très-bien du tissu de ce viscère, où elles semblaient être comme enchatonnées. Elles étaient formées par le tissu encéphaloïde cru.

Nous ferons remarquer dans cette observation : 1°. l'absence complète de toute espèce de signe, qui pût même porter à soupçonner l'existence d'une affection quelconque du foie; 2°. l'hématémèse qui marqua le début de la gastrite chronique; 3°. le genre même d'altération qu'avait subie l'estomac; 4°. la manière subite, imprévue, dont survint la mort, sans que l'ouverture du cadavre en donne l'explication.

XLIIe. OBSERVATION.

Cancer de l'estomac et du foie. Hypertrophie interne du ventricule gauche du cœur. Ossification de l'aorte.

Un cartonnier, âgé de soixante ans, éprouve depuis plusieurs années un peu d'oppression qui augmente dès qu'il court ou qu'il monte. Il y a cinq ans qu'il éprouva de violens chagrins; c'est depuis cette époque qu'il a senti ses digestions se déranger. D'ailleurs, il n'a jamais été adonné à l'usage des liqueurs fortes; il n'a jamais fait d'excès en aucun genre. D'abord il eut de longs intervalles de l'anorexie la plus complète; le matin il rendait souvent comme par régurgitation une assez grande quantité de liquide clair, filant, un peu aigre, qu'il désigne sous le nom de pituite. Plus tard il éprouva à l'épigastre comme le sentiment d'une barre, toutes les fois qu'il avait mangé. Il lui semblait de temps en temps qu'on lui appliquait un fer rouge dans le trajet de l'œsophage. Cependant il continua toujours de se livrer à ses occupations accoutumées. Mais depuis quatre mois des symptômes plus graves se sont manifestés. Il a commencé à avoir de fréquens vomissemens; ils survenaient ordinairement huit à dix heures après qu'il avait pris quelque aliment. Il a beaucoup maigri, et ses forces ont sensiblement diminué. En même temps les symptômes de la maladie du cœur se sont plus franchement dessinés; l'oppression est de-

venue plus considérable; le pourtour des malléoles s'est œdématié.

Entré à la Charité vers le milieu du mois de juillet, le malade nous présenta l'état suivant :

Marasme déjà très-avancé; face très-pâle avec vive coloration des pommettes. Faiblesse portée au point que le malade ne peut plus se lever pour aller à la selle. Il reste à demi assis dans son lit; il étoufferait s'il se couchait horizontalement; les pieds et la partie inférieure des jambes sont œdématiés; la langue est pâle, couverte à son centre d'un léger enduit jaunâtre; un goût d'amertume très-désagréable règne habituellement dans la bouche; aucune soif n'est ressentie. Le malade accuse actuellement comme la sensation d'un trait de feu qui du pubis s'étend jusqu'au milieu du sternum. Lorsqu'il mange ou qu'il boit, il sent une douleur, une chaleur brûlante dans l'espace situé entre l'appendice xiphoïde et l'ombilic; il a souvent des éructations acides; il vomit à-peu-près chaque jour des matières brunâtres; il n'a pas le moindre appétit; il a envie, dit-il, de toutes sortes d'alimens; mais dès qu'il les voit, il en est dégoûté. En palpant l'abdomen on le trouve fortement tendu dans toute la région épigastrique; la pression excite de la douleur vers l'hypocondre droit. Immédiatement au-dessous et à gauche de l'appendice xiphoïde existe une tumeur bosselée, mobile, douloureuse à la pression, qui excite des nausées; le reste du ventre est souple et indolent; la constipation est habituelle; il y a absence complète de fièvre; le pouls est de force ordinaire, un peu dur. (*Tisanes émollientes; magnésie; lavemens émolliens; diète.*)

Les jours suivans, ce malade nous présenta chaque matin une cuvette à moitié remplie d'une grande quantité de matières, semblables par leur couleur à du marc de café, qu'il vomissait dans le courant de la journée. Il ne nous offrit, d'ailleurs, aucun nouveau symptôme; mais la faiblesse fit des progrès rapides, la cornée transparente du côté droit s'ulcéra, la face prit un aspect cadavérique, et la mort survint le 5 août.

Le principal phénomène qui fixa notre attention fut l'extrême mobilité de la tumeur. Tantôt nous la trouvions immédiatement au-dessous de l'appendice xyphoïde, tantôt à deux ou trois travers de doigt plus bas; soit sur la ligne médiane, soit plus ou moins à gauche ou à droite de l'appendice.

Ouverture du cadavre.

Abdomen. La portion splénique de l'estomac, dilatée et remplie par un liquide d'un brun foncé, s'étendait sous forme d'un large cul-de-sac jusqu'à l'ombilic. La portion pylorique rétrécie présentait des parois considérablement épaissies. Cet épaississement commençait un peu à gauche de l'appendice xyphoïde, et se continuait jusqu'au pylore. Dans toute cette étendue les parois de l'estomac étaient formées par un tissu homogène, d'un blanc bleuâtre, comme demi-transparent, criant sous le scalpel, et creusé par un assez grand nombre de petites aréoles, que remplissait un liquide incolore, gélatiniforme. Au milieu de ce tissu homogène s'apercevaient cependant encore des lignes de démarcation entre les membranes muqueuse, lamineuse et musculaire. A sa

face libre la muqueuse présentait une couleur rougeâtre, et semblait comme fongueuse. Dans la portion splénique, elle était blanche et consistante. La tunique musculaire se terminait brusquement là où commençait l'altération; on cessait tout-à-coup de l'apercevoir. Le reste du canal intestinal était sain.

Une grande quantité de masses blanchâtres, cancéreuses, d'une médiocre consistance, existaient à la superficie du foie et dans son intérieur. Dans leur intervalle, le parenchyme du viscère ne paraissait point altéré. Il se prolongeait par une languette mince jusque sur la rate.

Thorax. Les poumons étaient sains, peu engoués: l'extrémité du petit doigt pouvait à peine être introduite dans la cavité du ventricule gauche, dont les parois étaient fortement hypertrophiées. Les valvules aortiques étaient saines; mais immédiatement au-dessous d'elles existait dans tout le pourtour de l'artère un cercle osseux, faisant une saillie considérable dans l'intérieur de l'artère. Dans ce point, la membrane interne avait été détruite, et l'ossification se trouvait en contact immédiat avec le sang. Dans tout le reste de l'aorte thorachique et abdominale apparaissaient de nombreuses plaques osseuses, assez rapprochées les unes des autres. Au-dessus de beaucoup d'entre elles, la membrane interne avait été également détruite. Immédiatement au-dessus de la bifurcation de l'aorte, et au point d'origine des deux vaisseaux qui en naissent, se voyaient des aspérités acérées, osseuses, longues de quatre à cinq lignes, et tout-à-fait semblables à de petites esquilles d'un os fracturé. L'on conçoit qu'une pareille production, en s'étendant de

plus en plus, aurait pu finir par gêner considérablement le cours du sang dans les extrémités inférieures. Aucune ossification n'existait dans les divisions de l'aorte.

Dans cette observation, comme dans la précédente, rien ne porta à soupçonner pendant la vie l'existence de l'affection du foie.

XLIIIe. OBSERVATION.

Hydatides dans le foie et dans la rate. Douleur vers l'hypocondre droit; ictère; dépérissement.

Un chantre d'église, âgé de trente-un ans, avait fait abus depuis plusieurs années de liqueurs alcoholiques. Trois ans avant son entrée à l'hôpital il eut la variole; avant l'invasion de cette maladie il avait constamment joui d'une bonne santé. Pendant les cinq mois qui suivirent la convalescence de l'exanthème, il eut un dévoiement accompagné de douleurs abdominales peu vives. Sous l'influence d'un régime suivi et de quelques applications à l'anus, ce dévoiement, qui d'abord avait été abandonné à lui même, ne tarda pas à disparaître; mais quelque temps après, une douleur sourde commença à se faire sentir vers l'hypocondre droit; elle était habituellement plus vive pendant la nuit. Cette douleur ne fut accompagnée d'aucun autre symptôme grave pendant l'espace de deux années environ. Au bout de ce temps, le malade commença à perdre de son embonpoint et de

ses forces; la douleur de l'hypocondre ne devint pas d'ailleurs plus vive. Pendant six mois, il dépérit ainsi sans qu'aucun autre symptôme local se manifestât. De temps en temps seulement, il y avait des retours de diarrhée. L'appétit était bon; et, pour rappeler ses forces qui se perdaient, cet individu augmentait chaque jour les doses de vin et de liqueurs fortes qu'il était habitué à boire depuis long-temps. Enfin, six mois avant l'entrée à la Charité, le malade s'aperçut qu'il devenait jaune. L'ictère, léger d'abord, et borné à la face, devint ensuite général et très-prononcé. Tels furent les renseignemens que nous donna le malade. Voici maintenant dans quel état il se présenta à notre observation.

Il avait une remarquable gaîté, et était plein d'espoir dans l'avenir. Cependant il était déjà parvenu à un degré considérable de marasme; la teinte verdâtre de la peau annonçait une lésion grave vers le foie. Vers le niveau des dernières côtes droites et dans l'hypocondre existait une sorte de pesanteur, une sensation pénible plutôt qu'une véritable douleur. Le malade exprimait lui-même cette sensation, en disant qu'il éprouvait un embarras dans ces parties. Le palper n'y faisait d'ailleurs reconnaître aucune tumeur; partout ailleurs l'abdomen était souple et indolent. L'appétit était conservé; depuis plusieurs mois il y avait plus habituellement de la constipation que de la diarrhée. On ne trouvait aucune trace d'hydropisie; le pouls était sans fréquence, la peau sans chaleur. Les urines étaient rouges et rares. On ne prescrivit autre chose que quelques tisanes délayantes; on donnait la demi-portion, que le malade mangeait avec plaisir.

Pendant le mois suivant le malade ne présenta aucun changement dans l'état qui vient d'être décrit; mais alors, sans point de côté préalable, sans que des crachats caractéristiques apparussent, la respiration devint tout-à-coup gênée : l'auscultation fit reconnaître d'abord du râle crépitant, et ensuite une respiration bronchique très-prononcée dans l'espace compris entre la clavicule droite et le sein du même côté, et en arrière, dans les fosses sus et sous-épineuses. Son mat dans la même étendue. En même temps, altération subite et profonde des traits; pouls misérable; apparition d'un érysipèle à la face, qui coïncide avec une augmentation de prostration; mort le sixième jour de l'apparition de la dyspnée.

Ouverture du cadavre.

Grande maigreur, parois abdominales rétractées, teinte jaune-vert très-prononcée de toute la peau, aucune trace d'hydropisie. Vu extérieurement, le foie paraît sain; il a son volume et sa couleur ordinaires; mais à peine y a-t-on enfoncé de huit à dix lignes le scalpel, immédiatement à droite du grand ligament suspenseur, qu'on voit jaillir avec force un liquide limpide comme de l'eau de roche, et bientôt on reconnaît qu'il est sorti d'une poche assez grande pour admettre une orange, et qui est remplie par sept à huit acéphalocystes, dont une est beaucoup plus volumineuse que les autres. Cette hydatide plus volumineuse est creuse, et c'est d'elle que paraît être sorti le liquide limpide qu'a fait jaillir l'incision. En effet, celui qui entoure les hydatides et qui est contenu dans la poche elle-même, est jaunâtre et trouble. Les parois de cette

poche sont constituées par une membrane fibreuse, dense, résistante, épaisse de plusieurs lignes, en contact par sa surface externe avec le parenchyme même du foie, auquel elle n'est unie que par quelques filamens cellulo-vasculaires. Lisse à sa surface interne, où elle présente une organisation séreuse, elle est baignée par le liquide dans lequel nagent les hydatides. Dans le reste du foie on ne trouve aucune autre altération appréciable.

La rate paraît également saine à l'extérieur; mais par l'incision on en fait jaillir un liquide semblable à celui qui est sorti du foie. Ce liquide provient d'une grosse acéphalocyste qui en contient plusieurs autres, et qui est contenue au sein d'une cavité creusée dans le parenchyme splénique; cette cavité diffère de celle trouvée dans le foie, en ce que ses parois ne sont tapissées que par une membrane celluleuse très-mince.

État parfaitement sain de l'estomac, du duodénum et des quatre cinquièmes supérieurs de l'intestin grêle. Dans le cinquième inférieur, on trouve les glandes agminées de Peyer plus développées que de coutume, inégales à leur surface, les unes d'un blanc grisâtre, et les autres noirâtres. On trouve aussi, dans cette même portion d'intestin, des follicules isolés très-apparens, présentant un point noir central et un cercle de même couleur à leur pourtour. La surface interne du cœcum et d'une portion du colon offre une teinte ardoisée; on y trouve aussi de nombreux follicules.

Rien de notable dans les autres viscères de l'abdomen.

Hépatisation grise du lobe supérieur du poumon droit. Quelques flocons blanchâtres dans la plèvre du même côté, avec rougeur de celle-ci.

Un premier fait doit nous frapper dans l'observation qu'on vient de lire, c'est l'impossibilité de reconnaître par aucun signe distinctif, pendant la vie, l'espèce d'altération que le foie avait subie. Que trouvons-nous, en effet, comme symptôme de la maladie du foie? Rien autre chose que ce que nous ont montré les observations antécédentes, où cependant la lésion organique était bien différente : ces symptômes se réduisent à une douleur obscure et à l'ictère. Ainsi donc, soit qu'il y ait simple congestion sanguine du foie, hypertrophie ou atrophie, induration ou ramollissement de son parenchyme, formation d'abcès ou développement de tumeurs cancéreuses dans son intérieur, production d'hydatides, etc., des symptômes quelquefois différens, mais souvent identiques, sont le résultat de ces lésions infiniment variées. Sans doute il serait plus facile, plus commode pour l'observateur de pouvoir assigner à chacune de ces lésions un groupe particulier de symptômes; de dire, par exemple, que des douleurs lancinantes caractérisent constamment le cancer du foie, que les hydatides sont toujours indolentes, etc. : c'est là, en effet, le cas le plus général; mais d'un autre côté, il y a des cancers du foie sans douleur, et l'on voit des hydatides être accompagnées de douleurs quelquefois très-vives dans les diverses périodes de leur existence. La connaissance des cas exceptionnels importe beaucoup au praticien pour la sureté de son diagnostic.

Une autre circonstance de cette observation, bien digne de remarque, c'est l'inflammation intestinale qui précéda

ici le développement des hydatides du foie, comme elle précède plus souvent le développement d'une hépatite ordinaire, soit aiguë, soit chronique. Rappelons à cette occasion les cas que nous avons déjà cités ailleurs, et dans lesquels nous avons vu des abcès du foie, des hydatides de cet organe, une atrophie, et enfin une dégénération cancéreuse de son parenchyme, se développer sous l'influence d'un même ordre de causes, savoir, de violences extérieures.

La douleur fut long-temps le seul phénomène qui révéla l'existence d'une affection du foie; cette douleur (nous observa le malade) était plus forte pendant la nuit; fait qui, joint à beaucoup d'autres, peut servir à démontrer que ce caractère des douleurs, d'augmenter pendant la nuit, n'est pas propre aux douleurs syphilitiques. On l'observe souvent, par exemple, dans les cas de simples douleurs rhumatismales. Il est d'ailleurs remarquable que les mêmes hydatides dont le développement dans le foie avait été accompagné de douleurs n'en déterminèrent aucune dans la rate.

Il serait fort difficile d'expliquer la production de l'ictère dans ce cas où l'affection du foie avait laissé parfaitement saine la plus grande partie du parenchyme, et où les canaux biliaires étaient aussi exempts de toute lésion.

L'individu était plongé dans le marasme, et s'avançait lentement vers le tombeau; mais rien n'annonçait encore sa fin prochaine. Les grandes fonctions, celles dont l'intégrité est le plus essentielle au maintien de la vie, n'étaient pas encore compromises. Ainsi la circulation n'était pas troublée malgré le double travail pathologique dont le

foie et la rate étaient le principal siége ; la respiration restait libre; la digestion gastrique (chose remarquable dans une maladie de si long cours) s'exécutait convenablement. Il y avait désir des alimens; la chymification paraissait s'accomplir; mais la matière formée dans l'intestin, et absorbée, était vainement portée par le sang dans les différens organes, elle ne s'assimilait point à leur tissu. Dans ce cas l'accomplissement normal du mouvement nutritif général était empêché par le mouvement anormal de nutrition qui avait lieu dans le foie et dans la rate.

C'est dans cet état de choses qu'une inflammation aiguë vint à s'emparer d'une portion du parenchyme pulmonaire. Ici, comme dans beaucoup d'autres cas où une pneumonie vient compliquer une maladie chronique, les symptômes de la phlegmasie furent loin d'être francs. On n'observa aucune expectoration caractéristique, aucune douleur, bien qu'après la mort des traces non douteuses de phlegmasie aient été trouvées dans la plèvre ; on vit seulement apparaître une grande dyspnée, et de plus, chez cet individu déjà épuisé, la phlegmasie pulmonaire détermina un affaissement subit des forces, un état adynamique, que contribua encore à augmenter l'érysipèle facial. Ce sont ces mêmes symptômes qui sont plus souvent déterminés en pareille circonstance par une phlegmasie gastrique ou intestinale.

Il ne faut pas oublier que pendant long-temps le malade fut sujet à une diarrhée que remplaçait par intervalles la constipation. Le développement inaccoutumé des glandes agminées de Peyer, l'hypertrophie d'autres follicules isolés avec apparition de couleur noire à leur centre

et à leur circonférence, la teinte ardoisée d'une partie du gros intestin, sont autant de lésions qui annonçaient un état inflammatoire ancien du tube digestif.

XLIVe. OBSERVATION.

Hydatides du foie développées sans symptômes. Péritonite aiguë consecutive à l'ouverture de la poche hydatique dans le péritoine.

Une femme, âgée de vingt-sept ans, entra à la Charité avec tous les symptômes d'une phthisie pulmonaire déjà assez avancée : caverne, reconnue par l'auscultation dans le lobe supérieur du poumon, diarrhée, sueurs, fièvre hectique, peu d'appétit, sans autres symptômes du côté de l'estomac ; abdomen souple, indolent dans tous ses points. Cette femme approchait lentement du terme fatal, lorsqu'elle fut prise tout-à-coup, sans cause connue, d'une vive douleur abdominale, que la moindre pression exaspérait. Pendant les quatre jours qui suivirent l'invasion de cette douleur, on vit l'abdomen se tuméfier en restant toujours très-douloureux ; le pouls prendre une grande fréquence, et devenir de plus en plus misérable ; l'affaiblissement arriver au dernier degré. La mort eut lieu pendant que la malade vomissait de la bile verdâtre.

Ouverture du cadavre.

Sérosité trouble, floconneuse dans le péritoine; anses intestinales, unies entre elles par des pseudo-membranes blanches, inorganiques, de formation récente. En soulevant le foie, nous ne fûmes pas peu surpris de trouver à la face inférieure, un peu à droite de la vésicule, une solution de continuité qui aurait pu admettre l'extrémité de trois doigts réunis, et qui conduisait dans une vaste cavité remplie d'hydatides rompues. Nous pensâmes alors que la péritonite reconnaissait pour cause l'ouverture du sac hydatifère dans la cavité de la séreuse. Un nouvel examen nous fit en effet découvrir des débris de membranes hydatiques, nageant dans la sérosité péritonéale.

Traces d'inflammation dans la membrane muqueuse gastro-intestinale.

Tubercules à divers degrés dans les poumons.

Cette observation est remarquable sous deux points de vue.

1°. Elle montre que des hydatides peuvent naître dans le foie, s'y développer, et acquérir un volume considérable sans donner lieu à aucune espèce de symptômes; et, sous ce rapport, il ne sera pas sans intérêt de comparer, avec l'observation actuelle, l'observation précédente, dans laquelle on a vu que ces mêmes hydatides avaient produit de la douleur dans la région du foie et

de l'ictère. Quant au dépérissement de la malade, nous ne pouvons pas savoir dans ce cas quelle part eut à sa production l'affection du foie, en raison de la maladie concomitante des poumons. Pourquoi dans l'un de ces cas y eut-il douleur et ictère ? pourquoi dans l'autre ces symptômes n'existèrent ils pas? les altérations organiques étaient cependant les mêmes.

2°. Cette observation fournit de plus un exemple de péritonite produite par l'ouverture dans le péritoine d'une cavité formée dans le foie, et par le passage dans la membrane séreuse des corps étrangers contenus dans cette cavité. Déjà nous avons précédemment cité un cas d'abcès du foie pareillement ouvert dans le péritoine.

XLVe. OBSERVATION.

Hydatides du foie avec développement considérable de cet organe, et suppuration secondaire dans la cavité hydatique. Tumeur indolente et apyrétique pendant long-temps ; plus tard, douleur et fièvre.

Un homme, de moyen âge, entra à la Charité dans l'état suivant.

Une tumeur considérable occupait l'hypocondre droit, ainsi que l'épigastre, s'avançait un peu vers l'hypocondre gauche, et en bas descendait jusque vers le niveau de l'ombilic; en haut elle semblait se continuer et se perdre derrière les côtes. Cette tumeur était lisse, ne présentait aucune bosselure; le palper, une pression même fortement exercée n'y produisaient aucune douleur. Le malade nous raconta que depuis deux ans à-peu-près il s'était aperçu

de l'existence de cette tumeur, qui avait été constamment indolente, et qui s'était accrue peu-à-peu, sans qu'il y eût jamais trouble appréciable pour lui des fonctions digestives. Mais peu-à-peu il avait maigri et il avait perdu ses forces; le pouls était sans fréquence, la peau sèche, mais sans chaleur; il n'y avait aucune trace d'ictère, et le malade nous donna l'assurance que jamais il n'avait été jaune. Les fonctions respiratoires paraissaient être dans leur état normal, la langue était blanchâtre; la soif nulle; l'appétit assez bon; les selles ordinaires. D'après la situation de la tumeur, sa forme, ses rapports, nous fûmes porté à penser qu'elle n'était autre chose que le foie insolitement développé. L'absence de tout autre symptôme grave nous fit croire qu'il n'était que simplement hypertrophié.

L'état du malade resta à-peu-près le même pendant un mois; *plusieurs applications de sangsues furent faites soit sur l'hypocondre droit, soit à l'anus; des frictions stimulantes sur la peau furent prescrites. On donna des pilules purgatives.*

Un jour nous fûmes frappé de l'altération qu'avaient éprouvée les traits de la face : assez bien colorée jusqu'alors, elle était devenue d'une remarquable pâleur; les yeux étaient entourés d'un cercle bleuâtre très-prononcé; nous tâtâmes le pouls, et nous le trouvâmes fréquent; la peau n'était pas généralement chaude; toutefois la paume des mains offrait une chaleur sèche, âcre, désagréable au toucher. Le malade nous dit alors que depuis quelques jours il ressentait dans l'hypocondre droit, jusqu'alors indolent, une douleur habituellement peu vive, et qui, s'exaspérant par intervalles, devenait

alors lancinante; la pression ne l'augmentait pas; les voies digestives ne présentaient pas d'ailleurs de troubles nouveaux dans leurs fonctions; aucun autre organe ne nous paraissait souffrant, et il était bien évident que la cause du changement en mal des traits de la face et du petit mouvement fébrile dépendait d'un nouveau travail morbide établi dans le foie, travail dont la douleur récemment apparue annonçait d'ailleurs l'existence. *Une nouvelle application de sangsues fut faite sur l'hypocondre, que l'on couvrit ensuite de cataplasmes émolliens et narcotiques.*

Nonobstant l'emploi de ces moyens, nous trouvâmes le lendemain la douleur de l'hypocondre plus forte et le mouvement fébrile plus intense. *Une saignée fut pratiquée, et l'hypocondre fut couvert de sangsues.* Les neuf jours suivans, on fit encore *une saignée du bras; on appliqua trois fois les sangsues à l'anus; on plaça des vésicatoires aux jambes, puis on frictionna l'hypocondre droit avec un mélange d'une once d'axonge et d'un gros de tartre stibié.* (*Pommade* dite *d'Autenrieth.*)

Pendant le mois suivant, nous vîmes peu-à-peu le malade s'affaiblir : en même temps persistance du mouvement fébrile, faible dans la journée, mais très-fort chaque soir, avec frisson par intervalles et sueurs. L'hypocondre droit resta douloureux, l'appétit se perdit, une abondante diarrhée s'établit, et le malade succomba quelques jours après son apparition.

Ouverture du cadavre.

Le foie occupait tout l'espace compris entre le rebord des fausses côtes droites en haut, et une ligne qui, supposée partir de la crête supérieure et antérieure de l'os des îles, irait aboutir vers l'ombilic. Ainsi c'était bien lui qui constituait la tumeur reconnue pendant la vie. En un point de sa face convexe, vers le milieu de son lobe droit, il présentait une fluctuation manifeste. Là où celle-ci existait, on trouva à la place du parenchyme du foie une cavité qui aurait pu admettre deux oranges, et qui contenait deux matières distinctes : 1°. du pus blanc, crêmeux, bien lié, inodore; 2°. au milieu de ce pus, des hydatides dont quelques-unes seulement étaient encore entières, et dont le plus grand nombre, crevées, ne consistaient plus qu'en des débris de membranes roulées sur elles-mêmes. Celles qui étaient entières présentaient cette circonstance remarquable, que plusieurs points de leurs parois étaient opaques et d'un blanc laiteux. Après qu'on eut vidé cette cavité des diverses matières qui la remplissaient, on vit que ses parois n'étaient tapissées que par une simple couche de pus concret, et qu'au-dessous de cette couche existait le parenchyme du foie, plus rouge et plus friable dans l'étendue de quelques lignes autour de la cavité, que partout ailleurs. Vers le centre du lobe gauche on trouva une seconde cavité remplie d'hydatides encore entières. Les parois de cette cavité étaient tapissées par une véritable membrane fibreuse, et autour d'elle on ne trouvait aucune altération appréciable du parenchyme hépatique.

Rate peu volumineuse, et molle.

Ramollissement blanc de la membrane muqueuse gastrique vers le grand cul-de-sac; plaques rouges éparses dans le gros intestin.

Nous trouvons dans la maladie qui fait le sujet de l'observation précédente, deux périodes à distinguer. Dans la première, on voit se former une tumeur considérable dans l'hypocondre droit, et il n'y a d'ailleurs aucun symptôme grave, si ce n'est toutefois l'amaigrissement progressif et la perte graduelle des forces. Dans la seconde période, la douleur se manifeste, la fièvre s'allume, toutes les fonctions se détériorent peu-à-peu, et la mort succède à l'établissement d'une diarrhée. Nous pensons qu'on peut assez bien rendre compte des symptômes de ces deux périodes par les lésions trouvées sur le cadavre : il nous semble probable que dans la période pendant laquelle il n'y eut ni douleur, ni fièvre, le foie ne contenait autre chose que des hydatides; plus tard, du pus vint à être sécrété autour de ces entozoaires. De là, fièvre, douleur, et la série des symptômes qui accompagnent le plus souvent toute suppuration. Ce n'est pas le seul cas où, autour d'hydatides, nous ayons vu se développer divers produits nouveaux, soit pus, soit matières tuberculeuses. (*Voyez*, pour un cas de ce dernier genre, tom. III, page 23.)

Nous croyons devoir rapprocher de l'observation qu'on vient de lire un fait qui nous a été récemment communiqué par notre ami le docteur Decieux. Dans ce dernier

cas, comme dans celui qui vient d'être rapporté, une même cavité contenait à-la-fois du pus et des hydatides.

Un homme habitant près Montfort-Lamaury (département de Seine-et-Oise), avait depuis plus de vingt ans ce qu'il appelle des obstructions; il y a sept ans il rendit des hydatides par l'anus; son existence était habituellement pénible. Les trois-quarts de la partie supérieure de l'abdomen étaient occupés par une tumeur bosselée dont le siége était difficile à déterminer. Deux mois environ avant l'époque où cette observation est écrite, le malade ressentit de vives douleurs dans l'abdomen, et un mouvement fébrile s'alluma; sept semaines après l'apparition de ces nouveaux symptômes, une des bosselures les plus saillantes de la tumeur devint fluctuante; le malade y éprouvait de très-vives douleurs. Une incision fut pratiquée sur le sommet de la tumeur; cette incision fut faite à quatre travers de doigt au-dessous du bord des fausses côtes et à deux doigts de la ligne blanche du côté gauche. Il en sortit par jet une assiette de pus, et un liquide brun semblable à celui que l'on rencontre quelquefois dans les kystes de l'ovaire; il en sortit de plus des membranes de plusieurs pouces de longueur, jaunâtres, et tout-à-fait semblables à des débris d'hydatides; elles étaient molles, friables, avaient perdu leur consistance. M. Descieux les regarde en effet comme des hydatides mortes. Pendant les quatre jours suivans, du pus et des débris d'hydatides coulèrent en abondance entre les lèvres de l'incision. L'honorable confrère qui m'a communiqué ce fait intéressant, estime à deux litres

environ ce qui est sorti de l'ouverture artificiellement pratiquée ; à l'époque où ceci est écrit, du pus seulement s'écoule sans mélange d'hydatides. L'abdomen est souple, peu douloureux, toutes les bosselures ont disparu, le malade est très-faible, mais sans fièvre, les évacuations sont libres.

CHAPITRE II.

MALADIES DES VOIES D'EXCRÉTION DE LA BILE.

Les différens tissus qui entrent dans la composition des parois de la vésicule du fiel, ainsi que les canaux cholédoque, cystique et hépatique, peuvent être frappés, isolément ou simultanément, d'inflammation aiguë ou chronique. Cette inflammation peut être bornée à un point plus ou moins circonscrit de la vésicule ou des canaux; elle peut aussi en envahir toute l'étendue. Tantôt, soit par la simple inspection anatomique, soit par l'étude des symptômes, on est conduit à admettre que l'inflammation des voies d'excrétion de la bile est consécutive à une phlegmasie du duodénum : tantôt, au contraire, rien ne prouve plus cette dépendance; rien ne démontre que le travail phlegmasique qui a frappé ces voies d'excrétion ne soit pas primitif. N'en est-il pas ainsi à l'extérieur? Et si, par exemple, l'observation apprend que dans un très-grand nombre de cas l'inflammation des voies d'excrétion du sperme ou de la salive est consécutive à une urétrite ou à une stomatite, n'y a-t-il pas aussi d'autres cas où l'on voit survenir soit un engorgement aigu ou chronique du testicule, soit une inflammation du conduit de Sténon et des canaux qui le forment

par leur réunion, sans qu'il y ait eu phlegmasie antécédente du canal de l'urètre ou de la cavité buccale ?

Les altérations de texture que l'inflammation détermine dans les voies d'excrétion de la bile sont nombreuses et de plusieurs sortes. D'abord, elles peuvent être bornées à la membrane muqueuse, ou étendues aux tissus subjacens à celle-ci.

La membrane muqueuse peut s'ulcérer, ainsi que M. Louis en a récemment cité des cas; nous l'avons trouvée considérablement tuméfiée, épaissie, hypertrophiée, à la suite de diverses inflammations aiguës ou chroniques. Si cette augmentation d'épaisseur n'existe que dans la portion de membrane qui tapisse la surface interne de la vésicule du fiel, il n'en résulte aucun phénomène particulier; mais il n'en est plus de même dans les canaux, dont la membrane muqueuse ne peut se tuméfier, sans qu'il en résulte une oblitération complète ou incomplète, durable ou passagère, de ces canaux.

Les tissus subjacens à la muqueuse peuvent aussi subir différentes espèces d'altérations. Dans la vésicule, nous les avons trouvés infiltrés plusieurs fois de sérosité, et une fois de matière purulente. Nous les avons vus, dans cette même vésicule, tantôt ramollis, profondément ulcérés et perforés, en même temps que la muqueuse, d'où résultait un épanchement de bile dans le péritoine; tantôt considérablement épaissis, indurés, squirrheux; ailleurs, transformés en tissus fibreux, cartilagineux, ou parsemés de plaques osseuses; ailleurs enfin, dans un cas que nous citerons plus bas avec détail, des fibres rougeâtres, d'apparence musculaire, apparaissaient sur les parois de la vésicule; un cas semblable à ce dernier a déjà été vu,

d'abord par M. Amussat, puis par M. Louis. Dans les canaux hépatique, cystique et cholédoque, le tissu cellulaire sous-muqueux peut également, soit se ramollir, se détruire en même temps que la muqueuse, d'où résulte la perforation d'un point de leurs parois (voyez plus bas les observations particulières); soit s'épaissir, s'indurer, et devenir une cause d'oblitération de ces canaux, de même que dans le canal de l'urètre certaines indurations du tissu cellulaire sous-muqueux en déterminent fréquemment le rétrécissement.

Il y a des cas où l'on ne trouve plus aucune trace de la cavité de l'un ou de l'autre des canaux hépatique, cystique ou cholédoque. A leur place, on n'observe plus qu'un simple cordon fibreux. La cavité de la vésicule peut aussi singulièrement diminuer, s'effacer même complètement, et, là où elle existait, il arrive quelquefois qu'on ne trouve plus qu'un petit corps plein auquel se termine le canal cystique oblitéré lui-même; elle peut disparaître plus complètement encore, et la fosse où elle était logée ne plus être occupée que par du tissu cellulaire plus ou moins condensé.

D'autres fois, au contraire, on trouve la cavité de la vésicule beaucoup plus grande que de coutume; cela paraît sur-tout arriver dans les cas où, un obstacle au libre cours de la bile existant dans le canal cholédoque, ce liquide reflue et s'accumule dans la vésicule, d'où il ne peut plus sortir pour s'écouler dans le duodénum.

Cette même augmentation de dimension peut aussi exister dans des portions même des canaux biliaires, situées derrière un obstacle. Dans un cas particulier, où un calcul bouchait l'orifice duodénal du cholédoque, nous

avons trouvé celui-ci tellement dilaté dans le reste de son étendue, que son diamètre égalait celui de la veine porte.

Tout le monde sait que les matériaux de la bile peuvent se solidifier dans ses voies d'excrétion, de manière à y former des calculs très-variables dans leur composition chimique, dans leur forme, leur couleur, leurs dimensions, leur nombre, leur siége, etc. Nous ne ferons point ici l'histoire des calculs biliaires, parce que nos propres recherches ne nous ont rien appris, à leur égard, qui ne soit déjà consigné dans les livres. Nous signalerons seulement à l'attention des chimistes un calcul blanc uniquement formé de phosphate de chaux, que nous avons trouvé dans une vésicule, qui, autour de lui, ne contenait qu'un peu de mucus. La bile n'y arrivait plus depuis long-temps, car le canal cystique était transformé en un cordon fibreux, sans aucune trace de cavité.

Dans un cas que nous citerons plus bas, nous avons trouvé la vésicule remplie, au lieu de bile, d'une grande quantité de pus.

Les symptômes auxquels peuvent donner lieu les différentes altérations des voies d'excrétion de la bile que nous venons de passer en revue sont variables, en raison de la nature et du siége de ces altérations.

La vésicule peut être remplie de calculs et même de pus; ses parois peuvent être le siége d'altérations diverses; sa cavité peut avoir considérablement diminué, ou même disparu; elle peut enfin cesser de recevoir de la bile par suite de l'oblitération du canal cystique, sans que d'aucune de ces lésions il résulte, pendant la vie, la production de quelque phénomène morbide qui les fasse reconnaître.

Distendue outre mesure par de la bile ou par d'autres matières (calculs, pus, etc.), la vésicule peut dépasser le bord tranchant du foie, et former tumeur en différens points de l'abdomen, où elle devient appréciable au palper. Nous en avons reconnu l'existence, 1°. immédiatement au-dessous du rebord cartilagineux des côtes droites; 2°. plus bas dans l'hypocondre, soit dirigée perpendiculairement en bas, et répondant au lieu qu'elle occupe ordinairement, soit singulièrement inclinée en arrière ou en avant, venant faire, par exemple, saillie dans l'épigastre; 3°. nous l'avons vue toucher la crête iliaque, et même descendre au-devant d'elle jusque dans la fosse du même nom.

Cette tumeur, ainsi formée par la vésicule du fiel, peut ne plus cesser une fois qu'elle s'est manifestée. Ailleurs on la voit disparaître au bout d'un temps plus ou moins long. Cette disparition survient principalement dans les circonstances suivantes : 1°. lorsque l'obstacle qui s'opposait au cours de la bile dans le canal cholédoque cesse d'exister; 2°. lorsque la bile, d'abord accumulée dans son réservoir, y est ensuite résorbée, et que la vésicule n'en recevant plus de nouvelle, tend à s'atrophier; 3°. lorsque les parois de cette même vésicule distendues et plus ou moins altérées, viennent à se perforer, d'où issue de la bile, soit dans le péritoine, soit dans un autre organe creux, avec la cavité duquel la vésicule communique accidentellement, soit à l'extérieur, dans le cas où des adhérences se sont préliminairement établies entre la vésicule et les parois abdominales, et que celles-ci se sont à leur tour enflammées, ulcérées de dedans en dehors, et perforées.

En parlant des altérations diverses qui peuvent frapper le parenchyme hépatique, nous avons dit que l'ictère pouvait survenir dans toutes, mais n'était nécessairement le résultat d'aucune. L'observation démontre, au contraire, que toutes les fois qu'il y a oblitération, soit du canal hépatique, soit du canal cholédoque, il y a production d'ictère. Cette oblitération peut être produite, soit par un corps étranger qui obstrue la cavité des canaux, soit par des tumeurs qui la compriment de dehors en dedans, soit par un travail inflammatoire qui a produit l'engorgement, l'épaississement de la membrane muqueuse, ou celui des tissus subjacens. On conçoit que l'ictère, dû à l'oblitération déterminée par une de ces causes, doit être, comme cette oblitération elle-même, passager ou permanent.

On a aussi admis un ictère, par spasme, des canaux biliaires; mais ce spasme a été plutôt supposé que démontré; et, bien que nous admettions, en nous fondant sur plusieurs observations précédemment citées, que, sous l'influence de certaines modifications du système nerveux, le foie peut être altéré dans son mode de sécrétion, de manière à ce qu'il en résulte un ictère, nous pensons que la cause de la production de celui-ci réside alors dans la profondeur même du parenchyme de l'organe, là où s'opère l'acte de la sécrétion, et non dans les voies d'excrétion de la bile, dont la contraction spasmodique ne nous semble être qu'une pure supposition.

Il résulte d'ailleurs, comme corollaire de nos observations, que dans un très-grand nombre de cas l'ictère est produit et persiste plus ou moins long-temps, sans qu'il y ait dans les voies d'excrétion de la bile aucun obs-

tacle appréciable : c'est ce qu'a également vu M. Louis.

Les observations suivantes vont nous montrer les lésions les plus importantes que peuvent subir les voies d'excrétion de la bile, et les divers symptômes auxquels ces lésions donnent lieu.

XLVIe. OBSERVATION.

Inflammation aiguë du canal cholédoque; oblitération de sa cavité. Rupture du canal hépatique par distension de ses parois. Ictère avec douleur dans l'hypocondre droit, et tumeur dans cette même région formée par la vésicule. Péritonite.

Un cordonnier, âgé de trente-cinq ans, entra à l'hôpital de la Charité, le 8 novembre 1821. Six jours auparavant, à la suite d'un excès de table, il fut pris d'une assez vive douleur à droite de l'épigastre, un peu au-dessous du bord des côtes. Le lendemain, il s'aperçut qu'il était jaune. Le 9 novembre, septième jour, il présenta l'état suivant : teinte jaune des conjonctives et de toute la surface de la peau; douleur obtuse dans l'hypocondre droit; au-dessous de l'extrémité antérieure de la onzième côte, on sent une tumeur piriforme, mobile sous le doigt, indolente, dont la grosse extrémité dépasse un peu le niveau de l'ombilic, et dont la petite se perd derrière les côtes. La langue est naturelle, la soif peu vive, l'appétit nul, les selles rares et décolorées. Le pouls est fréquent, la peau chaude et sèche. Nous regardâmes la tumeur de l'hypocondre comme produite par la vésicule remplie de bile. (*Sangsues à l'anus; petit-*

lait avec acétate de potasse; diète.) Les quatre jours suivans, la tumeur augmenta; aucun autre changement n'eut lieu. Dans la journée du 13 novembre, onzième jour de l'invasion de la douleur de l'hypocondre, le malade fut pris tout-à-coup d'une douleur beaucoup plus vive, qui, partant de la région du foie, envahit bientôt la totalité de l'abdomen. Lorsque nous vîmes le malade le lendemain matin, cette douleur persistait; son extrême acuité, son exaspération par la pression la plus légère, indiquaient suffisamment qu'elle avait pour cause une inflammation péritonéale; en même temps, face pâle, grippée, profondément altérée; anxiété générale portée au plus haut degré; pouls petit, très-fréquent; extrémités déjà froides. (*Deux vésicatoires aux jambes; vingt sangsues sur l'abdomen.*) Mort dans l'après-midi.

Ouverture du cadavre.

Le péritoine était rempli d'un liquide purulent, dont la teinte, généralement jaune, le devenait beaucoup plus dans le flanc droit. La surface interne du duodénum présentait une couleur rouge intense. Le point où s'ouvre le canal cholédoque, et qu'on ne trouve pas ordinairement sans l'avoir un peu cherché, était marqué par une petite tumeur arrondie, percée à son centre d'une sorte d'orifice capillaire, large d'une ligne au plus, et s'élevant de trois lignes environ au-dessus du niveau de la surface intestinale. Un stylet très-fin, introduit par l'ouverture que cette tumeur présentait à son centre, ne rencontra pas d'abord de cavité. Toutefois, poussé avec force, il parut franchir un obstacle, et il s'engagea dans

le canal cholédoque, qu'il parcourut avec peine dans toute son étendue, comme si la cavité ordinaire du canal se trouvait effacée, et que le stylet la reformât un peu, à mesure qu'on le poussait avec précaution de l'intestin vers le foie. Incisé en divers sens, le conduit cholédoque ne présenta en effet qu'une cavité presque imperceptible : ses parois étaient considérablement épaissies ; elles avaient d'ailleurs une grande friabilité, et se déchiraient par la plus légère traction. Au contraire, les canaux hépatique et cystique présentaient une augmentation notable de capacité, ainsi que la vésicule. Un peu avant l'union de ces deux canaux, l'hépatique offrait une solution de continuité irrégulièrement arrondie, et assez large pour admettre un petit pois. Autour de cette perforation, la texture des parois du canal ne paraissait point altérée. La cause de la péritonite fut dès-lors évidente. Le tissu du foie ne présenta rien de remarquable. L'estomac offrait quelques plaques rouges, dont la couleur résidait dans la muqueuse. Le reste du tube digestif et les autres organes parurent sains.

Il est peu de cas où les symptômes observés pendant la vie soient en rapport aussi rigoureux avec les lésions trouvées sur le cadavre. Par suite d'un écart de régime l'estomac et le duodénum s'enflammèrent ; peu marquée dans le premier de ces organes, la phlegmasie prit dans le second un plus haut degré d'accroissement, l'irritation de la muqueuse duodénale se propagea par continuité de tissu à la portion de membrane qui tapisse le canal cholédoque. Ainsi s'enflamment, dans l'ophthalmie,

les conduits lacrymaux, et dans l'urétrite, les canaux séminifères. De là, engorgement de la membrane muqueuse, oblitération de la cavité du canal cholédoque, et par suite accumulation de la bile dans la vésicule, formation de la tumeur de l'hypocondre, résorption vraisemblable d'une autre portion de bile, et production de l'ictère. Quant au canal hépatique, l'excès de capacité qu'il présenta semble prouver qu'il avait été fortement distendu par la bile. Cette distension fut-elle poussée assez loin pour produire la rupture de ces parois? On peut le supposer, en raison de leur peu d'épaisseur. Une autre circonstance remarquable, c'est que l'inflammation, très-intense dans toute l'étendue du canal cholédoque, n'occupait que ce seul conduit, et que les canaux hépatique et cystique en étaient entièrement exempts. D'autres surfaces muqueuses nous offrent également de fréquens exemples d'inflammations, dont le siége se trouve, comme ici, exactement circonscrit. Ainsi, dans le plus grand nombre des gastrites, la rougeur de la muqueuse se termine brusquement, d'une part au cardia, et d'autre part au pylore. Ainsi, il n'est pas rare de voir l'une des faces de la valvule iléo-cœcale présenter une vive rougeur, tandis que l'autre face est blanche; ce changement de couleur a lieu tout-à-coup. Aucune nuance, aucune teinte intermédiaire ne sépare l'endroit enflammé de l'endroit resté sain.

XLVIIe. OBSERVATION.

Tumeur dans l'hypocondre droit formée par la vésicule biliaire ; douleur dans cette même région. Ictère. Guérison.

Un homme de trente ans environ, ressentit pendant deux jours une assez vive douleur dans l'hypocondre droit, puis il devint jaune. Lorsqu'il entra à la Charité pendant le cours de l'été de 1824, l'ictère et la douleur de l'hypocondre persistaient. Immédiatement au-dessous du rebord cartilagineux des côtes, un peu en dedans d'une ligne droite, dont l'extrémité inférieure eût été supposée répondre à l'épine antérieure supérieure de l'os des îles, on sentait une tumeur piriforme, mobile, dépassant de deux travers de doigt environ le bord des côtes, derrière lesquelles elle se prolongeait. Cette tumeur nous parut être produite par la vésicule du fiel, qu'une grande quantité de bile distendait outre mesure. Le pouls était fréquent, et la peau chaude : la constipation était opiniâtre. (*Vingt sangsues à l'anus; tisane d'orge; lavemens; pédiluve.*) — Dès le lendemain, la fièvre n'existait plus. Pendant les trois jours suivans, la tumeur diminua d'abord, puis disparut ainsi que la douleur : l'ictère se dissipa, les selles se rétablirent, et le malade ne tarda pas à sortir très-bien portant.

Cette observation, comparée à la précédente, nous offre avec celle-ci la plus grande analogie sous le rapport du début de la maladie et de ses symptômes. Dans l'un et l'autre cas, l'hypocondre droit est d'abord douloureux; il offre bientôt une tumeur circonscrite qui est évidemment la vésicule du fiel, puis un ictère avec fièvre se manifeste. Dans le premier cas, le malade succombe à une péritonite, et l'on trouve dans l'engorgement inflammatoire du canal cholédoque l'explication de tous les accidens qui ont préexisté à la phlegmasie du péritoine. Dans le second cas, ces mêmes accidens se dissipent promptement sous l'influence des antiphlogistiques, et le malade est rendu à la santé. L'identité des phénomènes doit, ce me semble, faire admettre ici l'identité de cause. Dans ce second cas, comme dans le premier, la douleur et la tumeur de l'hypocondre, l'ictère, le mouvement fébrile, nous paraissent devoir être rapportés à l'oblitération inflammatoire du canal cholédoque. Résultat d'une phlegmasie aiguë, cette oblitération se dissipa à mesure que la résolution de la phlegmasie s'opéra. Citons maintenant d'autres cas dans lesquels l'inflammation, passée à l'état chronique, a donné lieu à une oblitération permanente.

XLVIIIe. OBSERVATION.

Inflammation chronique des canaux cholédoque et cystique ; oblitération de leur cavité par épaississement des parois ; ramollissement et rupture des parois de la vésicule. Ictère. Péritonite sur-aiguë.

Un fort à la Halle, âgé de soixante-quatre ans, entra à la Charité dans la dernière quinzaine du mois de décembre 1821. Trois mois auparavant, cet homme avait été pris, sans cause connue, de vomissemens bilieux qui persistèrent pendant plusieurs jours. Ils cessèrent spontanément, mais ils furent remplacés par une diarrhée très-abondante, qui dura pendant un mois environ, et épuisa le malade. Vers le milieu du mois de septembre, le flux du ventre diminua, mais les forces ne se rétablissaient pas; l'appétit était à-peu-près nul, et les alimens étaient difficilement digérés. Le malade commença à s'apercevoir alors que les yeux et toute la surface du corps avaient une teinte jaune assez prononcée. Cependant, bien que perdant chaque jour son embonpoint et ses forces, il continua à travailler jusqu'avant les huit derniers jours qui précédèrent son entrée à l'hôpital. Il présenta alors l'état suivant.

Toute la peau était d'un jaune tirant un peu sur le vert; la maigreur était considérable ; la langue s'éloignait peu de son état naturel, mais il y avait anorexie complète, et le peu d'alimens qui étaient introduits dans l'estomac causaient à la région de l'épigastre une sensation de pe-

santeur et de chaleur qui se prolongeait pendant plusieurs heures. Les selles étaient rares, d'une couleur gris-cendré. L'abdomen, palpé avec soin, ne présentait aucune tumeur; par-tout il était souple et indolent. Le pouls, sans fréquence le matin et dans le jour, s'accélérait un peu chaque soir. Des sangsues appliquées à l'épigastre ne rendirent pas les digestions plus faciles. Un vésicatoire placé sur cette région fut plus efficace. Le malade prenait pour toute nourriture du lait et quelques potages. Quinze jours environ après son entrée, l'état de l'estomac semblait s'être amélioré; le mouvement fébrile du soir était beaucoup moins prononcé, mais l'ictère persistait; les forces ne revenaient pas; la maigreur augmentait. *On donna l'eau de Vichy, le petit-lait avec addition de crême de tartre, des pilules de mercure doux et de savon.*

Un matin, en se plaçant sur son séant, le malade ressentit tout-à-coup comme *un déchirement* (c'était son expression) dans l'hypocondre droit. Quelques minutes après, une vive douleur se manifesta d'abord dans le flanc droit, puis dans tout l'abdomen. Lorsque le lendemain nous vîmes le malade, il présentait d'une manière non douteuse tous les symptômes d'une péritonite aiguë. La manière brusque dont elle avait débuté, la sensation de déchirement bien caractérisée qu'avait éprouvée le malade, nous portèrent à penser que cette péritonite reconnaissait pour cause une perforation intestinale. (*Trente sangsues furent appliquées sur l'abdomen.*) Dans la journée le malade s'affaissa rapidement; il succomba dans la nuit.

Ouverture du cadavre.

Une grande quantité de liquide d'un gris sale, comme bourbeux, était épanchée dans le péritoine, que des concrétions membraniformes couvraient déjà en plusieurs points. L'estomac et le reste du tube digestif, examinés avec soin, ne présentèrent aucune perforation. Mais la vésicule du fiel, réduite à un très-petit volume, et comme atrophiée, offrait à sa face inférieure, non loin de sa grosse extrémité, une solution de continuité de la largeur d'une pièce de cinq sous environ. La surface interne de la vésicule ne présentait rien de remarquable, mais ses parois nous parurent être, dans toute leur étendue, remarquables par leur friabilité. En cherchant à pénétrer de l'intérieur de la vésicule dans le canal cystique, nous ne pûmes y parvenir. Incisant ensuite le canal cholédoque, pour remonter de ce canal dans le cystique, nous reconnûmes que la cavité de ces deux conduits était devenue si petite, qu'il était impossible d'y introduire le stylet le plus fin. Cette oblitération presque complète était le résultat de l'épaississement considérable qu'avaient subi leurs parois. Le canal hépatique, au contraire, était très-dilaté, et rempli de concrétions biliaires. Le tissu du foie n'offrit aucune altération appréciable. La membrane muqueuse de l'estomac était dans toute son étendue considérablement épaissie, d'un gris ardoisé et comme mamelonnée. Le tissu lamineux subjacent et la tunique musculaire participaient aussi d'une manière notable à cet excès d'épaisseur. La couleur ardoisée de l'estomac se continuait dans le duodénum. Le reste du tube digestif

n'offrit point d'altération appréciable. Rien de remarquable dans les autres viscères des trois cavités, si ce n'est une couleur jaune très-prononcée de la dure-mère.

Ici encore l'oblitération presque complète d'une partie des canaux biliaires reconnut pour cause très-probable un état inflammatoire de ces canaux. Comme chez les sujets des précédentes observations, la maladie se montra d'abord sous la forme d'une simple phlegmasie gastro-intestinale; comme chez eux, cette phlegmasie se propagea bientôt aux canaux biliaires, et de leur engorgement résulta l'ictère. Jusqu'à présent tout est analogue chez ces trois malades : mais de plus, chez celui-ci, l'inflammation passe à l'état chronique, et après plusieurs mois de durée elle produit un épaississement tel des canaux biliaires, que si le malade eût encore vécu quelque temps, il est vraisemblable que leur oblitération eût été complète, et qu'on les eût trouvés transformés en une sorte de cordon ligamenteux, comme l'observation suivante nous en offrira un exemple. L'oblitération du canal cystique explique pourquoi, dans ce cas, la vésicule, loin d'être distendue et de former tumeur, fut, au contraire, trouvée réduite à un très-petit volume. Ses parois ramollies et friables semblaient d'ailleurs avoir participé à l'inflammation qui avait frappé les conduits cystique et cholédoque; seulement le travail inflammatoire, qui avait rendu plus épaisses et plus dures les parois de ces conduits, avait au contraire ramolli les parois de la vésicule. Ne nous étonnons pas de ces deux effets opposés de l'inflammation dans les diverses parties d'un même tissu;

les membranes muqueuses nous en offrent de fréquens exemples. Ainsi les mêmes symptômes de phlegmasie ayant existé, tantôt on trouve la muqueuse gastrique tellement ramollie, qu'elle ne forme plus qu'une sorte de pulpe inorganique; tantôt, au contraire, on la rencontre plus épaisse, plus dure que dans son état normal; il est même des individus chez lesquels on trouve réunis ces deux états morbides dans les diverses parties de leur estomac. La rupture des parois ramollies de la vésicule du fiel rentre donc ici dans les cas de l'espèce de perforation de l'estomac, où la rupture des parois de ce viscère n'est que le dernier degré de leur ramollissement. Quant à la sensation de *déchirement* qu'éprouva le malade, elle a été également observée chez d'autres individus, dans des cas de perforation de l'estomac ou de la vessie. Nous en avons cité ailleurs quelques exemples. (*Recherches sur l'Anatomie pathologique du canal intestinal.*)

XLIXe. OBSERVATION.

Rétrécissement du canal cholédoque. Oblitération du canal cystique; dilatation de l'hépatique et de ses principales divisions. État granuleux du foie. Gastrite chronique. Ictère.

Un homme de cinquante ans, adonné aux liqueurs alcoholiques, fit, deux ans avant d'entrer à l'hôpital, une chute dans laquelle l'hypocondre droit fut violemment contus par une barre de fer. Depuis ce moment il dit

ressentir une douleur sourde dans ce même hypocondre; il ne peut pas assigner d'une manière précise l'époque à laquelle il a commencé à devenir jaune.

État du malade lors de son entrée à l'hôpital (août 1825): Teinte très-jaune des conjonctives et de toute la surface cutanée; ascite; infiltration des membres inférieurs; douleur sourde habituelle dans l'hypocondre, où l'on ne sent d'ailleurs aucune tumeur, non plus que dans le reste de l'abdomen; anorexie; pas de vomissemens; selles décolorées; urines noires.

Les jours suivans, même état; pouls peu fréquent, faible, régulier; puis affaiblissement graduel; tendance à l'assoupissement. La veille de la mort, évacuation de matière noires liquides par le vomissement et par les selles.

Ouverture du cadavre.

Sérosité limpide et jaune, sans aucune trace d'inflammation, dans le péritoine; foie d'un petit volume, d'une couleur verdâtre, d'une grande densité, présentant un grand nombre de granulations éparses à sa surface extérieure, ainsi que dans l'intérieur de son parenchyme. La vésicule du fiel est fortement distendue par un liquide séreux très-légèrement teint en jaune; son col, ainsi que le canal cystique, ne présentent plus aucune trace de cavité. Les principaux rameaux qui par leur réunion constituent le canal hépatique, et ce canal lui-même, sont extrêmement dilatés et remplis d'une bile jaune épaisse. A partir de la jonction des canaux hépatique et cystique, le canal cholédoque se rétrécit beaucoup jusqu'au duo-

dénum; un stylet peut cependant y être encore introduit, et pénétrer dans le duodénum.

Un liquide très-noir remplit l'estomac; sa surface interne est ardoisée dans une grande partie de son étendue, et sa membrane muqueuse est mamelonnée; le duodénum est parsemé d'un grand nombre de petits points noirs; tout l'intestin grêle est rempli par un liquide, qui en plusieurs endroits est noir comme celui de l'estomac, ailleurs est rouge, et paraît être manifestement du sang; au-dessous de ce liquide la membrane muqueuse est pâle.

Rien de remarquable dans les autres viscères de l'abdomen.

Engorgemens sanguins partiels, avec couleur noire et dureté du parenchyme, en plusieurs points du poumon. (Apoplexie pulmonaire de M. Laennec.) L'un de ces engorgemens a son siége tout-à-fait au sommet du poumon droit.

Infiltration rougeâtre du tissu cellulaire sous-arachnoïdien de la convexité des hémisphères.

Sérosité roussâtre dans le canal thorachique.

L'altération de texture des voies d'excrétion de la bile est ici compliquée d'une altération du parenchyme même du foie (diminution de volume, augmentation de densité, granulations). De cette altération du parenchyme dépendit l'ascite; il y eut jaunisse, bien que l'oblitération du canal cholédoque ne fût pas complète; il était seulement très-rétréci. Le point de départ de ces diverses altérations paraît remonter à la chute sur l'hypocondre droit.

Ici, d'ailleurs, nous retrouvons encore une gastrite chronique, et de plus un pointillé noir dans le duodénum.

Nous remarquerons les exhalations sanguines qui, dans les divers temps de la vie, eurent lieu simultanément dans le tube digestif, dans les poumons, dans la pie-mère.

L^e. OBSERVATION.

Transformation des conduits cholédoque et cystique en cordons fibreux; atrophie du foie. Ancien ictère avec ascite.

Un homme âgé de cinquante ans, entra à la Charité vers le commencement du mois de décembre 1820. Depuis sept mois il était affecté d'ictère. Il assurait n'avoir jamais ressenti de douleur en aucun point de l'abdomen; depuis trois mois environ l'abdomen avait commencé à se tuméfier. Lorsque ce malade fut soumis à notre examen, toute la peau, ainsi que la conjonctive, présentait une teinte jaune, qui, à la face, tirait sur le vert. Une énorme ascite existait. Les membres abdominaux n'étaient que très-légèrement œdématiés. Les fonctions digestives ne présentaient d'autre altération qu'un défaut habituel d'appétit et une constipation opiniâtre; les selles étaient peu consistantes, tout-à-fait décolorées. L'urine était peu abondante et verdâtre. Il y avait apyrexie complète. Les organes thorachiques paraissaient être sains. La gêne de la respiration, peu considérable, semblait dépendre uniquement du refoulement du diaphragme par le liquide

du péritoine. Nous crûmes devoir rapporter l'ascite à une affection du foie. (*Tisane et potions diurétiques; pilules de calomel et de savon; frictions sur les membres avec la teinture de digitale.*) Pendant les dix jours suivans l'état du malade n'offrit aucun changement; puis les traits de la face s'altérèrent tout-à-coup, et il succomba inopinément.

Ouverture du cadavre.

Encéphale généralement mou, comme abreuvé de sérosité, sans autre lésion. Organes thorachiques très-sains. — Péritoine rempli par une énorme quantité de sérosité limpide, d'un jaune citrin, n'offrant aucune trace d'inflammation.

Le foie est remarquable par son petit volume; il est comme flétri, il offre assez la couleur grisâtre de l'olive; il a d'ailleurs sa consistance ordinaire, et son tissu ne présente aucune autre altération appréciable. Des orifices divisés des canaux biliaires, contenus dans l'intérieur du foie, découle en abondance une matière d'un beau vert, semblable à la résine de la bile, lorsqu'elle a été isolée des autres principes constituans de ce liquide. Les branches principales, qui par leur réunion vont former le canal hépatique, ainsi que ce canal lui-même, sont considérablement dilatées et remplies de grumeaux de matière jaune, tels qu'on les obtient au moment où on les précipite de la bile par l'acide nitrique. Le canal hépatique présente une pareille dilatation jusqu'au point de sa réunion avec le cystique. Ce dernier conduit, ainsi que le cholédoque dans toute son étendue, est transformé en un

cordon ligamenteux, dans lequel la dissection la plus exacte ne peut faire découvrir aucun reste de cavité. — La vésicule du fiel, réduite à un très-petit volume, est moulée sur une concrétion inégale, formée par de la matière jaune durcie. — La rate est très-volumineuse. Tous les autres organes, le tube digestif en particulier, paraissent être dans leur état physiologique.

Chez ce malade, l'oblitération d'une partie des conduits biliaires était plus complète que chez les précédens. Les canaux cystique et cholédoque ne constituaient plus que de simples cordons ligamenteux, sans aucune trace de cavité. Quant à l'étiologie de cette espèce d'oblitération, elle est plus obscure que dans les cas précédemment cités, et ce n'est plus que par analogie qu'on peut admettre ici l'inflammation comme cause vraisemblable de l'oblitération des conduits biliaires. Si cette inflammation a existé, elle a été sourde, latente, et rien ne prouve que la phlegmasie du canal cholédoque a été, comme dans les cas précédens, consécutive à une phlegmasie gastro-intestinale. Si nous ne voulons pas nous égarer, efforçons-nous toujours d'assigner la limite qui sépare ce qui n'est que probable de ce qui est démontré. Nous ne ferons qu'indiquer ici plusieurs autres circonstances intéressantes de cette observation, telles que la différence d'aspect que présentait la bile dans les petites divisions et les grosses branches du canal hépatique, l'espèce d'isolement des deux principaux élémens de ce liquide (matière résineuse verte et matière jaune), l'état particulier du foie, état semblable à celui que nous avons déjà trouvé chez

plusieurs ascitiques, l'espèce de compensation qui existait entre la petitesse du foie et l'énorme volume de la rate; enfin la mort inopinée du malade. Ce genre de mort presque subite, sans agonie, sans trouble antécédent des fonctions du poumon ou du cerveau, est loin d'être rare chez les hydropiques, chez ceux surtout dont l'hydropisie est liée à un état du foie tel que celui dont il est ici question. Dans ce cas, comme dans beaucoup d'autres, la cause immédiate de la mort nous échappe entièrement.

LIe. OBSERVATION.

Transformation du canal cystique en cordon fibreux. Dilatation considérable du canal cholédoque, sans existence d'obstacle à son extrémité duodénale. Calculs de phosphate de chaux dans la vésicule. Foie volumineux et granuleux. Ascite. Pas d'ictère. Péricardite latente.

Un marchand épicier, âgé de cinquante ans, éprouva de violens chagrins en 1815; il fut alors totalement ruiné par suite de mauvaises spéculations. Dès ce moment, sa santé, bonne jusqu'alors, se dérangea; il eut une jaunisse qui ne fut que passagère, puis il eut une ascite. En 1816, il subit deux fois la ponction; mais chaque fois le liquide se reproduisit avec une grande rapidité. Pendant les neuf années suivantes sa santé a été constamment mauvaise; en 1817, l'ascite a spontanément disparu, et elle ne s'est remontrée que quelques mois avant l'entrée du malade à l'hôpital (1825).

Lorsque nous vîmes le malade, une tumeur volumi-

neuse existait dans l'hypocondre droit; on la sentait jusqu'aux environs de l'ombilic; jamais elle n'avait été douloureuse. L'abdomen, considérablement tuméfié, était le siége d'une fluctuation manifeste. Les membres ne sont point infiltrés; ils l'ont été une seule fois, en 1816. Langue naturelle; appétit conservé; pouls très-petit, un peu fréquent; toux et respiration courte depuis un an.

Ce malade n'était que depuis peu de jours à l'hôpital; il avait encore de la force, il se levait, se promenait dans les salles, lorsque dans la matinée du 4 août il fut trouvé dans un état comateux; extrémités froides, pouls insensible. — Mort deux heures après la visite.

Ouverture du cadavre.

Remarquable affaissement de l'abdomen, qu'à l'avant-dernière visite nous avions encore trouvé tuméfié. Nous négligeâmes de l'examiner à la visite du 4 août. Maigreur de la face et des membres.

Crâne. Adhérences celluleuses de la lame d'arachnoïde qui tapisse la dure-mère avec celle qui est étendue sur les parties supérieures et latérales des hémisphères cérébraux; tissu cellulaire sous-arachnoïdien infiltré d'une notable quantité de sérosité : on en trouve aussi beaucoup dans les ventricules latéraux, qui restent considérablement distendus après qu'on en a fait sortir le liquide qu'ils contenaient.

Thorax. Anciennes adhérences celluleuses des plèvres costale et pulmonaire; nombreux tubercules miliaires au centre des lobes supérieurs de chaque poumon, dont le tissu est d'ailleurs sain et crépitant. Péricarde distendu

par trois verres d'un liquide rouge, semblable au sang qui sort d'une veine. Toute la surface interne du péricarde est tapissée par des fausses membranes superposées. Celles qui sont en contact immédiat avec le liquide sont colorées par lui; elles présentent un aspect aréolé, assez semblable à celui de l'estomac des ruminans, connu sous le nom de bonnet. Ailleurs elles sont rugueuses, hérissées d'aspérités. Le cœur lui-même est sain.

Abdomen. Le péritoine ne contient qu'une très-médiocre quantité de sérosité. Le foie est intimement uni par des fausses membranes, d'une part au diaphragme, et d'autre part à la rate, à l'estomac et au colon. Des fausses membranes épaisses dérobent à la vue la vésicule du fiel, qui, réduite à un très-petit volume, ne contient que quelques mucosités filantes, et trois petites concrétions d'un blanc mat, que l'analyse chimique nous a démontré être formées de phosphate de chaux. Le canal cystique était transformé en un cordon fibreux jusqu'à son embouchure dans le canal hépatique : au point de jonction de ces deux calculs, existait un petit calcul semblable aux calculs biliaires ordinaires. Le canal hépatique présentait son aspect normal; mais le canal cholédoque avait une capacité au moins triple de celle qu'il offre communément; il s'ouvrait librement dans le duodénum. Un tissu dur ayant plusieurs lignes d'épaisseur, d'un aspect squirrheux, était interposé entre le péritoine qui recouvre les deux faces du foie et la membrane propre de ce viscère, laquelle, au-dessous de ce tissu accidentel, apparaissait sous forme d'une ligne légèrement ondulée. Le foie, très-volumineux, dépassait de plusieurs travers de doigt le rebord des côtes; il s'étendait jusque dans

l'hypocondre gauche. Incisé en divers sens, il présentait partout un tissu d'une remarquable densité, d'un blanc grisâtre et parsemé d'une très-grande quantité de granulations, qui faisaient une notable saillie au-dessus d'un fond plus rouge qu'elle.

La rate était très-volumineuse, de consistance médiocre : taches rouges dans le duodénum, résidant dans la muqueuse. Autres organes sains.

Bien que cette observation soit incomplète à plusieurs égards, elle offre cependant de l'intérêt sous plus d'un rapport. On remarquera d'abord qu'il n'y eut point ici d'ictère; et, en effet, le canal cystique était seul oblitéré. La bile n'arrivait plus dans la vésicule, qui ne contenait que du mucus et des concrétions tout-à-fait étrangères par leur nature aux calculs biliaires. Quelle fut la cause de la dilatation considérable du canal cholédoque ? sa cavité s'agrandit-elle pour suppléer la vésicule, et remplir dans une partie de son étendue les fonctions d'une sorte de réservoir ? Remarquons, à l'appui de cette idée, que chez plusieurs animaux qui n'ont point de vésicule du fiel, et chez des hommes qui en étaient privés, on a trouvé une pareille dilatation du canal cholédoque.

Nous avons trouvé plus souvent un semblable agrandissement de la cavité des canaux biliaires derrière un calcul qui obstruait un point de leur étendue. Entre autres cas de ce genre, nous citerons celui d'un individu, âgé de plus de soixante ans, dont la vésicule et les canaux biliaires contenaient un grand nombre de calculs. Plusieurs étaient accumulés vers l'extrémité duodénale du canal

cholédoque, et en obstruaient complètement l'orifice. Celui-ci, vu dans le duodénum, était plus apparent que de coutume, et présentait à son pourtour une sorte de bourrelet qui rappelait la disposition de l'anus. Derrière cet amas de calculs, le canal cholédoque avait subi une dilatation telle, que son diamètre égalait au moins celui de la veine porte. Il en était de même des conduits cystique et hépatique. Les rameaux qui donnaient naissance à ce dernier, remplis de calculs, étaient aussi tellement dilatés, que l'un d'eux, ouvert, pouvait recevoir dans sa largeur l'index et le doigt du milieu réunis.

Cette observation offre encore un exemple de la coïncidence d'un état comateux promptement terminé par la mort, avec la disparition subite du liquide d'une hydropisie, sans établissement d'aucune évacuation supplémentaire. (*Voyez* ce que nous avons déjà dit à ce sujet, dans le troisième volume.)

Les fausses membranes qui entouraient le foie, et qui l'unissaient à plusieurs parties voisines, n'ont été ici annoncées dans leur formation par aucune douleur aiguë. La lésion du péricarde ne fut pas moins obscure. Les tubercules pulmonaires ne pouvaient être annoncés par aucun signe caractéristique.

LIIe. OBSERVATION.

Inflammation chronique de la vésicule biliaire. Concrétions osseuses, et développement de fibres d'apparence musculaire dans l'épaisseur de ses parois. Induration du parenchyme hépatique.

Un vitrier, âgé de vingt-neuf ans, contracta, deux ans environ avant l'entrée à l'hôpital, une diarrhée qui, après avoir duré un certain temps, se compliqua d'ascite, d'infiltration des membres inférieurs et d'ictère. Lorsque nous vîmes le malade, l'hypocondre droit était tendu, légèrement douloureux. Il accusait de temps en temps de vives douleurs à l'épaule droite. Sa langue était naturelle, la soif peu vive, l'appétit nul depuis longtemps. Il y avait des alternatives fréquentes de constipation et de diarrhée. Tantôt les selles étaient complètement décolorées ; tantôt elles étaient jaunes ou brunes.

Pendant les trois premières semaines du séjour du malade, aucun changement notable ne survint ; puis le dévoiement, suspendu depuis quelque temps, reparut très-considérable. La fièvre s'alluma, la langue se sécha et noircit; un amaigrissement très-rapide eut lieu ; le malade tomba dans une prostration de plus en plus grande, et ne tarda pas à succomber.

Ouverture du cadavre.

Sérosité limpide dans l'abdomen.

Foie induré et d'une teinte verdâtre foncée. Il était formé par du tissu bien distinct; 1°. un tissu blanc verdâtre occupant plus d'espace que l'autre, et disposé en larges plaques, irrégulières; (tissu blanc ordinaire hypertrophié); 2°. un tissu vert foncé, analogue du tissu rouge ordinaire, que circonscrivait la ligne blanche. Le canal hépatique était sain, ainsi que le cholédoque. Un calcul, situé vers le milieu du canal cystique, en oblitérait la cavité. La vésicule ne contenait qu'un peu de mucus; sa surface interne présentait, au lieu de son réseau accoutumé, un aspect qui rappelait tout-à-fait celui des vessies à colonnes; cette surface était blanche. Les parois de cette vésicule étaient formées de dedans en dehors: 1°. par la membrane muqueuse, peu épaissie, lisse, facilement détachable des tissus subjacens; 2°. par un tissu très-dense, comme fibro-celluleux, parsemé de quelques petites concrétions osseuses, que l'on sentait à travers la muqueuse qu'elle soulevait. En plusieurs points, et en dehors de ce tissu, on apercevait des fibres rougeâtres disposées en faisceaux; étaient-ce des rudimens de muscles?

Ramollissement grisâtre d'une partie de la membrane muqueuse gastrique; ulcérations à fond et à bords brunâtres vers la fin de l'intestin grêle et dans le cœcum. Rougeur livide autour d'elles; rougeurs éparses avec ramollissement en plusieurs points du colon. Rate volumineuse et molle.

Nous avons principalement cité cette observation comme offrant un exemple d'une altération assez remarquable dans la texture des parois de la vésicule du fiel. On y voit d'abord un changement notable d'aspect de la membrane muqueuse, un commencement de dépôt de matières osseuses au-dessous d'elle, ce qui rappelle les cas dans lesquels on a vu une ossification complète des parois des vésicules; enfin, un développement de fibres d'apparence musculaire, disposition qui a déjà été signalée par M. Louis (1), et qui a été aussi vue par M. Amussat.

Nous ne reviendrons point ici sur le genre d'altération du parenchyme hépatique et sur les symptômes qui en résultèrent, puisque nous ne pourrions répéter que ce que nous avons déjà dit plus haut. Nous engageons seulement le lecteur à comparer spécialement cette observation avec la quatorzième observation, qui présente une lésion du foie tout-à-fait identique et accompagnée des mêmes symptômes.

(1) *Recherches anatomico-pathologiques*, etc., par M. Louis, pag. 393.

LIIIe. OBSERVATION.

Suppuration à l'intérieur de la vésicule biliaire. Cancer du parenchyme du foie. Péritonite aiguë indolente.

Une femme, âgée de quarante-sept ans, mère de dix-huit enfans, eut la gale six mois avant d'entrer à l'hôpital; elle était auparavant bien portante. Elle garda pendant un mois cette affection, qui disparut après qu'elle se fut frictionnée avec un mélange d'huile d'olive, de soufre et d'un jaune d'œuf. Trois mois après la disparition de cette éruption, elle commença à ressentir des douleurs dans l'hypocondre droit. En y portant la main, elle fut étonnée d'y trouver une tumeur déjà volumineuse. Cependant elle continua à travailler; mais chaque jour elle maigrissait. La face, jusqu'alors assez bien colorée, prenait une teinte jaune-paille qui se marquait de plus en plus; ses forces diminuaient rapidement. Elle sentait de temps en temps des frissons qui n'avaient rien de régulier dans leur retour, ni dans leur durée. Ces frissons n'étaient jamais suivis de sueur. Depuis trois mois seulement les règles ont cessé de paraître. Jusqu'à l'époque de son entrée à l'hôpital, on n'a opposé à son mal que des cataplasmes émolliens appliqués sur l'hypocondre droit.

Etat de la malade à l'époque de son entrée. — Teinte jaune-paille de la face; encore assez d'embonpoint; forces musculaires assez bien conservées; en palpant l'abdomen,

la main plonge facilement dans l'hypocondre gauche et dans le flanc du même côté; mais dans ces mêmes parties à droite, on rencontre un corps résistant, dur, lisse à sa surface, paraissant dépasser l'ombilic, sans qu'on puisse dire positivement le point précis où l'on cesse de le sentir, se prolongeant en haut, derrière les côtes qui sont légèrement déjetées en dehors. La pression est douloureuse, sur-tout à quatre ou cinq travers de doigt à droite de l'appendice xyphoïde, où l'on croit sentir quelques bosselures. Sentiment habituel d'amertume à la bouche; anorexie complète; jamais de nausées, ni de vomissemens; langue naturelle; une selle ordinaire chaque jour; couleur brune verdâtre des évacuations alvines; pouls petit et fréquent; peau sèche, sans chaleur; respiration libre; urine assez abondante, limpide; léger œdème du pourtour des malléoles. (*Emplâtre de vigo cum mercurio sur l'hypocondre droit; pilules de scille.*)

Une quinzaine de jours après son entrée, la malade fut prise d'un frisson violent suivi d'une chaleur brûlante.

A dater de ce jour, les forces diminuèrent rapidement; les traits s'altérèrent; la voix s'éteignit; le pouls, très-fréquent, était d'une petitesse extrême. Les tisanes commencèrent bientôt à être vomies. L'abdomen se tuméfia, sans être plus douloureux à la pression que les jours précédens. La malade expira en vomissant une matière liquide d'un vert noirâtre.

Ouverture du cadavre.

Etat sain des organes du crâne et du thorax.

Abdomen. Une assez grande quantité de sérosité

trouble et lactescente est épanchée dans la cavité péritonéale, des pseudo-membranes molles, blanchâtres, inorganiques, recouvrent la surface extérieure de l'intestin et les parois abdominales.

Le foie, très-développé, se prolonge jusque près de la région iliaque droite. Il remonte en haut, jusque dans l'intervalle qui sépare la sixième de la cinquième côte. Sa face supérieure présente un grand nombre de plaques blanches, de forme irrégulière, entre lesquelles le tissu du foie a conservé sa couleur ordinaire.

La plupart ne font pas saillie au-dessus du parenchyme hépatique; quelques-unes cependant s'élèvent au-dessus de lui, et forment de légères bosselures qui auraient pu être senties à travers les parois abdominales. Le tissu du foie incisé présente dans son épaisseur un grand nombre de masses blanches, dont plusieurs, situées à la superficie de l'organe, donnent lieu aux plaques ci-dessus décrites. Ces masses sont formées par une matière d'un blanc-grisâtre, dure, sillonnée en plusieurs endroits par des vaisseaux capillaires. Plusieurs de ces masses sont ramollies à leur centre. Là où ce ramollissement existe, on observe une bouillie d'un gris sale, et, en quelques points, rouge. Le plus gros de ces tubercules cancéreux a le volume d'une pomme de reinette; les plus petits sont à-peu-près de la grosseur d'une noisette. La portion du foie qui occupe l'hypocondre gauche, au lieu de présenter, comme le reste de l'organe, des masses cancéreuses isolées, et séparées par un tissu sain, est transformée presqu'en totalité en un tissu dur, grisâtre, demi-transparent.

En renversant le foie de bas en haut, on déchire une

large poche située sous la face inférieure de l'organe. De cette poche s'écoule un pus blanc, crêmeux, *bien différent du liquide résultant du ramollissement des masses cancéreuses.* A cette poche aboutit le canal cystique; et d'après sa situation et ce dernier rapport, on ne peut méconnaître la vésicule du fiel remplie de pus, lequel a été sécrété par sa membrane muqueuse enflammée. Le canal hépatique est très-volumineux et plein de bile; le canal cholédoque n'offre rien d'insolite.

La membrane muqueuse gastrique est ramollie et rougeâtre dans toute l'étendue du grand cul-de-sac; la surface interne du duodénum est pointillée de noir.

Cette observation nous représente la même série de symptômes que ceux que nous avons vus déjà accompagner diverses affections cancéreuses du foie. (Voy. les observations ci-dessus mentionnées.) Il n'y avait ni ictère, ni ascite, mais seulement présence d'une tumeur douloureuse dans l'hypocondre droit.

Ce que cette observation offre de particulier, c'est l'existence d'une grande quantité de pus dans la cavité de la vésicule du fiel, qui était distendue par lui. Ce pus aurait-il pu être évacué par l'intestin à travers les canaux biliaires?

On remarquera encore que la péritonite aiguë qui termina les jours de la malade ne fut annoncée par aucune douleur.

RECHERCHES
SUR QUELQUES MALADIES
DU TUBE DIGESTIF.

Dans les volumes de cet ouvrage que nous avons déjà publiés, nous avons eu occasion de décrire un certain nombre d'affections aiguës ou chroniques du tube digestif, soit sous le rapport de leurs caractères anatomiques, soit sous celui des symptômes locaux et généraux auxquels elles donnent lieu. Dans le premier volume, par exemple, se trouvent signalées la plupart des variétés de la gastro-entérite aiguë, et dans le troisième, plusieurs formes importantes de la gastro-entérite chronique. Cependant nous sommes loin d'avoir épuisé un sujet aussi vaste, et ce sont encore de nouvelles recherches sur quelques états morbides de l'estomac et des intestins dont nous allons exposer le résumé dans ce qui suit. On verra que nous rapportons à la gastrite chronique plusieurs altérations qui sont ordinairement décrites comme des maladies toutes spéciales, telles, par exemple, que le cancer de l'estomac. Si, en effet, ces altérations paraissent être très-différentes les unes des autres, sous le rapport de leurs caractères anatomiques, elles se rapprochent et se con-

fondent véritablement, soit par les symptômes qui révèlent leur existence, et qui n'appartiennent pas plus exclusivement à l'une qu'à l'autre, soit par la nature des causes occasionelles qui leur donnent naissance, et qui, pour toutes, sont identiques, soit enfin par le traitement qui, pour toutes aussi, doit être le même. Si donc ces altérations diverses doivent être, avec raison, distinguées les unes des autres, en raison, non-seulement de leur forme et de leur texture variées, mais sur-tout de leurs différens degrés de curabilité, il n'en est pas moins vrai que, prises à leur point de départ, elles offrent toutes un élément commun très-important, savoir : l'irritation qui les précède et qui les accompagne dans leur développement. Le terme générique de gastrite, sous lequel nous comprenons de si variables altérations de texture, ne nous semble d'ailleurs utile qu'en tant qu'il rappelle la cause générale et le lien commun de ces altérations. Mais là ne se borne pas la question : après avoir saisi le point par lequel ces altérations se rapprochent, point capital, puisque à lui se rattache la méthode thérapeutique, il faut découvrir la cause de leurs différences. Celles-ci ne peuvent être expliquées ni par l'intensité, ni par la durée de l'irritation. C'est même une circonstance remarquable, que les altérations de texture les plus graves sont souvent celles qui sont précédées ou accompagnées par les signes de l'irritation la plus faible. De là, que conclurons-nous ? C'est que, pour rendre raison d'effets si dissemblables, force sera d'admettre des causes prédisposantes particulières de chacun d'eux; force sera de reconnaître que l'irritation n'agit plus que comme une simple cause occasionelle, qui serait par elle-même impuissante à pro-

duire aucune de ces altérations. S'il en est ainsi, que peut faire le traitement antiphlogistique? il ne combat que cette cause occasionelle; mais il ne détruit en aucune manière la cause prédisposante, qui, une fois l'irritation produite, donne naissance, suivant sa nature, aux lésions les plus variées. De là, la fréquente inutilité de ce traitement, qui n'attaque qu'un des élémens de la maladie, et qui ne détruit pas d'ailleurs la cause inconnue sous l'influence de laquelle survient l'irritation elle-même. Il ne nous semblerait pas déraisonnable de soutenir que, dans certains cas, l'afflux sanguin insolite par lequel se manifeste l'irritation, ne s'effectue sur un organe, que parce que déjà dans cet organe existe une prédisposition morbide qui y appelle plus de sang que dans l'état physiologique, pour que, dans sa trame, vienne à s'accomplir une sécrétion ou une nutrition morbides. On voit donc combien est secondaire le rôle que joue en pareil cas la congestion sanguine, et combien, en l'admettant, nous sommes encore loin d'avoir pénétré l'essence de ce phénomène. On s'abuserait étrangement, si l'on croyait que, par elle, on peut rendre raison de la formation des diverses altérations organiques, et expliquer leurs innombrables variétés. Ainsi, lorsque l'embryon se développe, l'afflux du sang dans le canevas des différens organes est une condition de la formation de ceux-ci; c'est l'élément commun que nous retrouvons pour toute organogénésie; mais ce n'est pas cet afflux sanguin qui détermine la nature spéciale de chaque organe, sa composition chimique, son arrangement anatomique, ses propriétés vitales. Ainsi, toute sécrétion reconnaît ce même afflux comme condition de son

existence ; mais ce n'est pas par le seul abord plus considérable du sang et par la seule excitation qui en résulte dans l'organe qui le reçoit, qu'on peut expliquer pourquoi chaque glande sécrète un liquide spécial.

Nous prions le lecteur de ne pas perdre de vue ces considérations : s'il s'en pénètre bien, nous espérons qu'il ne nous reprochera pas d'avoir réuni des altérations, qui semblent si différentes les unes des autres, sous le terme commun de gastrite chronique ; ce terme n'est pour nous qu'une sorte d'étiquette générale sous laquelle se range toute affection organique de l'estomac, contre laquelle le traitement antiphlogistique paraît réussir mieux que tout autre. Après avoir parlé de ce groupe d'affections sous le rapport de leur anatomie pathologique, et de leurs symptômes, nous essayerons de donner quelques considérations sur d'autres ordres d'affections de l'estomac ou des intestins, que nous ne regardons plus comme étant de nature inflammatoire, soit en raison de l'état dans lequel on trouve l'estomac après la mort, soit en raison des symptômes qui les annoncent et des causes qui les produisent, soit surtout en raison des traitemens autres que le traitement antiphlogistique, qu'on leur oppose, non-seulement sans inconvénient, mais encore avec avantage.

CHAPITRE PREMIER.

ANATOMIE PATHOLOGIQUE DE L'ESTOMAC CHRONIQUEMENT ENFLAMMÉ.

ARTICLE PREMIER.

LÉSIONS DE LA MEMBRANE MUQUEUSE GASTRIQUE.

Dans la très-grande majorité des cas de gastrite chronique, l'anatomie démontre dans la membrane muqueuse de l'estomac l'existence d'altérations variées et plus ou moins considérables. Quelquefois, cependant, cette membrane paraît avoir conservé son état sain, ou du moins est-il certain que si elle a subi quelque altération, cette altération échappe entièrement à l'inspection anatomique. Ainsi elle offre dans toute son étendue la couleur blanche qui constitue son état normal; partout aussi elle présente sa consistance ordinaire; elle n'est ni ramollie ni indurée; nulle part enfin son épaisseur ne paraît être ou augmentée ou diminuée. Mais alors on observe au-dessous de la membrane muqueuse saine des affections diverses et fort remarquables des tuniques subjacentes, et spécialement du tissu cellulaire étendu sous forme de membrane dense et blanchâtre entre la tunique veloutée de l'estomac et sa tunique charnue. Ici, toutefois, se

présente une question à résoudre : bien que la membrane muqueuse paraisse actuellement très-saine, a-t-elle toujours été telle? N'y a-t-il pas eu une époque de la maladie dans laquelle elle a été affectée, et ne doit-on pas même penser que, le plus souvent, c'est par la membrane muqueuse qu'a commencé l'affection chronique dont on ne trouve plus maintenant d'autres traces que dans les tissus placés au-dessous d'elle? Pour résoudre cette question importante sous le double rapport de l'étiologie de la maladie et de la thérapeutique, interrogeons d'abord l'analogie.

Lorsqu'un tissu membraneux ou parenchymateux est frappé d'inflammation, tantôt les parties en contact avec ce tissu restent étrangères au travail morbide, tantôt elles y participent. Si ce dernier cas a lieu, il arrive souvent que, dans le tissu primitivement affecté, sur-tout s'il jouit d'une grande somme de vitalité, l'inflammation se résout, tandis qu'elle persiste et passe à l'état chronique dans les tissus qui n'ont été que secondairement atteints; c'est ce qui arrive particulièrement lorsque, dans ceux-ci, les propriétés vitales sont moins actives, moins énergiques que dans le tissu qui a été le premier envahi par l'inflammation. A l'appui de ces assertions, les exemples se présentent en foule. Je vais en citer quelques-uns. Un individu est atteint d'entérite ou de colite; s'il succombe dans la période aiguë, on trouve la membrane muqueuse seule affectée, soit simplement rouge, soit ramollie, soit ulcérée, etc.; si le malade ne succombe qu'au bout d'un temps plus long, après que l'inflammation a pris une marche chronique, l'intestin peut présenter trois états différens : 1°. l'inflammation peut être bornée à la seule

membrane muqueuse; 2°. en même temps que cette membrane, les tissus qui lui sont subjacens peuvent avoir subi des altérations diverses, résultat non douteux de l'inflammation qui s'en est emparée; mais, ou bien et la membrane muqueuse et les tissus subjacens paraissent être à-peu-près également malades, ou bien ceux-ci semblent l'être beaucoup plus, et des cas peuvent même se présenter dans lesquels l'altération de la membrane muqueuse, échappant au premier coup d'œil, n'est découverte que par une investigation attentive. Ainsi, cette membrane, quoique blanche, est ramollie, comme pulpeuse, en un certain nombre de points; ailleurs, elle offre une coloration grise, brune ou noire, disposée par simples points isolés ou agglomérés, par plaques arrondies, par lignes sinueuses, par longues bandes, etc.; ailleurs, enfin, elle présente des ulcérations superficielles, blanches comme le reste de la membrane, dont le fond est au niveau des bords, et qui marchent évidemment vers une cicatrisation complète. Nous ne voyons plus ici en quelque sorte que des restes ou des vestiges de l'inflammation de la membrane muqueuse; mais, d'ailleurs, ce ramollissement blanc, cette forme d'ulcérations indiquent que dans cette membrane a existé une inflammation plus intense: ce sont, en effet, ces mêmes lésions que l'on a retrouvées chez plusieurs individus morts accidentellement pendant la convalescence des gastro-entérites aiguës, c'est-à-dire à une époque où l'on ne devait plus trouver dans le canal intestinal que les restes d'une inflammation qui y avait été beaucoup plus intense; ce sont encore ces mêmes formes de lésions que l'on retrouve sur la membrane muqueuse buccale ou pharyngienne,

lorsque l'inflammation dont elle avait été le siége commence à se résoudre, lorsque les ulcérations dont elle avait été couverte commencent à se cicatriser. Ainsi donc il paraît très-probable que, dans le cas dont il s'agit ici, la membrane muqueuse a été beaucoup plus gravement affectée qu'on ne la trouve, et que l'inflammation dont elle a été le siége, persistant dans les tissus subjacens, marche vers une résolution complète. 3°. D'après ce qui vient d'être dit, on conçoit que des cas peuvent se présenter dans lesquels ces dernières traces d'inflammation de la membrane muqueuse auront complètement disparu, et où elle se montrera dans un état parfaitement sain, en même temps que les tissus qui lui sont subjacens sont plus ou moins profondément désorganisés. Il n'est pas effectivement très-rare d'observer ce troisième cas.

Dans la membrane muqueuse pulmonaire, on peut observer encore la même succession de phénomènes. Ainsi, dans la bronchite aiguë, la membrane muqueuse paraît seule affectée; dans la bronchite chronique, il y a un degré dans lequel on observe à-la-fois et des altérations plus ou moins variées de la muqueuse, et des lésions fort remarquables des tissus subjacens, spécialement l'épaississement de la membrane muqueuse, l'hypertrophie des cerceaux cartilagineux. Enfin, il y a un autre degré dans lequel la membrane muqueuse a repris son état sain, du moins en apparence, et où l'on n'observe plus que l'altération des autres tuniques des conduits aérifères. J'ai cité ailleurs des cas de ce genre (1).

Si ces exemples ne suffisaient pas pour démontrer que,

(1) *Clinique Médicale*, tome II.

dans un grand nombre de cas du moins, l'altération des tissus subjacens aux membranes muqueuses ont leur point de départ dans une inflammation de ces membranes qui peut encore persister, ou qui s'est complètement dissipée, je pourrais encore citer d'autres cas dans lesquels cette succession de phénomènes peut être en quelque sorte appréciée du doigt et de l'œil. Ainsi, après une inflammation plus ou moins intense de la conjonctive, et lorsque cette membrane a repris sa blancheur et sa transparence accoutumées, le tissu cellulaire qui l'unit à la sclérotique peut rester enflammé, infiltré de pus, s'épaissir, et devenir le siége de diverses dégénérations. Ainsi, chez des individus qui avaient eu anciennement des gonorrhées, et dont le canal de l'urètre était devenu le siége de rétrécissemens, on a trouvé la membrane muqueuse très-saine, mais, au-dessous d'elle, le tissu cellulaire épaissi et induré. C'est encore ainsi que, chez certains individus qui ont eu long-temps une inflammation chronique d'une partie de la peau, qui, par exemple, ont long-temps porté des ulcères aux jambes, le tissu cellulaire subjacent aux portions malades de l'enveloppe cutanée s'enflamme aussi, et conserve une dureté comme squirrheuse, long-temps après que toute trace d'inflammation s'est dissipée sur la peau. Enfin, je pourrais également citer des cas d'inflammations aiguës ou chroniques des membranes séreuses ou synoviales dans lesquelles ces membranes étant revenues à un état tout-à-fait sain, on a retrouvé dans le tissu cellulaire subjacent des traces d'inflammation chronique, telles qu'induration, épaississement squirrheux, transformation fibreuse ou cartilagineuse, etc.

En ne raisonnant donc que par voie d'analogie, nous

serions naturellement conduits à admettre que l'espèce de loi dont nous venons de constater l'existence dans le canal intestinal, dans les voies aériennes, dans la membrane muqueuse de l'œil, dans celle de l'urètre, dans l'enveloppe cutanée, dans les tissus séreux et synovial, existe aussi pour l'estomac; c'est-à-dire que l'inflammation dont on ne trouve plus de traces que dans les tissus subjacens à la membrane muqueuse de cet organe, a primitivement existé dans cette muqueuse. Mais de plus, pour l'estomac comme pour les autres organes ou tissus dont il vient d'être question, cette proposition peut être démontrée par des preuves directes. Ainsi, sur la membrane muqueuse de l'estomac comme sur celle de l'intestin, il m'a été plus d'une fois possible de suivre en quelque sorte la dégradation de l'inflammation, de pouvoir apprécier d'une manière plus ou moins rigoureuse les divers intermédiaires par lesquels passait pour ainsi dire la membrane muqueuse pour retourner de l'état malade à l'état sain. Ainsi, en même temps qu'existaient diverses altérations des tuniques subjacentes, tantôt je trouvais la membrane muqueuse rouge, épaisse, ramollie, quelquefois ulcérée; tantôt ces traces d'inflammation de la muqueuse étaient beaucoup moins évidentes : elle était, par exemple, molle, mais blanche; tantôt enfin il était bien évident, d'après la nature des altérations, que la membrane muqueuse avait été beaucoup plus malade qu'elle ne le paraissait à l'époque où était faite l'inspection anatomique. Dans un cas, par exemple, que j'ai eu tout récemment occasion d'observer à la Charité, avec mon ami et collaborateur M. Reynaud, nous avons trouvé la surface interne de l'estomac blanche dans

toute son étendue; du côté du pylore il y avait une manifeste induration du tissu cellulaire sous-muqueux, avec hypertrophie de la membrane musculaire. Ces tissus, en s'éloignant du pylore, reprenaient leur aspect physiologique; puis, vers le milieu de l'estomac, les parois de cet organe présentaient un nouvel épaississement, une dureté comme cartilagineuse; cette induration résidait uniquement dans les diverses tuniques subjacentes à la muqueuse; dans toute l'étendue de cet épaississement, égale environ à celle d'une pièce de cinq francs, la membrane muqueuse elle-même n'existait plus. Il en résultait une ulcération tellement superficielle, avec bords blancs et fond également blanc au niveau des bords, qu'on ne l'apercevait pas au premier coup d'œil. Le fond était formé par le tissu cellulaire notablement épaissi. L'individu chez lequel fut trouvée cette altération avait éprouvé trois ans auparavant tous les symptômes d'une gastrite aiguë, tels que douleur épigastrique avec mouvement fébrile, vomissemens, soif ardente, etc. Ces symptômes s'étaient amendés peu-à-peu; mais depuis cette époque le malade avait conservé des digestions pénibles, et de temps en temps ses alimens étaient rejetés. Une péritonite chronique contribua à hâter sa fin.

Très-vraisemblablement il y avait eu une époque où la solution de continuité, dont la membrane muqueuse gastrique était le siége chez cet individu, avait présenté des caractères en quelque sorte plus inflammatoires que ceux qui furent constatés lors de l'ouverture du cadavre; très-vraisemblablement autour de cette solution de continuité, la membrane muqueuse avait été plus ou moins enflammée. L'ulcération semblait marcher vers la cica-

trisation ; encore quelque temps, et l'on eût trouvé peut-être la membrane muqueuse blanche et saine au-dessus de l'épaississement de la partie moyenne de l'estomac, comme on la trouva blanche et saine au-dessus de l'épaississement du pylore. Si cependant d'après la seule inspection anatomique, on pouvait encore douter que l'inflammation de la membrane muqueuse eût été dans ce cas le point de départ, qu'elle eût préexisté aux altérations des autres tuniques, et qu'enfin les lésions qu'elle présentait ne fussent en quelque sorte que les vestiges de lésions plus graves, nous invoquerions une autre source de lumières, nous interrogerions les symptômes, et de leur ordre de succession nous tirerions l'inévitable conséquence que le tissu primitivement enflammé a été la membrane muqueuse (première période de la maladie; gastrite à l'état aigu) ; que plus tard l'inflammation de cette membrane est devenue moins intense (cessation de la fièvre et de la douleur épigastrique) ; qu'elle a cependant persisté en même temps que les tissus subjacens sont devenus consécutivement malades (difficulté des digestions ; anorexie habituelle ; vomissemens devenant de plus en plus rares).

Enfin, lors même que la membrane muqueuse de l'estomac a repris sa blancheur, son épaisseur, sa consistance physiologique, et lorsqu'en même temps il y a induration des tissus subjacens, doit-on regarder dans tous les cas cette membrane comme revenue à son état entièrement normal ? Remarquez que dans plusieurs de ces cas où la membrane muqueuse paraît bien saine aux yeux de l'anatomiste, la digestion continue à être pénible, laborieuse, telle en un mot qu'elle existe chez les

individus dont la membrane muqueuse présente, après la mort, des traces plus ou moins prononcées de phlegmasie chronique. Il semble donc que dans les cas de ce genre la membrane muqueuse recouvre l'aspect qui, du moins pour nos faibles moyens de recherches, constitue son état normal, avant de recouvrer l'intégrité de ses fonctions; il semble qu'il y a une époque où déjà cette membrane n'est plus enflammée, mais où elle n'a point encore la faculté d'imprimer aux alimens la modification qui doit les transformer en chyme, quel que soit d'ailleurs le procédé physique, chimique ou vital, par lequel s'opère cette transformation. Ce n'est pas d'ailleurs seulement dans la membrane muqueuse de l'estomac que l'on trouvera des exemples de tissus qui, après avoir été le siége d'une inflammation plus ou moins évidente, ont repris un aspect sain, et dont les fonctions sont cependant encore notablement altérées. Ainsi, chez quelques individus qui avaient présenté pendant la vie tous les symptômes d'une bronchite chronique avec expectoration puriforme abondante, j'ai trouvé blanche et saine en apparence la membrane muqueuse du larynx, de la trachée-artère et des bronches. D'après la seule inspection anatomique on n'eût pas hésité à admettre que cette membrane était parfaitement saine, et cependant la sécrétion abondante puriforme dont elle était le siége attestait son état pathologique.

L'aspect sain, en apparence du moins, de la membrane muqueuse de l'estomac dans les cas de gastrite chronique, est toutefois une circonstance assez rare, et le plus souvent elle présente diverses altérations relatives à sa couleur, à sa consistance, à son épaisseur, à sa

forme. Ces altérations variées peuvent exister isolées ou réunies. Ainsi, en même temps que la membrane muqueuse est rouge ou brune, elle peut être indurée ou ramollie, hypertrophiée ou amincie, etc. D'autres fois, une quelconque de ces altérations peut se montrer seule : il peut y avoir, par exemple, simple changement de couleur; d'autres fois, chose plus remarquable, la consistance de la muqueuse se trouve notablement diminuée, sans que la couleur ait subi aucune modification.

Les altérations que subit dans sa couleur la membrane muqueuse enflammée sont-elles différentes dans l'inflammation aiguë de l'estomac et dans son inflammation chronique? Il est quelques nuances de couleur qui appartiennent également à ces deux états : il en est d'autres qui dénotent plus spécialement l'existence d'une phlegmasie chronique.

Les nuances de couleur qui appartiennent sur-tout à la gastrite chronique sont la couleur gris-ardoisé, la couleur brune, enfin la couleur noire plus ou moins foncée. Ce n'est pas à dire que ces diverses teintes ne puissent aussi se retrouver dans quelques cas d'inflammation très-aiguë; elles ont été quelquefois produites par M. le professeur Orfila sur des animaux, dans l'estomac desquels ce savant et habile expérimentateur avait introduit des substances irritantes. Chez l'homme, je crois qu'il y a très-peu d'exemples de couleur gris-ardoisé, brune ou noire, trouvés dans des estomacs frappés d'inflammation aiguë : rien n'est, au contraire, plus commun dans la gastrite chronique. Il est vraisemblable que, chez l'homme, de même que chez les animaux expérimentés par M. Orfila, la phlegmasie aiguë ne s'est

principalement montrée avec ces nuances de couleur, que dans les cas d'empoisonnement par des substances âcres ou corrosives, c'est-à dire, dans les cas où l'inflammation du ventricule ayant en quelque sorte acquis son *maximum* d'acuité, tend à produire la rapide désorganisation de la membrane muqueuse.

Il est, ce me semble, assez remarquable que la même coloration se remarque dans les deux extrêmes, pour ainsi dire, de la gastrite; savoir, dans l'inflammation sur-aiguë, qui entraîne rapidement les malades au tombeau, et dans l'inflammation chronique, qui souvent ne manifeste son existence que par des symptômes très-peu graves. Voilà le fait, tel que l'observation nous le donne. Pour l'expliquer, il faudrait savoir d'une manière rigoureuse quelle est la cause de la couleur brune, gris-ardoisé, etc., que présente la membrane muqueuse de l'estomac, soit dans le cas de gastrite sur-aiguë, soit plus souvent encore dans le cas de gastrite chronique. Or on ne peut faire ici que de simples conjectures, qui reposent, à la vérité, sur quelques faits que voici : Hunter a depuis long-temps démontré (1) que, toutes les fois que le sang artériel se trouve arrêté ou même simplement ralenti dans son cours, il prend la couleur du sang veineux. Ainsi, par exemple, si sur un animal on ouvre une artère dans une portion interceptée quelque temps auparavant entre deux ligatures, il en sort un sang noir analogue au sang veineux. Hunter a également remarqué que le sang qui sort d'une artère divisée, et qui s'épanche dans le tissu cellulaire environnant, devient également

(1) *Traité du sang et de l'inflammation.*

noir en s'y coagulant. On retrouve encore cette même coloration noire dans le sang de la plus grande partie des apoplexies cérébrales, dans celui des apoplexies pulmonaires. A moins que l'on ne suppose, ce qui n'est nullement probable, que dans ces hémorrhagies les veines seules fournissent le sang, il faudra bien admettre que, dans le cerveau et dans le poumon, le sang, rouge au moment où l'épanchement a eu lieu, a acquis plus tard la couleur noire qu'il présente. Pourrons-nous expliquer de même la coloration brune ou noire de la membrane muqueuse de l'estomac dans un certain nombre de gastrites? Pour cela, il faut que l'expérience ait constaté qu'il y a des cas où dans une partie enflammée le sang circule plus lentement que dans cette même partie saine, et où il tend même à éprouver dans cette partie enflammée un véritable stase. Or, ce ralentissement du cours du sang dans un tissu dont l'inflammation s'est emparée a été démontré par les expériences du docteur Wilson Philipp. Une inflammation étant produite dans le tissu cellulaire de la cuisse d'une grenouille, dans la nageoire d'un poisson, dans le mésentère d'un lapin, le microscope, dit M. Wilson Philipp, ne tarde pas à montrer que le mouvement des globules du sang, ordinairement si rapide, est notablement ralenti, il semble même tout-à-fait suspendu là où l'inflammation paraît être la plus intense. Si donc il est prouvé d'une part que, dans certaines circonstances, le sang circule moins rapidement, ou même s'arrête dans une partie enflammée, s'il est prouvé d'autre part que le sang tend à noircir là où la circulation est languissante ou suspendue, il ne paraîtra pas déraisonnable d'expliquer ainsi la coloration

brune de la muqueuse de l'estomac dans certaines gastrites. Mais pourquoi ne l'observera-t-on surtout, comme je le disais tout-à-l'heure, que dans les deux extrêmes, dans l'inflammation sur-aiguë et dans l'inflammation chronique? C'est que c'est précisément dans ces deux extrêmes que devra avoir lieu, surtout dans la muqueuse gastrique, une stase plus ou moins complète du sang. Ainsi dans l'inflammation sur-aiguë, de l'extrême et subite dilatation des vaisseaux devra résulter un embarras notable de la circulation, une sorte d'étranglement d'où résultera l'obstruction des capillaires; et alors consécutivement à cette obstruction on pourra observer la coagulation du sang dans l'artère qui se rend à la partie enflammée, de même qu'on voit le sang se coaguler dans une veine, au-dessous de l'endroit où celle-ci se trouve comprimée. De là, enfin, pourra résulter la terminaison de l'inflammation par gangrène : dans celle-ci, en effet, on a souvent constaté la coagulation du sang dans les artères; mais on regardait cette coagulation comme consécutive à la gangrène, tandis que, d'après tout ce qui vient d'être dit, je serais au contraire porté à croire que la coagulation du sang dans l'artère précède la gangrène, et que celle-ci n'en est que le résultat nécessaire.

Dans l'inflammation chronique, il n'y aura plus stase complète du sang comme dans l'inflammation sur-aiguë dont il vient d'être question; aussi, dans cette inflammation chronique, la membrane muqueuse ne présentera pas une couleur noire aussi foncée, mais seulement une teinte grise-ardoisée ou brune, qui sera elle-même plus ou moins prononcée, suivant le ralentissement plus ou moins grand du cours du sang. Or, ce ralentissement

semble devoir exister toutes les fois que les vaisseaux de la partie enflammée ont subi une dilatation considérable; dilatation qui doit être surtout prononcée dans les cas de phlegmasies chroniques. Ce ralentissement du sang dans une partie dont les vaisseaux capillaires ont éprouvé une grande dilatation, est le résultat de cette loi d'hydrodynamique, en vertu de laquelle le cours d'un liquide quelconque doit se ralentir lorsque, coulant à pleins tuyaux, il vient à passer d'un endroit moins large dans un endroit plus large; c'est là une des causes pour lesquelles, dans l'état normal, le sang circule moins vite dans les capillaires; on conçoit donc qu'il y circulera encore plus lentement, si le diamètre de ces innombrables vaisseaux vient encore à être accidentellement accru.

La dilatation des vaisseaux peut d'ailleurs persister après qne l'inflammation a cessé, et avec elle doit aussi subsister la couleur brune. Il semble, en effet, indépendamment de toute explication, que dans quelques cas cette couleur continue à exister dans une partie anciennement enflammée, mais qui ne l'est plus. Cela est incontestable pour la peau : on voit souvent autour d'ulcères cicatrisés et parfaitement guéris depuis long-temps, la peau conserver, dans une étendue plus ou moins grande, une couleur d'un rouge brun plus ou moins foncé. L'analogie semble conduire à admettre que, dans quelques cas, ce qui existe pour la peau peut aussi exister pour certaines portions de membranes muqueuses, et en particulier pour la muqueuse gastrique.

Il est d'aillenrs maintenant si généralement reconnu que les diverses colorations dont je viens de parler sont le résultat d'une phlegmasie, et surtout d'une phlegmasie

chronique, que je ne crois pas devoir même m'arrêter à le prouver. Cependant, si quelques personnes pouvaient encore douter que la teinte grise-ardoisée, brune ou noirâtre, de la surface interne de l'estomac, annonce une inflammation chronique de cet organe, je soumettrais les faits suivans à leur méditation.

1°. Si l'on a bien observé les symptômes qu'ont présentés pendant la vie les individus dont l'estomac offre après la mort une des teintes dont il est ici question, constamment on trouvera que ces individus ont eu des symptômes de gastrite chronique : tel est du moins le résultat d'un grand nombre d'observations recueillies à l'hôpital de la Charité. Mais il arrive souvent que ces symptômes échappent à une investigation peu attentive, soit parce qu'ils sont effectivement peu tranchés, soit surtout parce que la gastrite chronique ne survient fréquemment que comme complication d'une autre maladie qui fixe plus ou moins exclusivement l'attention. Trop souvent peut-être on a dit que des lésions plus ou moins graves des organes pouvaient exister sans produire de symptômes. Mais combien de ces lésions auraient cessé d'être latentes, si, pendant la vie, toutes les fonctions avaient été l'objet d'un scrupuleux et patient examen!

2°. Dans le plus grand nombre des cas, en même temps que la couleur de la membrane muqueuse a subi une des modifications indiquées, elle présente d'autres altérations qu'on ne peut se refuser à regarder comme des résultats de phlegmasie: ainsi, elle est épaisse, dure, couverte de végétations, etc.; au-dessous d'elle, les autres tuniques de l'estomac présentent quelquefois aussi des traces non douteuses d'une inflammation plus ou moins

intense. Si la coexistence de ces diverses altérations et de la couleur brune de la muqueuse est le cas le plus général; si, au contraire, ce n'est que beaucoup moins souvent qu'on observe ce changement de coloration sans autre lésion, nous serons naturellement porté à admettre par analogie que, même lorsqu'il existe seul, il résulte aussi d'un travail inflammatoire.

3°. Dans certains cas d'ulcérations de l'estomac, et plus souvent dans les ulcérations du reste du canal intestinal, on trouve leurs bords soit gris-ardoisés, soit d'un brun plus ou moins foncé. Or, là où existe une ulcération, là un travail inflammatoire ne peut pas être révoqué en doute. Si la couleur brune des bords de l'ulcère dépendait d'une autre cause que de l'inflammation, pourquoi n'existerait-elle qu'autour de l'ulcération? pourquoi la verrait-on décroître et disparaître dans les intervalles qui séparent les ulcérations? Vous retrouverez encore cette même teinte brune ou noire colorant les bords d'un certain nombre d'ulcérations des artères, et ici, comme dans le canal digestif, vous verrez le changement de couleur n'occuper que le pourtour des ulcérations, et entre celles-ci la face interne de l'artère reprendra sa couleur blanche.

4°. Ce n'est point à la putréfaction que la teinte grise-ardoisée, brune, etc., de la membrane muqueuse de l'estomac peut être attribuée : car plus d'une fois j'ai ouvert des cadavres déjà putréfiés à divers degrés, j'ai trouvé la surface interne de l'estomac et des intestins offrant une teinte rouge livide, soit uniformément répandue, soit disposée par plaques, par stries, ou par bandes. Cette teinte rougeâtre était le résultat probable

de la transsudation de la matière colorante du sang à travers les parois vasculaires, semblable à la transsudation de la bile, qui s'opère plus promptement à travers la vésicule du fiel. Mais, quel que fût le degré de putréfaction, soit faible, soit très-avancé, je n'ai jamais vu aucune teinte qui ressemblât à la couleur grise-ardoisée ou brune de la gastrite-chronique.

On a dit que cette teinte particulière devait être considérée dans le plus grand nombre des cas comme le résultat de la coloration de la membrane muqueuse par les gaz contenus dans l'estomac ou dans les intestins. Cette coloration, on l'attribue surtout au gaz hydrogène sulfuré; mais, dans l'estomac, l'existence de ce gaz n'a jamais été démontrée, et la coloration brune y est fréquente. Rien ne prouve d'ailleurs que le gaz hydrogène sulfuré ou tout autre gaz ait la propriété de colorer les tissus animaux en brun ou noir.

Jusqu'à ce qu'on ait enfermé une série de gaz dans des portions d'intestins, et qu'on ait observé si celles-ci se colorent ou non, l'assertion qui nous occupe ne devra être considérée que comme une simple supposition.

La teinte brune que présente la membrane muqueuse de l'estomac chroniquement enflammé, offre de nombreuses variétés sous le rapport de sa disposition et de son étendue. Relativement à sa disposition, on la trouve quelquefois circonscrite dans un petit nombre de points formant comme des taches isolées qui peuvent être régulièrement arrondies ou plus ou moins irrégulières. Dans l'intervalle de ces taches grises, brunes ou noires, la membrane muqueuse peut conserver une blancheur plus ou moins parfaite. En raison de leur exacte circonscrip-

tion, de leur couleur tranchée, on dirait souvent que, là où existent ces taches, a été déposée une goutte de matière colorante d'un brun plus ou moins foncé. Tantôt dans ces sortes de taches on n'aperçoit qu'une teinte uniforme; tantôt l'œil nu ou armé de la loupe reconnaît qu'elles sont spécialement formées par une agglomération de vaisseaux d'un diamètre infiniment petit, et remplis eux-mêmes d'un sang noir. Ces taches constituent autant de petites phlegmasies circonscrites à l'instar des taches rouges, également isolées, qu'on observe assez fréquemment dans les cas de gastrite aiguë.

Au lieu des simples taches que je viens de décrire, la membrane muqueuse peut présenter soit des plaques brunes plus ou moins larges, soit des bandes, des stries, des lignes de même couleur; enfin c'est dans le quart, la moitié, ou même la totalité de son étendue, qu'elle peut présenter une teinte uniformément brune ou noirâtre.

Les anatomistes ne semblent pas encore avoir signalé d'une manière spéciale une variété de coloration noire que présente assez rarement l'estomac, mais beaucoup plus fréquemment l'intestin grêle. La surface interne de celui-ci paraît alors comme parsemée de myriades de petits points noirs presque microscopiques, qui, suivant qu'ils sont plus ou moins nombreux, peuvent donner à toute la surface intestinale une teinte noire plus ou moins prononcée. Ces points noirs sont bien différens, par leur aspect, d'une autre espèce de points noirs, isolés ou agglomérés, signalés depuis long-temps par Peyer, et qui appartiennent à des follicules. Si l'on examine à la loupe ceux dont il s'agit ici, on voit qu'ils occupent le sommet,

et plus rarement toute l'étendue de filamens ou de lamelles qui ne sont autre chose que les villosités intestinales. Il est clair que si on rencontre moins fréquemment ces espèces de points noirs dans l'estomac que dans l'intestin grêle, c'est que dans l'estomac les villosités sont moins prononcées et moins abondantes. Par un examen attentif fait à la loupe, l'intestin étant recouvert par une couche mince d'eau, on s'assure que ces myriades de points noirs qui ressemblent à de petites houppes sont le résultat d'une injection vasculaire très-fine des villosités intestinales. Quelques faits me portent à penser que l'injection noire de ces villosités, qui les rend si apparentes, se trouve liée le plus souvent à un état de phlegmasie chronique de l'intestin grêle. Dans plusieurs cas d'anciennes diarrhées, je n'ai trouvé dans les intestins d'autre altération appréciable qu'une semblable coloration.

Si, dans tous les cas de gastrite chronique, la couleur de la membrane muqueuse se présentait telle qu'elle vient d'être indiquée, on pourrait presque toujours reconnaître avec facilité, par la seule inspection de l'estomac, si l'inflammation a affecté une marche aiguë ou chronique, puisque nous avons vu que c'est dans un très-petit nombre de cas de gastrites sur-aiguës, telles que celles produites par empoisonnement, que la membrane muqueuse présente une couleur brune plus ou moins foncée; et que, hors ces cas assez rares, la coloration brune annonce une gastrite chronique. Mais, ce qu'il est bien important de savoir, c'est que très-souvent aussi, l'estomac étant chroniquement enflammé, sa membrane muqueuse n'est ni grise ardoisée, ni brune, ni noire, mais offre une

couleur rouge plus ou moins parfaitement analogue à la couleur rouge de l'inflammation aiguë. Récemment encore on a ouvert à l'hôpital de la Charité le cadavre d'un jeune homme qui, depuis plus de huit mois, présentait tous les symptômes d'une gastrite chronique, tels que vomissemens, pesanteur épigastrique à la suite de l'ingestion des alimens, complète anorexie; d'ailleurs état naturel de la langue, circonstance qui est aussi commune dans la gastrite chronique qu'elle est rare dans la gastrite aiguë. Chez cet individu on trouva la membrane muqueuse de l'estomac colorée en rouge vermeille dans une grande partie de son étendue. Chez d'autres individus, qui avaient offert les mêmes symptômes, j'ai rencontré une coloration brune de toute la muqueuse. L'un des symptômes les plus saillans, le vomissement, peut d'ailleurs également manquer et dans le cas de coloration rouge et dans celui de coloration brune. Que l'on admette, si l'on veut, que la gastrite avec rougeur vermeille est une inflammation aiguë indéfiniment prolongée, tandis que dans l'inflammation véritablement chronique il y a coloration brune de la muqueuse : cette distinction peut être ingénieuse en théorie, mais elle n'est d'aucune application pratique, puisque dans l'un et dans l'autre cas ce sont les mêmes symptômes qui se manifestent, et que par conséquent le même traitement doit être employé.

Doit-on enfin rapporter à une inflammation chronique de l'estomac une autre nuance de couleur de sa membrane muqueuse, dans laquelle celle-ci, au lieu d'être ou rouge ou brune, est au contraire d'un blanc mat, comme laiteux; couleur bien différente de l'espèce de teinte blanche qui

semble constituer son état normal? Je crois devoir rapporter encore à une gastrite chronique cette remarquable modification de la couleur de la membrane muqueuse. En effet, 1°. j'ai trouvé cette couleur toujours réunie à d'autres altérations qui annonçaient d'une manière non équivoque l'existence d'une inflammation, telle qu'épaississement et induration de la membrane; 2°. d'autres tissus enflammés présentent également une teinte d'un blanc plus mat que celle qui leur est naturelle. Tel est le cas du tissu cellulaire épaissi et induré qui entoure d'anciens ulcères; tel est encore le cas des membranes séreuses recouvertes par des productions membraniformes qui, d'abord molles et rouges, se sont indurées peu-à-peu, et ont en même temps acquis une blancheur laiteuse fort remarquable. Qui n'a vu de semblables taches ou plaques blanches dans le péricarde, soit dans l'arachnoïde ou dans la plèvre? Eh bien! étudiez par quels degrés l'inflammation a passé pour produire dans le tissu cellulaire, dans les membranes séreuses, cette blancheur insolite; vous retrouverez les mêmes degrés dans les phlegmasies des membranes muqueuses : l'analogie vous conduira donc à admettre que, dans ce dernier tissu comme dans les autres, la couleur d'un blanc plus mat que dans l'état normal peut être considérée comme un résultat de phlegmasie.

3°. Enfin, chez des individus qui avaient présenté tous les symptômes de la gastrite chronique la mieux caractérisée, l'estomac ne m'a présenté d'autre lésion remarquable que de larges plaques dans lesquelles la membrane muqueuse était plus dure, plus épaisse, et en même temps d'un blanc notablement plus mat que dans le reste de

son étendue. Dans un cas surtout récemment observé à la Charité, les symptômes locaux et généraux étaient tellement tranchés, qu'on avait cru à l'existence d'une affection dite cancéreuse de l'estomac; le malade avait offert plusieurs fois des vomissemens de matière noire semblable à de la suie ou à du marc de café. Eh bien! l'estomac ne présenta rien autre chose, vers le milieu de son corps, qu'une plaque d'un blanc véritablement laiteux, un peu plus large que la paume de la main, avec induration et épaississement manifestes de la membrane muqueuse, là seulement où existait cette teinte blanche insolite. Celle-ci était en outre comme interrompue en plusieurs points par des taches rouges, résultat d'injections vasculaires partielles; et de plus, partout où régnait cette même teinte laiteuse, la muqueuse était recouverte par une couche membraniforme, d'un blanc mat comme elle, sorte d'exsudation presque solidifiée, ressemblant assez à l'épiderme qui se termine en frange autour du cardia, lorsque cet épiderme, plus épais que de coutume, contraste par sa blancheur et son apparence inorganique avec la membrane muqueuse de l'estomac, qui au-dessous de lui se continue avec celle de l'œsophage.

D'autres fois la teinte blanche laiteuse qui nous occupe coïncide avec un état de boursoufflement et de ramollissement de la membrane muqueuse; des vaisseaux la sillonnent; des taches rouges la parsèment : cet état se rapproche beaucoup de celui qui a été décrit par les anatomistes sous le nom de cancer mou des membranes muqueuses; ce n'est, à mon avis, qu'une des modifications infiniment variées que l'inflammation chronique peut faire subir à la membrane muqueuse de l'estomac. Cette

assertion ne me paraît être que la conséquence rigoureuse des faits précédemment exposés.

Dans presque tous les cas où l'estomac a été le siége d'une inflammation de longue durée, l'ouverture du cadavre démontre que la consistance de la membrane muqueuse a subi une modification plus ou moins notable. Tantôt cette consistance est augmentée; tantôt, au contraire, elle a subi une remarquable diminution : dans le premier cas, il y a *induration*; et dans le second cas, *ramollissement* de la membrane.

L'induration de la membrane muqueuse de l'estomac est un des meilleurs caractères anatomiques à l'aide desquels la gastrite chronique puisse être distinguée de la gastrite aiguë; et ce que nous disons ici relativement à la tunique interne du ventricule peut s'appliquer à tous les tissus membraneux ou parenchymateux. Dans tous l'inflammation aiguë produit un grand nombre de lésions qui ne diffèrent pas de celles auxquelles peut aussi donner lieu l'inflammation chronique. Ainsi, par exemple, dans les membranes muqueuses, le ramollissement peut également s'observer, soit que l'inflammation y ait marché d'une manière lente ou rapide. L'induration, au contraire, appartient exclusivement à la phlegmasie chronique.

L'induration de la muqueuse gastrique peut être générale ou partielle :

Elle peut exister, 1°. avec couleur naturelle de la membrane, ainsi qu'on l'observe pour d'anciennes phlegmasies de la peau ou du tissu cellulaire; 2°. avec couleur de la muqueuse d'un blanc plus mat que dans l'état normal; nous avons déjà signalé ce cas; 3°. avec couleur grisâtre, ou d'un brun plus ou moins foncé. Je n'ai jamais vu l'in-

duration coïncider avec une couleur rouge vermeille de la muqueuse.

Bien qu'assez commune, l'induration de la membrane muqueuse de l'estomac s'observe encore moins souvent que son ramollissement. Celui-ci est sans contredit une des plus fréquentes altérations que présente l'estomac des individus qui succombent dans les hôpitaux à diverses maladies chroniques. Si donc, comme j'ai essayé de le prouver, tom. III de cet ouvrage, le ramollissement de la membrane muqueuse de l'estomac résulte souvent de son inflammation, il faudra en conclure que la gastrite, soit aiguë, soit chronique, est une maladie très-fréquente, soit, d'ailleurs, qu'elle existe comme affection principale, soit qu'elle ne se montre que consécutivement et comme complication.

Considérée sous le rapport de son épaisseur, la membrane muqueuse de l'estomac, chroniquement enflammée, peut se présenter sous trois états : 1°. elle peut avoir conservé son épaisseur naturelle; 2°. cette épaisseur peut être plus ou moins notablement augmentée; 3°. enfin, au lieu d'un accroissement d'épaisseur, la membrane muqueuse peut être amincie. Examinons successivement ces trois états.

Nous n'avons presque rien à dire sur le premier état, celui dans lequel la membrane muqueuse n'a sensiblement ni augmenté ni diminué d'épaisseur (1). C'est un fait qu'il suffit de constater. Ce cas n'est pas d'ailleurs très-rare. En même temps on trouve la membrane mu-

(1) *Voyez*, sur les différences naturelles d'épaisseur de la membrane muqueuse dans les divers points de son étendue, le Mémoire déjà cité de M. Louis.

queuse, soit simplement rouge ou brune, soit à-la-fois diversement colorée et plus ou moins ramollie.

L'augmentation d'épaisseur de la membrane muqueuse est très-fréquente dans les cas de phlegmasie chronique. Elle peut exister, soit avec un état de ramollissement de la membrane, soit au contraire avec son induration. Dans le premier cas, l'augmentation d'épaisseur n'est en quelque sorte qu'apparente; la membrane est tuméfiée, boursoufflée, comme gonflée par les liquides qui y affluent de toutes parts sous l'influence du stimulus inflammatoire; ainsi se tuméfie le tissu réticulaire de la peau là où est appliqué un vésicatoire. Cette tuméfaction de la membrane muqueuse gastrique avec ramollissement s'observe plus souvent dans la gastrite aiguë que dans la chronique; cependant elle existe quelquefois aussi dans cette dernière. Au contraire, l'augmentation d'épaisseur avec induration n'existe que dans la gastrite chronique, et en est certainement un des signes les moins équivoques. Il y a, dans ce cas, accroissement réel de densité, véritable *hypertrophie* de la membrane muqueuse. C'est la conséquence naturelle de la nutrition plus active dont cette membrane doit devenir nécessairement le siége, lorsque, enflammée depuis longtemps, elle reçoit une plus grande quantité de sang que dans son état physiologique. Tant que cette hypertrophie seule a lieu, on peut dire que l'inflammation n'a fait que donner un excès d'activité à la nutrition de la membrane muqueuse, à-peu-près de la même manière que l'exercice donne lieu à l'hypertrophie d'un muscle; mais alors les lois de la nutrition n'en sont pas moins celles qui existaient dans l'état physiologique. Si, au

contraire, au lieu de cette simple hypertrophie, la membrane muqueuse gastrique présente du ramollissement, si elle s'ulcère, si son tissu se transforme en de nouveaux tissus, alors on ne doit plus seulement admettre un excès d'activité des phénomènes nutritifs, mais il faut reconnaître que les lois qui président à l'accomplissement de ces phénomènes ont subi une modification, une perversion véritable. Ce qu'il est d'ailleurs bien important de remarquer, c'est que l'un ou l'autre de ces effets, savoir, le simple accroissement d'activité de la nutrition, ou sa perversion, ne paraît point être en rapport direct avec l'intensité de l'inflammation. Violente et de très-longue durée, elle peut ne donner lieu qu'à une simple hypertrophie du tissu dont elle s'est emparée; très-légère en apparence, elle peut modifier, pervertir profondément les lois de la nutrition, et produire ainsi les désorganisations, les dégénérations les plus variées.

Soit que l'épaississement de la muqueuse gastrique coïncide avec son ramollissement ou avec son induration, il peut avoir envahi à-la-fois une grande étendue de cette membrane, ou bien n'en occuper que quelques points circonscrits. Ces épaississemens isolés, partiels, peuvent être à peine sensibles à la simple vue, et appréciables seulement lorsqu'on a détaché la membrane. Mais d'autres fois ils sont beaucoup plus considérables; de là résultent des exanthèmes, des végétations, des tumeurs qui présentent d'infinies variétés sous le rapport de leur forme, de leur texture, de leur grandeur, de leur nombre, de leur situation.

Je ne m'arrêterai point à décrire les formes si différentes, si bizarres, que peuvent affecter ces tumeurs;

mais je ferai remarquer que c'est souvent uniquement en raison de telle ou telle de ces formes qu'on s'est cru autorisé à faire de plusieurs de ces tumeurs des maladies particulières, et qu'on s'est habitué, sans plus ample examen, à séparer leur description de l'histoire de la gastrite chronique, comme si une simple modification de forme pouvait établir une différence réelle entre des maladies semblables sous tous les autres rapports. Je ne m'appesantirai pas non plus, et sur les différences de grandeur de ces tumeurs, et sur leurs variétés de nombre ; ces détails se trouvent partout : de telles différences, comme celles de la forme, ne sont non plus qu'accidentelles, et ne peuvent pas plus servir que celles-ci à distinguer la nature de la maladie. Pour atteindre ce but, c'est surtout et leur mode de développement et leur texture qu'il faudra étudier.

Considérées sous le rapport de leur texture, ou de leur composition anatomique, si je puis ainsi dire, les tumeurs développées à la surface interne de la membrane muqueuse de l'estomac, et semblant n'être qu'une sorte d'expansion morbide de cette membrane, peuvent se diviser en deux classes. Dans la première, se rangeront toutes les tumeurs, végétations, etc., dont la texture représente exactement la texture de la membrane muqueuse, soit indurée, soit ramollie à divers degrés. Dans la seconde classe, on placera les tumeurs, dont la texture apparente ne semble plus avoir d'analogie avec la texture de la membrane muqueuse, soit saine, soit altérée. La première classe de tumeurs me paraît être celle qu'on a le plus souvent occasion d'observer ; et, s'il est prouvé

que l'induration et le ramollissement de la muqueuse gastrique sont un résultat de son inflammation, ces mêmes altérations devront également être rattachées à celles-ci, lorsqu'elles seront circonscrites, et avec épaississement assez considérable pour qu'il en résulte des tumeurs. Il est clair que ce simple changement de forme ne saurait entraîner un changement dans la nature de la maladie. Le point de controverse ne peut donc plus exister que pour la seconde classe de tumeurs, dont la texture ne semble plus être celle de la membrane muqueuse, soit dans son état sain, soit lorsqu'elle est enflammée à divers degrés. Ainsi, parmi les épaississemens partiels de cette membrane, plusieurs sont formés par un tissu dur, homogène, d'un blanc mat, sillonné ou non par des vaisseaux. D'autres constituent des végétations, des fongus, soit pédiculés, soit se continuant par une large base avec le reste de la muqueuse, et formés par un tissu mou, blanchâtre ou rougeâtre, analogue au parenchyme cérébral qui se putréfie. Ce tissu encéphaloïde, si admirablement décrit par M. le professeur Laennec, annonce évidemment une remarquable modification de texture dans la membrane muqueuse. Mais si le développement de ce tissu encéphaloïde dans l'estomac est précédé des mêmes causes que celles qui donnent lieu à la gastrite chronique, si son existence est signalée par les mêmes symptômes; si, dans un grand nombre de cas, il tend à se confondre, sous le rapport anatomique, avec d'autres altérations qui sont le résultat indubitable d'une phlegmasie; si enfin il doit être combattu par le même mode de traitement, il sera, je crois, raisonnable de conclure

que le tissu encéphaloïde, développé dans la muqueuse gastrique, est le résultat d'un travail inflammatoire. En émettant cette assertion, je ne prétends point dire que, partout où apparaît le tissu encéphaloïde, l'inflammation lui a nécessairement donné naissance. Je crois que, dans l'état actuel de la science, on ne possède point encore assez de données pour établir un pareil fait. Il est des tissus, des organes, dans lesquels il serait impossible de démontrer, si ce n'est par une analogie qui pourrait être trompeuse, que les divers tissus accidentels ont été produits par l'inflammation ; et, dans tous les cas, d'ailleurs, cette inflammation ne peut concourir à leur production que comme cause occasionnelle, s'il y a prédisposition.

La situation des tumeurs de la muqueuse, dans telle ou telle partie de l'estomac, est loin d'être indifférente, puisque de l'une ou de l'autre de ces situations peuvent résulter les plus grandes variétés dans les symptômes. Qui ne sait combien sont loin de se ressembler les accidens qui se manifestent, lorsque la végétation occupe le pourtour du cardia qu'elle oblitère plus ou moins complètement, lorsqu'elle occupe le pylore, ou enfin lorsqu'elle n'existe que sur l'une ou l'autre face de l'estomac.

Enfin, il est des cas où la membrane muqueuse gastrique, au lieu d'être épaissie, hypertrophiée, est plus mince que dans son état normal, et a subi une véritable atrophie : c'est sur-tout vers le grand cul-de-sac qu'on rencontre ce dernier état, là où le ramollissement s'observe aussi le plus fréquemment. Deux fois seulement j'ai

trouvé du côté du pylore la membrane muqueuse tellement amincie, qu'elle ne représentait plus qu'une sorte de toile transparente d'une extrême finesse; si on essayait de l'enlever, on la transformait en une pulpe d'un blanc rougeâtre, comme cela arrive dans certains degrés de ramollissement. L'atrophie de la membrane muqueuse de l'estomac doit-elle être, comme son hypertrophie, comme son ramollissement sans diminution d'épaisseur, rangée parmi les produits de l'inflammation? Ce qu'il y a au moins de certain, c'est que, d'une part, cette atrophie, qui ne semble être qu'une forme de ramollissement de la muqueuse, coïncide le plus ordinairement avec d'autres signes anatomiques de gastrite chronique, et que, d'autre part, les symptômes observés pendant la vie sont tout-à-fait semblables à ceux qui annoncent la gastrite. (1) Une femme, âgée de trente-six ans, mourut à l'hôpital de la Charité dans le courant du mois de mars 1825. Pendant les trois derniers mois de son existence elle avait eu de fréquens vomissemens. L'estomac présenta plusieurs plaques rouges en divers points de son étendue: de plus, dans la portion splénique, soit sur ces plaques rouges elles-mêmes, soit dans leurs intervalles, la membrane muqueuse était ramollie, et en même temps tellement amincie, qu'elle n'égalait certainement pas l'épaisseur de la membrane muqueuse du sinus maxillaire.

(1) Il ne faut pas, toutefois, perdre de vue que des symptômes identiques peuvent être le produit de lésions de différentes matières, et qui réclament un traitement différent.

Toutefois il ne me semblerait pas déraisonnable d'admettre que, dans un certain nombre de cas, l'amincissement de la membrane muqueuse gastrique résulte d'une simple atrophie, que ne précède pas plus l'inflammation que celle-ci ne précède l'atrophie des muscles chez les phthisiques. J'ai observé un pareil amincissement chez un certain nombre d'individus atteints d'affections chroniques du poumon; chez eux ce n'était pas seulement la muqueuse, c'était en même temps la tunique charnue qui était notablement atrophiée.

Les ulcérations de la muqueuse gastrique sont beaucoup plus rares que celles de la muqueuse de la fin de l'intestin grêle et du gros intestin. Toutefois, sous le rapport de la fréquence de ces ulcérations, une différence doit être établie entre la gastrite aiguë et la gastrite chronique. Dans la première, à moins qu'elle ne soit le résultat de l'introduction de poisons corrosifs dans l'estomac, l'ulcération est un phénomène infiniment rare, tandis que dans l'entérite aiguë on l'observe très-fréquemment. Au contraire, dans le cas de phlegmasie chronique de l'estomac, on rencontre assez fréquemment la muqueuse gastrique ulcérée; alors cette ulcération est le plus souvent unique et d'un diamètre plus ou moins considérable. Autour d'elle, la membrane muqueuse peut être saine ou malade : il en est de même de la membrane celluleuse qui en constitue le fond. Lorsque celui-ci est formé par le tissu cellulaire considérablement induré, et lorsqu'en même temps la portion de muqueuse qui existe au pourtour de l'ulcération est épaissie, boursoufflée, comme fongueuse, et parcourue

par de nombreux vaisseaux; lorsque, sur le fond même existent, sous forme de végétation, des débris plus ou moins étendus de la membrane muqueuse enflammée, plusieurs médecins appellent cette altération un cancer de la membrane muqueuse terminée par ulcération. Cette expression est-elle bien convenable? Je discuterai ce point avec plus de détails, après avoir traité des altérations des autres tuniques de l'estomac.

ARTICLE II.

LÉSIONS DES TISSUS SUBJACENS A LA MEMBRANE MUQUEUSE.

Dans l'article précédent, je me suis particulièrement occupé de décrire les altérations nombreuses et variées que peut subir la membrane muqueuse gastrique frappée d'inflammation chronique. Dans ce second article, je vais traiter des lésions des autres tissus qui entrent dans la composition des parois de l'estomac.

Situés au-dessous de la membrane muqueuse, et en étant toutefois dépendans, les follicules disséminés à la surface interne du ventricule présentent un certain nombre d'altérations qui jouent un rôle important dans les maladies de l'estomac. Ces altérations portent principalement : 1°. sur leur volume; 2°. sur la structure de leurs parois; 3°. sur la nature de la matière sécrétée ordinairement par ces follicules.

Il y a des estomacs à la surface interne desquels l'examen

le plus attentif fait à peine découvrir quelques cryptes très-peu apparens, et cette absence, à-peu-près complète, des follicules, se trouve également, soit dans un estomac sain en apparence, soit dans un estomac enflammé à divers degrés, et d'une manière ou aiguë ou chronique. A la surface interne d'autres estomacs, les follicules sont beaucoup plus visibles : véritablement hypertrophiés, ils se présentent comme des granulations arrondies, soit isolées, soit agglomérées en divers points du ventricule. Il n'est pas vraisemblable qu'en pareil cas les follicules qu'on aperçoit soient de nouvelle formation; mais, trop petits dans leur état normal pour être appréciables à la vue simple, ils sont devenus apparens à mesure que l'inflammation, en les rendant le siége d'une nutrition plus active, a augmenté leur volume. Ce développement insolite des follicules peut être dans l'estomac ou partiel ou général : partiel, on l'observe dans deux points principaux : 1°. autour et un peu au-dessous de l'orifice cardiaque; 2°. vers l'extrémité pylorique de l'estomac, dans l'étendue de quelques travers de doigts en deçà du point de séparation de cet organe et du duodénum. On trouve quelquefois dans cet espace les cryptes muqueux tellement développés et agglomérés, que la surface interne de l'estomac se rapproche alors, sous le rapport de la présence d'un grand nombre de follicules, de l'organisation du duodénum, examiné sur-tout dans sa première courbure où les cryptes muqueux sont plus gros, plus nombreux, plus rapprochés les uns des autres qu'en aucun autre point du tube digestif, excepté ceux toutefois où existent les glandes agminées de Peyer; ces der-

nières, dans leur état normal, sont d'ailleurs beaucoup moins volumineuses que les cryptes du duodénum.

Lorsque le développement des follicules gastriques est général, il en résulte deux variétés d'aspect pour la surface interne de l'estomac. Tantôt, dans toute son étendue, sont disséminées un grand nombre de granulations, de volume variable, blanches, grises, rouges ou brunâtres, au centre desquelles il est souvent possible de découvrir un orifice dont le pourtour est fréquemment garni d'un cercle vasculaire rouge ou noir. Tantôt, en raison d'un développement encore plus considérable des follicules, la membrane muqueuse paraît comme mamelonnée dans une partie plus ou moins grande de son étendue. Au premier abord, on pourrait croire que cet aspect mamelonné dépend de l'inégale hypertrophie qu'aurait subie la muqueuse dans ses diverses portions : il peut en être ainsi dans un certain nombre de cas; mais ce dont un examen attentif m'a plus d'une fois convaincu, c'est que les mamelons de la membrane muqueuse gastrique peuvent aussi être dus à l'accroissement simultané de nutrition éprouvé par un grand nombre de follicules; ce sont ces derniers frappés d'hypertrophie, qui constituent les mamelons, et les enfoncemens, les espèces de sillons qui existent entre eux, ne semblent être autre chose que des portions de membrane muqueuse que les follicules n'ont point soulevées. Lorsque la surface interne de l'estomac présente un aspect ainsi mamelonné, il y a ordinairement en même temps couleur grise ou brune de la muqueuse, et pendant la vie on a observé les différens symptômes qui caracté-

risent l'existence d'une gastrite chronique. Plus d'une fois je n'ai pas trouvé d'autre lésion chez des individus qui m'avaient présenté tous les signes rationnels d'une affection dite cancéreuse de l'estomac, tels que douleur épigastrique soit continue, soit revenant par élancemens, teinte jaune paille de la face, marasme, rejet des matières introduites dans l'estomac, vomissemens noirs, etc.

Telles sont les principales altérations qu'offrent chez l'homme les follicules muqueux de l'estomac; mais, chez le cheval, j'ai souvent observé dans ces mêmes follicules d'autres lésions, qui me semblent sur-tout dignes d'attention, en raison des conséquences qui peuvent en être tirées relativement à la nature d'un certain nombre de désorganisations et de transformations de plusieurs de nos tissus.

Il n'est pas rare de voir s'élever de la surface interne de l'estomac du cheval des tumeurs arrondies, dont le volume varie depuis celui d'une cerise ou d'une noisette jusqu'à celui d'une grosse orange. Au-dessus d'elles passe la membrane muqueuse, et à leur centre existe un orifice à travers lequel un stylet introduit pénètre avec facilité dans l'intérieur de la tumeur, qui, loin d'être solide dans toute son étendue, constitue au contraire une simple poche remplie par un liquide de nature et de consistance variables. Tantôt ce liquide ressemble à du mucus, tantôt il offre un aspect puriforme; ailleurs il est formé par une matière plus consistante, grumeleuse, friable, d'un blanc mat ou légèrement jaunâtre; d'autres fois c'est une substance semblable à du miel, analogue à celle qui s'échappe des tumeurs mélicériques développées sous la peau; chez plus d'un individu la matière

accumulée à l'intérieur de ces tumeurs rappelait l'aspect de la matière sébacée, suifeuse, que l'on trouve à l'intérieur des tannes cutanées. La composition anatomique des parois de ces tumeurs n'était pas moins variable que la nature du liquide qu'elles contenaient. Dans les unes, ces parois, assez minces, étaient principalement constituées par un prolongement de la membrane muqueuse, revêtue en dehors par une couche plus ou moins dense de tissu lamineux. Dans d'autres tumeurs, cette couche celluleuse revêtait peu-à-peu un aspect fibreux, et ailleurs enfin on la trouvait transformée en véritable cartilage.

J'ai vu quelquefois les parois fibreuses ou cartilagineuses de ces tumeurs être creusées par des loges multipliées dans lesquelles étaient contenus de nombreux entozoaires, ayant tous les caractères du grand ordre des nématodes de Rudolphi, d'une belle couleur blanche, amincis à leurs deux extrémités, longs d'une à deux lignes, de la grosseur d'un cheveu, se remuant avec agilité dans les loges où on les trouvait accumulés, existant aussi à l'intérieur de la poche principale, sortant par l'orifice central de celle-ci, et se répandant à la surface interne de l'estomac. Ces vers n'étaient point d'ailleurs développés depuis la mort au sein d'une putréfaction commençante, car j'en ai constaté l'existence chez des chevaux qui étaient ouverts immédiatement après qu'ils avaient été abattus.

Quelle est la nature de ces tumeurs ? Si pour la découvrir on commence par examiner les plus volumineuses d'entre elles, on reste incertain sur leur origine, sur leur mode de formation, et on est porté à les classer

au nombre des kystes susceptibles de se développer de toutes pièces au sein des tissus animaux, et sur-tout au sein de l'élément celluleux qui entoure et sépare ces divers tissus. Cependant, dans l'examen même de ce cas le plus compliqué, une circonstance presque constante frappe l'observateur, c'est l'existence d'un orifice au centre des tumeurs; la régularité de cet orifice, sa position uniforme, son diamètre toujours le même, l'aspect de ses bords, éloignent l'idée d'une solution de continuité, et portent déjà à soupçonner que cette ouverture est naturelle, que c'est peut-être l'orifice dilaté d'un follicule aggrandi. Cependant ce n'est encore là qu'une présomption; mais si l'on étudie des tumeurs plus petites, à parois plus simplement composées, cette présomption devient une certitude; on voit par insensibles degrés le follicule s'agrandir, ses parois s'hypertrophier, sa cavité se dilater, des tissus nouveaux se développer autour de lui, et le mucus qu'il sécrète dans l'état normal devenir tour-à-tour de la matière purulente, tuberculeuse, sébacée, mélicérique, crétacée, être enfin remplacée par un liquide au sein duquel se développent des êtres vivans, des entozoaires. Une fois saisis et appréciés, ces changemens successifs, la nature des plus volumineuses de ces tumeurs n'est pas plus difficile à pénétrer que celle de la plus petite et de la plus simple. Parmi ces tumeurs, il y en a quelques-unes qui ne présentent point d'orifice central; mais comme tout le reste est analogue, on doit en conclure que cet orifice s'est oblitéré, de même que sous nos yeux nous voyons disparaître assez souvent l'orifice des follicules cutanés, qui, en se développant, deviennent ce qu'on appelle des tannes. Ainsi, et c'est la

conséquence générale que je tirerai de l'ensemble des faits précédens, une fois dévié de sa voie de nutrition normale, si je puis ainsi dire, un tissu, un organe, peut subir les changemens les plus variés, les plus inattendus, soit dans sa forme, soit dans sa texture; et, dans cette série de métamorphoses, il peut arriver un point où il devient tellement dissemblable à lui-même, qu'il serait nécessairement méconnu, si l'on étudiait dans leur ordre successif les nombreuses transformations qu'il a subies. En procédant ainsi, l'on arrive souvent à démontrer que plusieurs productions accidentelles, regardées comme des tissus hétérologues, produits de toutes pièces au sein des tissus de l'état normal, ne sont que ces derniers altérés. J'ai essayé ailleurs de prouver qu'il en était ainsi, par exemple, pour les granulations pulmonaires (1), et, dans la suite même de ce travail, je chercherai à faire rentrer dans ces principes la formation des dégénérations squirrheuses de l'estomac.

Les liquides que sécrète l'estomac sain peuvent être plus ou moins notablement altérés sous le rapport de leur quantité et de leurs qualités, dans les cas où il y a gastrite chronique. Un individu, entré à la Charité avec tous les symptômes de cette maladie, vomissait chaque jour, depuis long-temps, près de quatre pintes d'un mucus blanchâtre, comme glaireux, semblable à du blanc d'œuf qui n'a pas encore été soumis à la coction. Ce mucus était vomi en plusieurs fois dans les vingt-quatre heures; ce qu'il y avait de remarquable, c'est que les tisanes, les bouillons, les crêmes de riz, les potages,

(1) *Clinique Médicale*, tome III.

en un mot le peu d'alimens qui étaient pris n'étaient jamais rejetés. A l'ouverture du cadavre, on ne trouva d'autre lésion dans l'estomac qu'une hypertrophie générale de la membrane muqueuse, avec coloration brune de son tissu et développement très-prononcé des follicules.

Parmi les matières que l'on trouve après la mort dans l'estomac frappé de phlegmasie chronique, et qui, pendant la vie, peuvent être rendues par le vomissement en quantité quelquefois prodigieuse, il ne faut pas oublier cette matière noire, qui a depuis long-temps fixé l'attention des pathologistes, et que l'on a comparée, soit à du chocolat dissous dans l'eau, soit à du marc de café, etc. Deux questions peuvent être ici posées : 1°. quelle est la nature de cette matière? 2°. sa sécrétion est-elle liée à une lésion spéciale des tuniques de l'estomac?

J'ai remis récemment à M. Lassaigne une certaine quantité de matière noire vomie par une femme, qui, depuis plus d'un mois, en rendait chaque jour plus d'une pinte. Cette matière contenait beaucoup d'eau, de l'albumine, un acide libre, de nature organique, et, de plus, elle était rendue trouble et noirâtre par la suspension d'une matière colorante d'un brun foncé, insoluble dans l'eau, soluble au contraire dans l'acide sulfurique, et présentant, ainsi dissoute, une belle couleur rouge-sanguin, semblable à celle qu'offre la matière colorante du sang dans le même acide. Soumise à la calcination, elle brûlait sans se boursouffler, et laissait un résidu léger, de couleur rouge de briques, composé d'oxide de fer au *maximum*, et de traces de phosphate de chaux, comme en fournit la matière colorante du sang non purifiée.

Il suit de cette analyse que la couleur noire des matières vomies dans un certain nombre d'affections de l'estomac est due à la présence d'un élément organique qui a la plus grande analogie avec la matière colorante du sang. Tel est le résultat auquel était déjà arrivé M. Breschet, lorsqu'après avoir démontré, dans son beau travail sur les mélanoses, que cette production accidentelle est principalement formée par une matière colorante, qui a les plus grands rapports avec celle du sang, l'induction le porta à ranger parmi les mélanoses la matière des vomissemens noirs. J'ai essayé, dans un autre travail (1), de fortifier cette opinion par de nouvelles preuves. Dans un estomac que j'ai récemment examiné, j'ai trouvé de la matière colorante noire sous deux formes. D'abord elle existait libre dans la cavité de l'estomac, à la surface interne duquel elle avait été sécrétée, et, de plus, en beaucoup d'endroits, elle était combinée avec la membrane muqueuse gastrique, et la colorait en un beau noir, de même que, dans l'état normal, elle colore ainsi certaines portions de membranes muqueuses chez beaucoup d'animaux.

Ainsi donc, sous le rapport de sa composition chimique, comme sous celui de sa couleur, la matière des vomissemens noirs doit être rapprochée de la matière des mélanoses; comme celle-ci, elle est principalement constituée par une matière colorante, qui se rapproche beaucoup de celle du sang. D'ailleurs, il faut reconnaître que, dans l'acte qui la sépare du sang, elle peut se modifier plus ou moins; d'où il résultera que, dans telle cir-

(1) Dictionnaire de Médecine en 18 vol., article *Mélanose*.

constance elle sera complètement identique à la matière qui donne au sang sa couleur, tandis que dans telle autre circonstance elle s'en éloignera plus ou moins (1). C'est d'ailleurs ce qui a lieu pour plusieurs autres produits de l'état sain ou morbide qui émanent du sang, et dont les analogues se retrouvent dans les élémens de ce liquide. Ainsi la sérosité séparée du sang à la surface des membranes séreuses n'est plus toujours celle qu'on retrouve, dans le sang, sous le rapport de la proportion d'eau, d'albumine et de sels qu'elle contient. Il en est de même de la fibrine, etc.

Déjà, dans la première partie de ce travail, j'ai essayé de démontrer comment, consécutivement à l'inflammation de la membrane muqueuse, et soit d'ailleurs que cette inflammation persiste encore ou ait disparu, les tissus qui lui sont subjacens peuvent subir différentes espèces d'altérations, qu'il s'agit maintenant de décrire.

Au nombre de ces tissus ou élémens anatomiques, autres que la membrane muqueuse, qui entrent dans la composition des parois de l'estomac, il faut placer au premier rang, sous le rapport de la fréquence et de l'im-

(1) Il est possible que des recherches ultérieures démontrent que la matière colorante noire qui constitue les productions mélaniques s'éloigne tout-à-fait, dans certains cas, par sa composition chimique, de la matière colorante du sang, et que c'est alors un produit sécrété de formation nouvelle, de même que les nombreuses matières colorantes bleues, vertes, etc., qui teignent si richement les tissus cutanés, muqueux, pileux, etc., de beaucoup d'animaux. Quelques données physiologiques me porteraient, par exemple, à penser que la matière colorante noire des poumons, si abondante chez les vieillards, est sur-tout formée par du carbone.

portance de leurs altérations, les deux couches celluleuses placées, l'une entre la membrane muqueuse et musculaire, l'autre entre celle-ci et le péritoine, et qui sont unies l'une à l'autre par des prolongemens également celluleux étendus entre les faisceaux de la tunique charnue. Frappées de phlegmasie, dérangées de leur mode de nutrition normale, ces diverses portions de tissu cellulaire peuvent subir les transformations les plus variées, les altérations les plus singulières de forme et de texture; de là il est résulté pour ces états morbides ce que nous avons déjà vu arriver pour certaines maladies des follicules, savoir : que, faute d'en avoir suivi le développement successif, leur origine, leur nature ont été plus ou moins méconnues.

Rarement altérée dans les cas d'inflammation aiguë, lors même que la membrane muqueuse est plus gravement affectée, quelquefois alors s'injectant ou se ramollissant, le tissu cellulaire sous-muqueux peut aussi rester intact dans un grand nombre de cas de gastrites chroniques, quels que soient les divers degrés d'intensité et de durée de celles-ci. Mais d'autres fois ce tissu cellulaire est également envahi par l'inflammation, soit seul, soit simultanément avec les autres portions de tissu cellulaire qui entrent dans la composition des parois de l'estomac. Il y a des cas où il s'amincit comme la muqueuse, et, comme elle aussi, finit par disparaître; d'autres fois on le trouve ramolli, transformé en une pulpe liquide, et alors cesse d'exister, sous forme de membrane solide et résistante, cette couche cellulaire sous-muqueuse, qui, d'une part, supplée à la faiblesse de la membrane muqueuse, et, d'autre part, se continue dans les intervalles

que laissent entre eux les faiceaux de la tunique charnue : dans un tel état de choses les parois de l'estomac ont perdu une grande partie de la force de résistance qu'elles opposent aux diverses causes qui tendent à opérer la solution de continuité. Alors on voit l'estomac se rompre avec une remarquable facilité à la suite de l'introduction d'une grande quantité de boissons dans sa cavité, d'une contraction plus ou moins énergique des muscles abdominaux qui pressent sur l'estomac pour que le vomissement s'opère, à la suite d'une violence extérieure agissant sur l'épigastre.

L'augmentation d'épaisseur et de consistance du tissu cellulaire est un fait qui s'observe dans un grand nombre de cas, où les divers tissus avec lesquels il est en rapport sont frappés d'inflammation chronique. C'est ce qui a souvent lieu pour le tissu cellulaire qui unit et sépare à-la-fois les différentes tuniques de l'estomac. Des divers degrés d'épaississement et d'induration de ce tissu résulte l'espèce d'altération de texture qui a été généralement décrite par les auteurs sous le nom de squirrhe de l'estomac. A mesure qu'il s'épaissit et s'indure, le tissu cellulaire gastrique s'éloigne de plus en plus de son aspect normal, et subit de remarquables transformations ; mais, au milieu de ces métamorphoses successives, on peut suivre, le scalpel à la main, les divers degrés par lesquels il passe pour y arriver. La plus commune des transformations qu'il éprouve est celle dans laquelle il se présente sous la forme d'un tissu grisâtre, bleuâtre, ou d'un blanc mat, d'aspect homogène, sans traces de vaisseaux qui le parcourent, dur et criant sous le scalpel qui le divise. C'est là le squirrhe par excellence. Il n'y a

aucun inconvénient à conserver cette expression, pourvu qu'on s'entende bien sur sa valeur, pourvu qu'abusé par elle, on ne prenne point pour un tissu nouveau, formé de toutes pièces dans l'économie, à-peu-près comme l'est un entozoaire, ce qui n'est qu'une transformation d'un tissu de l'état normal. En effet, où trouve-t on du squirrhe? jamais dans d'autres tissus que dans le tissu cellulaire interposé entre eux. En même temps que la fibre cellulaire qui les entoure s'indure et devient squirrhe, ces tissus peuvent bien être altérés de diverses manières; ils peuvent finir par se détruire et disparaître; mais ils ne deviennent pas réellement du squirrhe. C'est ce qui est sur-tout bien évident pour les membranes muqueuses. D'un autre côté, observez du tissu cellulaire induré en divers points de l'économie, et vous serez frappé d'une singulière contradiction des auteurs, qui en un point regardent comme étant du squirrhe un tissu absolument semblable à un autre, qu'ailleurs ils n'appellent plus que simple induration. Ainsi, dans un grand nombre de diarrhées chroniques, le tissu cellulaire sous-muqueux du gros intestin devient beaucoup plus apparent que de coutume; il se transforme en un tissu dur, blanchâtre et homogène. Si l'augmentation d'épaisseur qu'il a subie est générale et encore peu considérable, s'il en résulte seulement une certaine roideur dans la totalité des parois du gros intestin, ce n'est point encore du squirrhe; mais si, l'aspect du tissu étant d'ailleurs absolument le même, l'augmentation d'épaisseur et de consistance est partielle et assez considérable pour qu'il en résulte une tumeur, ce qui était tout-à-l'heure un simple endurcissement du tissu cellulaire est

maintenant un tissu nouveau et est appelé un squirrhe. On ne donne pas non plus ce nom à l'induration que présente si souvent le tissu cellulaire, soit au fond des ulcérations des membranes muqueuses, soit autour d'anciens ulcères cutanés, soit dans le trajet d'une fistule, soit autour de beaucoup de tumeurs blanches des articulations, soit dans le voisinage d'une carie ou d'une nécrose. Cependant, dans ces divers cas, l'altération qu'on appelle un endurcissement du tissu cellulaire, offre un aspect tout-à-fait identique à l'altération que dans l'estomac on désigne sous le nom de squirrhe.

Quelquefois le tissu cellulaire sous-muqueux de l'estomac ne présente pas seulement l'état d'induration simple dont il vient d'être question (squirrhe des auteurs), non-seulement il s'hypertrophie, mais il subit une véritable transformation, il revêt les caractères du tissu cartilagineux, et sur-tout de ce tissu cartilagineux imparfait, encore mou, peu élastique, qui existe d'abord chez l'embryon. D'ailleurs, dans le tissu cellulaire sous-muqueux la véritable transformation en cartilage est beaucoup plus rare que dans le tissu cellulaire sous-séreux.

Si, au lieu d'être grisâtre ou bleuâtre, comme demi-transparent, le tissu cellulaire gastrique induré est d'un blanc mat et opaque; si, au lieu d'être dépourvu de vaisseaux, il est parcouru par des ramifications vasculaires plus ou moins nombreuses, ce n'est plus alors du squirrhe, c'est du tissu cérébriforme ou encéphaloïde, qui, dit-on, s'est développé dans l'épaisseur des parois de l'estomac. J'ai long-temps admis cette distinction; mais j'avoue que des recherches plus suivies m'en ont démontré tout l'ar-

bitraire. Dans la plupart des cas, on voit se confondre par des nuances insensibles les deux tissus dits squirrheux et encéphaloïdes ; et, en dernier résultat, celui-ci ne paraît plus être, comme le premier, qu'une forme de l'induration qu'a subie le tissu cellulaire sous-muqueux de l'estomac. Qui ne conçoit en effet que, dans ces divers degrés d'aberration de nutrition, ce tissu cellulaire peut présenter bien des degrés de coloration diverse, et, quant à la présence ou à l'absence des vaisseaux, ne voit-on pas que c'est encore là une circonstance purement accidentelle ! Si en effet dans l'état normal le tissu cellulaire sous-muqueux est parcouru par des vaisseaux, il s'ensuit que ces vaisseaux doivent encore exister dans ce même tissu cellulaire hypertrophié ; mais seulement ils y seront plus ou moins apparens, suivant le degré de la congestion sanguine qui existera dans ce tissu au moment où il sera examiné.

La présence ou l'absence des vaisseaux dans le tissu cellulaire induré est donc importante à remarquer, non pas pour établir, d'après elle seule, deux genres de tissus morbides, mais pour reconnaître ainsi l'activité plus ou moins grande de la congestion sanguine, de l'inflammation dans ce même tissu cellulaire. De là des symptômes différens, qui ne résulteront pas de la présence de tissus morbides réellement différens, mais seulement des divers degrés de l'inflammation d'un même tissu.

En même temps qu'est altérée, modifiée, augmentée en plus la nutrition du tissu cellulaire gastrique, des sécrétions de nature diverse peuvent s'y opérer, et s'y opèrent souvent en effet. Souvent au milieu des por-

tions indurées de ce tissu, sont creusées des espèces d'aréoles ou de loges qui contiennent une matière demi-liquide, assez semblable à de la gelée de viande ou à du miel : on dit que cette matière est du squirrhe ramolli; mais c'est là une assertion sans preuve; et si cette matière est tout-à-fait semblable à celle qu'on trouve dans un grand nombre de kystes à parois séreuses; si on la rencontre dans certaines tumeurs composées de l'ovaire et du corps thyroïde, où elle est contenue dans des loges distinctes, et où autour d'elle rien ne ressemble à du squirrhe; si on l'observe au sein de masses cartilagineuses, où l'on ne voit rien autre chose qu'une matière colloïde ou melloïde disposée dans des cavités dont les parois sont uniquement constituées par du cartilage; si, comme il m'est arrivé de le voir une fois dans la plèvre, une matière semblable peut se former dans une membrane séreuse qui l'a évidemment sécrétée au lieu de sérosité; si enfin, dans ces différens cas, ce prétendu squirrhe à l'état de ramollissement se présente comme un simple produit de sécrétion indépendant de tout état squirrheux antécédent; une analogie rigoureuse nous portera à conclure que la matière semblable à de la gelée ou à du miel qu'on trouve assez souvent au milieu du tissu cellulaire induré de l'estomac n'est pas ce même tissu ramolli; mais que là, comme dans les autres cas qui viennent d'être cités, c'est un produit nouveau qui y a été déposé par voie de sécrétion.

D'autres fois, au sein de ce même tissu cellulaire hypertrophié, s'opère un autre genre de sécrétion : c'est une matière liquide opaque, tantôt d'un blanc mat, tantôt grisâtre, souvent teinte de sang; c'est en un mot une des

variétés du liquide morbide que l'on désigne sous le terme générique de pus. Quelles que soient les nuances de ses propriétés physiques, il se présente sous deux aspects : tantôt il est véritablement infiltré au milieu du tissu cellulaire transformé en tumeur dite squirrheuse ou encéphaloïde; on l'en exprime par la pression sous forme de gouttelette; tantôt il tend à se réunir en un seul foyer qui s'agrandit de plus en plus, et finit par occuper une partie de la masse solide au milieu de laquelle il a été sécrété, et où il était d'abord infiltré. Presque toujours alors le tissu cellulaire au milieu duquel s'opère cette sécrétion de pus présente de nombreux vaisseaux qui sillonnent en sens divers la tumeur qu'il forme ; la présence de ces vaisseaux, la sécrétion de ce liquide purulent attestent dans cette tumeur l'existence d'un travail plus actif de phlegmasie; dès lors survient dans le tissu cellulaire un autre mode d'altération de nutrition; après s'être hypertrophié sous l'influence d'une irritation peu active, plus remarquable par sa longue durée que par son intensité, il tend à se détruire, à s'ulcérer : les vaisseaux qui le parcourent se déchirent, et de là résultent, suivant leur calibre, ou une simple coloration rougeâtre de la matière puriforme, ou d'abondantes et mortelles hémorrhagies.

Ainsi, dans tout cela, il y a trois phénomènes principaux à saisir : 1°. un état inflammatoire plus intense ou d'autre nature que celui qui avait eu lieu pour produire l'hypertrophie du tissu cellulaire ; 2°. une sécrétion purulente; 3°. une tendance à la destruction de la tumeur, à mesure que l'inflammation fait des progrès.

Des faits et des considérations qui précèdent, je crois

pouvoir conclure que, parmi les tumeurs développées au-dessous de la membrane muqueuse gastrique, celles que l'on regarde généralement comme constituées par les tissus dits squirrheux et encéphaloïde à l'état de crudité, ne sont que des formes de l'hypertrophie du tissu cellulaire sous-muqueux; et quant à l'état de ramollissement de ces mêmes tissus, je crois qu'on a très-inexactement donné ce nom à des produits nouveaux, qui se déposent, par voie de sécrétion, au sein du tissu cellulaire préliminaire enflammé. D'autres sécrétions morbides peuvent encore s'y effectuer : ainsi on y trouve souvent de la matière tuberculeuse (1) en masses plus ou moins considérables; ainsi on y rencontre par points, ou par plaques plus ou moins étendues, des dépôts de matière colorante de teinte variée, et sur-tout jaune ou noire (mélanose).

L'hypertrophie du tissu cellulaire gastrique peut être bornée à la membrane sous-muqueuse de Bichat (tunique nerveuse des anciens); c'est le cas le plus commun. Elle peut se continuer dans les portions du tissu cellulaire situées entre les faisceaux de la tunique charnue, d'où résultent entre ces faisseaux la présence d'intersections blanchâtres, sur lesquelles je reviendrai plus bas : enfin l'augmentation d'épaisseur et de consistance peut principalement exister dans la membrane lamineuse sous-péritonéale. Ce dernier cas peut avoir lieu isolément ou simultanément avec l'induration des autres grandes portions du tissu cellulaire gastrique.

(1) Je crois avoir prouvé ailleurs (tome III) que le tubercule, improprement appelé tissu, était un simple produit de sécrétion.

L'hypertrophie du tissu cellulaire gastrique peut exister dans toute l'étendue de l'estomac, dont les parois sont alors plus dures, plus épaisses que dans l'état normal, et ne s'affaissent pas lorsqu'on les incise. Ce cas n'est pas le plus commun, et le plus ordinairement l'hypertrophie est partielle. Le point de l'estomac qui en est le plus fréquemment affecté est le pylore, soit seulement le pourtour de l'orifice de communication du ventricule et du duodénum, soit toute la portion dite pylorique de l'estomac. Cette même hypertrophie a été aussi observée autour du cardia, mais beaucoup plus rarement; enfin elle peut exister dans toute l'étendue, plus ou moins grande, du corps même de l'estomac et de ses deux bords. Lorsque l'hypertrophie du tissu cellulaire sous-muqueux existe vers le pylore ou vers le cardia, elle finit brusquement, dans le très-grand nombre des cas, là où commencent le duodénum et l'œsophage; elle peut toutefois franchir les limites de l'estomac, et s'étendre à l'une ou à l'autre de ces portions du tube digestif; dans deux cas où il y avait induration du tissu cellulaire sous-muqueux du cardia et de ses environs, j'ai vu cette même induration exister dans le tiers inférieur de l'œsophage à un degré assez considérable pour qu'il en résultât un notable rétrécissement de la cavité de ce conduit.

La tunique charnue de l'estomac reste intacte dans un très-grand nombre de cas de gastrites chroniques; d'autres fois elle s'altère, et l'on observe alors l'un des trois cas suivans : ou cette tunique s'hypertrophie, ou elle s'atrophie, ou enfin elle disparaît complètement dans une étendue plus ou moins grande de l'estomac.

L'hypertrophie de la tunique charnue, sur laquelle

plusieurs auteurs, et en particulier M. le docteur Louis (1), ont déjà fixé l'attention, ne s'observe guère d'une manière isolée; tel est du moins le résultat de mes propres observations. On la voit surtout coïncider avec une pareille hypertrophie du tissu cellulaire qui tapisse ses deux faces, et de celui qui est interposé entre les faisceaux qui la composent. Ceux-ci, vus sur une coupe de l'estomac, paraissent formés d'un tissu plus brillant, plus dur que dans l'état naturel; si, comme il arrive fréquemment, le tissu cellulaire interposé entre eux participe à l'hypertrophie, il en résulte l'aspect suivant, d'autant plus digne de remarque qu'il a donné lieu à de singulières méprises : des intersections blanches, des sortes de cloisons d'apparence et de consistance fibreuses, s'étendent du tissu cellulaire sous-muqueux au sous-péritonéal, en traversant la tunique charnue; elles divisent celles-ci en une série de lobules qui font une légère saillie au-devant des lignes blanches qui les séparent. La véritable nature du tissu qui constitue ces lobules peut être d'abord assez facilement méconnue en raison des modifications de texture qu'a subies, en s'hypertrophiant, la fibre musculaire qui est devenue d'une texture beaucoup plus serrée. Aussi a-t-on généralement décrit ces lobules et les intersections d'apparence fibreuse qui les séparent comme le type du tissu squirrheux, et l'on est arrivé à ce singulier résultat, de décrire dans les affections cancéreuses de l'estomac, comme n'existant plus, et remplacée par un tissu accidentel de nouvelle formation, une membrane musculaire qui était, au contraire, hypertrophiée.

(1) *Archives de Médecine.*

Mais en même temps que les diverses portions du tissu cellulaire gastrique augmentent d'épaisseur et de consistance, il y a des cas où la tunique charnue, loin de s'hypertrophier, devient de moins en moins évidente, et subit une véritable atrophie. Alors, par une dissection attentive, on ne trouve plus au milieu des masses du tissu cellulaire induré, que quelques fibres décolorées, réunies en faisceaux minces que séparent de larges intervalles où l'on n'en aperçoit plus aucune trace. Dans d'autres estomacs, et toujours avec la même disposition du tissu cellulaire, la tunique charnue a complètement disparu dans une étendue plus ou moins grande, et à sa place on ne trouve plus que du tissu cellulaire induré, que recouvre en dehors le péritoine, et en dedans une membrane muqueuse plus ou moins altérée. Que voyons-nous dans ces divers cas? une augmentation de nutrition d'un tissu, et la diminution de nutrition d'un autre, mais rien qui justifie l'admission d'un tissu de formation nouvelle. C'est, d'ailleurs, un fait très-général dans l'économie, qu'en vertu d'une sorte de *balancement de nutrition*, l'activité plus grande acquise par un organe ou par un tissu dans sa vitalité, dans ses fonctions, dans sa nutrition, entraîne une activité moindre dans les fonctions végétatives ou animales d'autres parties. Et pour citer seulement quelques faits analogues à celui dont il vient d'être question, voyez dans les membres comme, à mesure qu'une tumeur végète au milieu du tissu cellulaire où elle a pris naissance, les muscles qui l'entourent ou qui la traversent perdent souvent leur coloration et leur grosseur, et sont réduits à n'être plus qu'un assemblage de quelques fibres minces et pâles. Dans un cas que j'ai eu occasion d'observer

y a quelques mois, le tissu cellulaire graisseux situé derrière le globe de l'œil avait pris un tel degré d'accroissement, en même temps qu'il s'était induré, qu'il remplissait toute la cavité de l'orbite, et repoussait même les paupières en avant; au milieu de la masse blanchâtre et dure qui en résultait, et dans laquelle on retrouvait encore un assez grand nombre de pelotons adipeux, était comme enseveli le globe de l'œil, singulièrement diminué de volume et formé par une sclérotique très-petite, contenant les diverses membranes et humeurs, mais seulement en rudiment; la cornée transparente ne se montrait plus que comme un point noir à la partie antérieure de la sclérotique. A celles-ci s'attachaient, comme de coutume, les six muscles de l'œil; mais ils étaient très-petits, décolorés, rudimentaires comme l'œil auquel ils aboutissaient; il fallait une dissection attentive pour ne pas les confondre avec le tissu cellulaire qui les environnait. Là donc, comme dans les cas de gastrite chronique dont j'ai parlé en dernier lieu, tous les élémens entrant dans la composition de l'organe se retrouvent; mais seulement modifiés dans leur nutrition, ils n'ont plus les mêmes proportions de volume.

L'atrophie de la tunique charnue de l'estomac peut aussi coïncider avec une pareille atrophie des autres tuniques. L'atrophie simultanée des membranes muqueuse, lamineuse et musculaire, est quelquefois portée au point que, dans une étendue souvent très-grande, telle que celle de tout le grand cul-de-sac, les parois de l'estomac ne représentent plus qu'une toile très-mince constituée par le seul péritoine, sur lequel on aperçoit à peine çà et là quelques vestiges des autres membranes. De sem-

blables cas ont déjà été très-bien décrits par M. Louis, avec son exactitude et sa sagacité ordinaires.

Les vaisseaux sanguins de l'estomac présentent quelques altérations spéciales dans plus d'un cas de gastrite chronique. On trouve souvent, par exemple, au-dessous de la membrane muqueuse ramollie, des veines remarquables par leur volume, manifestement dilatées, et devenues comme variqueuses. Du reste, on en observe ainsi dans plusieurs autres parties où existe un ancien travail inflammatoire : ainsi, autour d'anciens ulcères des membres inférieurs, se montrent souvent de grosses veines variqueuses; cette dilatation des veines persiste même quelquefois plus ou moins long-temps après que l'inflammation a cessé. Il semble que, dans ces circonstances, le sang, ne passant plus aussi librement à travers les vaisseaux capillaires d'une partie actuellement enflammée, ou qui l'a été pendant long-temps, n'arrive que plus difficilement dans les veines, y est poussé avec moins de force; de là, lenteur plus grande de la circulation dans ces vaisseaux, tendance à la stase du sang dans leur intérieur, et, par suite, dilatation toute mécanique de leur cavité. Mais, de plus, cette dilatation peut aussi être active, accompagnée de l'épaississement des parois du vaisseau, et produite par un véritable travail de phlegmasie, propagé de la membrane muqueuse aux vaisseaux capillaires qui la parcourent, et de ceux-ci aux gros troncs veineux qui en rapportent le sang dans le torrent circulatoire. Des faits très-intéressans, publiés par le savant docteur Ribes, ont appris que, dans certaines phlegmasies cutanées, l'inflammation des veines joue un rôle important; j'ai cherché à m'assurer s'il n'en serait pas

de même dans certains cas d'inflammation des membranes muqueuses, et en particulier de la membrane muqueuse gastrique, et voici ce que j'ai trouvé dans deux circonstances : en incisant de grosses veines dilatées et pleines de sang qui rampaient sous la membrane muqueuse, rouge et molle dans un cas, brune et hypertrophiée dans un autre cas, j'ai constaté l'existence d'un notable épaississement de leurs parois, qui opposaient une sorte de résistance à la lame du scalpel, paraissaient comme dures au toucher, et ne s'affaissaient pas après avoir été divisées. Or, on sait maintenant que cet épaississement des parois veineuses, avec ou sans dilatation de leur cavité, est un des caractères de la phlébite chronique. Chez un autre individu, dont l'estomac était envahi par une large ulcération, dont le pourtour était comme bordé par des végétations molles et rougeâtres, formées aux dépens de la muqueuse, on voyait de grosses veines ramper en grand nombre autour de cette ulcération; elles étaient situées dans le tissu cellulaire sous-muqueux. L'une d'elles était remarquable par sa dureté, et son aspect rappelait celui que présentent certaines petites veines des membres oblitérées par d'anciens caillots. Elle était effectivement distendue et obstruée par une masse solide de couleur lie de vin, mêlée à une substance plus liquide et d'aspect comme purulent. En poursuivant cette veine le plus près possible de l'ulcération, on voyait que les vénules qui se réunissaient pour la former, et qui partaient de plusieurs des végétations précédemment indiquées, étaient dures comme elles, obstruées par une matière solide, et semblables à de petites nodosités.

On peut encore démontrer par d'autres faits la part

que prennent quelquefois les vaisseaux sanguins de l'estomac à son inflammation. Ces faits sont ceux dans lesquels on a trouvé au fond d'une ulcération des vaisseaux rompus et plus ou moins largement ouverts. Quelle peut être, en effet, la cause de cette rupture des vaisseaux? la même incontestablement que celle qui a opéré la destruction successive des autres tissus, d'où est résulté la formation d'un ulcère. Ainsi se perforent également les vaisseaux qui rampent à la surface d'une caverne pulmonaire, ou qui sont contenus dans les brides qui la traversent. On sait, d'ailleurs, que dans ces vaisseaux l'inflammation adhésive est beaucoup plus commune que l'ulcérative, d'où il résulte que leur oblitération est beaucoup plus fréquente que leur perforation. En est-il de même autour et au fond des ulcérations chroniques de l'estomac? Un fait digne de remarque, c'est que, dans quelques cas où l'on a trouvé des vaisseaux largement ouverts au fond d'une de ces ulcérations, il n'y avait eu pendant la vie aucune hématémèse, et que dans l'estomac il n'y avait pas de sang épanché. J'ai montré, dans une de mes leçons, une pièce de ce genre qui m'avait été donnée par mon ami M. Dalmas, élève interne à la Charité, qui entre avec distinction dans la carrière que son père a déjà si honorablement parcourue.

Le système lymphatique de l'estomac ne reste pas toujours étranger aux inflammations chroniques qui frappent cet organe. Dans ce système, il y a à considérer 1°. les vaisseaux; 2°. les ganglions où se rendent ces vaisseaux et d'où ils émanent.

Je ne compte plus les cas où en divers points de l'intestin, j'ai trouvé, partant d'une ulcération, des vais-

seaux lymphatiques remplis de pus ou d'une matière plus consistante que le pus ordinaire, friable, comme tuberculeuse; ainsi distendus et semblables à des cordons noueux; ces vaisseaux lymphatiques se rendaient au mésentère, et tantôt y disparaissaient insensiblement, tantôt pouvaient être suivis jusqu'à un ganglion. Dans plusieurs cas, il n'y avait pas seulement distension du vaisseau par une matière étrangère; il y avait de plus épaississement très-manifeste de ses parois, qui avaient perdu leur transparence accoutumée. Une seule fois, j'ai trouvé dans l'estomac un semblable état des lymphatiques. Un de ces vaisseaux, rempli d'une matière blanchâtre, partait d'une ulcération située vers le milieu de la grande courbure de l'estomac, rampait tout le long de cette grande courbure, et cessait d'être visible vers le grand cul-de-sac.

Les ganglions qui reçoivent plusieurs des vaisseaux lymphatiques de l'estomac, et qui existent, comme chacun sait, le long de ses deux bords, paraissent moins susceptibles de s'engorger à la suite des gastrites aiguës et chroniques, que ne le sont les ganglions du mésentère à la suite d'une entérite. Cependant, dans quelques cas de gastrites chroniques, on les trouve remarquablement développés, et constituant des tumeurs considérables. De ces tumeurs ont quelquefois dépendu des accidens, des symptômes qu'on a cru dépendre de l'estomac. Ainsi, pendant la vie, elles peuvent être appréciables par le palper en divers points de l'épigastre, et présenter les mêmes variétés de position, de forme, de volume, de mobilité, que les tumeurs qui appartiennent à l'estomac lui-même. D'autres fois, ce sont les ganglions situés soit

le long du bord diaphragmatique du ventricule, soit surtout derrière l'estomac dans l'arrière cavité épiploïque, qui acquièrent un volume énorme, en même temps que leur tissu éprouve différentes espèces d'altérations. Elles peuvent alors déplacer l'estomac, le pousser en avant, le comprimer entre elles et les parois abdominales, et contribuer autant à la difficulté des digestions que l'inflammation chronique dont l'estomac lui-même est atteint. D'autres fois, le pylore se trouve entouré, comprimé, véritablement obstrué par ces ganglions transformés en volumineuses tumeurs; de là, des vomissemens tels que ceux qui se manifestent, lorsque, par exemple, une induration considérable du tissu cellulaire sous-muqueux de l'anneau pylorique et de ses environs s'oppose au libre passage des matières de l'estomac dans le duodénum.

Au nombre des élémens anatomiques de l'estomac, beaucoup trop négligés jusqu'à présent dans l'étude anatomique des maladies de cet organe, il faut placer les nerfs. Nul doute que de leur altération ne résulte plus d'une affection gastrique. Mais cette altération est-elle appréciable par les investigations de l'anatomiste? Je puis répondre à cet égard que bien des fois j'ai disséqué avec soin, soit les deux pneumo-gastriques dans leurs troncs et dans leurs ramifications sur les deux faces de l'estomac, soit les filets assez nombreux qu'il reçoit du grand sympathique; je les ai disséqués, et sur des estomacs sains, et sur des estomacs présentant la plupart des altérations qui ont été précédemment décrites; jusqu'à présent, je n'ai obtenu que des résultats négatifs, et, dans les cas les plus différens d'altération de l'estomac, je n'ai trouvé aucune différence appréciable dans la cou-

leur, le volume, la consistance des nerfs qui s'y distribuaient. Ce n'est pas à dire que ces nerfs soient toujours exempts d'altérations appréciables; mais comme cinquante-trois cadavres ont été examinés par moi à la Charité sous ce rapport sans que rien y ait été découvert, je crois être en droit d'en conclure : 1°. que ces altérations sont rares; 2°. qu'elles ne sont nécessairement liées à aucune des nombreuses lésions organiques qui peuvent frapper l'estomac. Cependant l'observation ne permet pas de douter que, bien que les altérations des nerfs de l'estomac ne soient pas de nature à être le plus ordinairement appréciées par la dissection, ces altérations n'en sont pas moins réelles et fréquentes. Nul doute que, d'une part, les nombreuses sympathies exercées par l'estomac sur les différens organes ne leur soient transmises par le moyen de ses nerfs si remarquables par leur distribution et par leurs nombreuses connexions; nul doute non plus que, d'autre part, parmi les modifications de fonctions indéfiniment variées que peut présenter l'estomac, et qui simulent plus ou moins complètement les symptômes d'une gastrite aiguë ou chronique, plusieurs ne dépendent d'une vicieuse influence des centres nerveux sur l'estomac; de là, chez les uns, divers troubles de la digestion; chez les autres, des vomissemens; ailleurs, des douleurs épigastriques, etc.

L'inflammation chronique de l'estomac, quelles que soient les formes qu'elle ait revêtues, peut se terminer par la gangrène, mais beaucoup moins fréquemment qu'on ne l'a dit. Le cas où j'ai le plus souvent rencontré cette gangrène est celui où l'estomac était le siége d'une ancienne ulcération avec fongosités autour d'elle et dans

son fond. C'était cette ulcération elle-même que la gangrène avait envahie; on la trouvait alors couverte d'un détritus gris-cendré ou noirâtre, qui s'enlevait comme une bouillie par le raclage du scalpel, et d'où s'exhalait une odeur des plus fétides. Dans les derniers temps de la vie, les forces s'étaient tout-à-coup prostrées; la face avait pris rapidement un aspect cadavérique; des hématémèses avaient eu souvent lieu; cet ensemble de symptômes avait vraisemblablement coïncidé avec l'époque où l'ulcération de l'estomac avait commencé à être frappée de gangrène. Telle est aussi la terminaison d'un certain nombre d'ulcérations et de dégénérations variées du col utérin; il y a même alors une ressemblance souvent très-grande entre l'altération de l'estomac et celle de l'utérus. C'est encore ainsi que, chez plus d'un phthisique, la gangrène vient à s'emparer des parois des cavernes, que l'on trouve transformées en un putrilage noir et fétide (1).

J'ai trouvé beaucoup plus rarement l'estomac frappé de gangrène lorsqu'il n'avait point été préliminairement ulcéré. Quelquefois, cependant, au-dessus de tumeurs constituées par du tissu cellulaire sous-muqueux induré, j'ai rencontré des portions de membrane muqueuse gangrénées et transformées en escarres.

L'estomac chroniquement enflammé subit dans sa forme et dans son volume diverses modifications qui

(1) On voit aussi chez les animaux les excavations tuberculeuses du poumon se gangréner. Il résulte des recherches que j'ai entreprises à cet égard un fait assez singulier; savoir : que, chez le porc, cette terminaison de la phthisie pulmonaire est plus commune que chez l'homme et que chez le cheval. Quel parti peut-on tirer d'un semblable fait? Je l'ignore; mais il n'est peut-être pas inutile à connaître.

peuvent être assez considérables pour être appréciées pendant la vie à travers les parois abdominales. Je m'occuperai sur-tout ici de ses modifications de volume. Les cas dans lesquels on voit la cavité d'un organe creux s'agrandir beaucoup au-delà de son état normal sont nombreux et variés, sous le rapport des causes qui déterminent cet agrandissement. Ainsi, tantôt la dilatation s'opère consécutivement à un obstacle qui existe à l'orifice par lequel les liquides introduits dans la cavité doivent naturellement en sortir; dans ce cas se trouvent le cœur, la vessie, la vésicule du fiel, etc. Alors les parois de la cavité de ces organes ou conservent leur épaisseur naturelle, ou s'hypertrophient, ou s'amincissent. Tantôt, sans qu'aucun obstacle s'oppose à la libre issue des fluides, on voit une semblable dilatation s'opérer, les parois de la cavité offrant d'ailleurs l'une des trois dispositions qui existaient dans le cas précédent. Dans ce cas peuvent se trouver tous les organes creux, le cœur, la vessie, les artères, les veines, les bronches, etc. A l'instar de tous ces organes, l'estomac peut notablement s'agrandir, devenir assez considérable pour remplir toute la capacité abdominale, soit qu'il existe un obstacle au pylore, ce qui est le cas le plus commun, soit que les parois de la région pylorique présentent une induration considérable du tissu cellulaire, avec atrophie de la membrane musculaire, mais qu'en même temps l'orifice pylorique, loin d'être rétréci, se trouve au contraire plus large que de coutume; soit enfin, ce qui est le cas le plus rare, que les parois de l'estomac n'offrent d'autre altération que de l'injection ou du ramollissement de la membrane muqueuse.

Ainsi, en définitif, de ces trois cas, il n'y en a qu'un seul dans lequel la dilatation de l'estomac, l'agrandissement considérable de sa cavité, coïncident avec un obstacle au libre passage des alimens de l'estomac dans le duodénum. Il est possible, cependant, comme je le dirai un peu plus bas, que, dans le second cas, où l'orifice pylorique est dilaté au lieu d'être rétréci, l'atrophie de la membrane musculaire, dans cette partie de l'estomac, soit une cause aussi puissante que certaines tumeurs du pylore pour empêcher les alimens de sortir librement de l'estomac.

Les deux observations suivantes vont nous fournir des exemples remarquables de dilatation de l'estomac portées à un très-haut degré, l'une avec tumeur dite cancéreuse du pylore et agrandissement de son orifice, l'autre sans tumeur, sans dégénération des parois gastriques.

PREMIÈRE OBSERVATION.

Dilatation très-considérable de l'estomac, qui remplit tout l'abdomen, induration des parois de sa portion pylorique, avec atrophie de la tunique musculaire, et conservation de la largeur accoutumée du pylore.

Une femme âgée de soixante-cinq ans, maigre et chétive, commença à ressentir, vers le mois de juin 1821, les symptômes d'une affection organique de l'estomac : digestions difficiles, alternative d'appétit dévorant et d'anorexie complète, éructations acides, nausées, vomissemens fréquens plusieurs heures après le repas, douleur épigastrique.

Ces symptômes prirent de jour en jour une intensité plus grande. Au mois de mars 1822, la malade entra à l'hôpital de la Charité, salle Saint-Lazare, n°. 8. Elle était alors réduite au dernier degré du marasme. L'estomac se dessinait parfaitement à travers les parois abdominales, il était facile de voir qu'il ocupait la plus grande partie de la cavité du ventre. Son bord colique reposait immédiatement sur le pubis; son bord diaphragmatique décrivait une courbe dont la concavité regardait en haut, et qui, partant de l'épigastre, descendait jusqu'au niveau de l'ombilic, puis remontait vers l'hypocondre droit. La malade éprouvait, vers le point présumé où devait se trouver le pylore, une douleur habituelle qui s'exaspérait par intervalles. Elle vomissait à-peu-près toutes les quarante-huit heures une grande quantité de liquide brunâtre. Après qu'elle avait vomi, la tumeur formée par l'estomac s'affaissait, mais ne disparaissait pas. Le vomissement avait lieu sans effort, presque comme une simple régurgitation. La malade désirait souvent des alimens; mais à peine en avait-elle avalé quelques bouchées qu'elle était rassasiée; alors sa bouche devenait le siége d'une sensation d'amertume insupportable. Elle rendait continuellement par la bouche une grande quantité de gaz plus ou moins aigres.

La langue avait un aspect naturel; soif très-modérée, selles rares; le pouls était peu fréquent et très-faible, la peau aride et sans chaleur.

L'origine de la maladie ne put être rapportée à aucune cause appréciable.

Cette femme s'affaiblit rapidement, et après un séjour de quinze jours environ à l'hôpital ses traits s'altérèrent;

son pouls cessa de battre; ses extrémités se refroidirent, et elle succomba sans agonie, ayant conservé jusqu'au dernier moment le libre usage de ses facultés intellectuelles.

Ouverture du cadavre.

Les organes du crâne et du thorax étaient sains.

Les parois abdominales ayant été enlevées, l'on aperçut l'estomac occupant la presque totalité de la cavité du ventre. Il descendait d'abord verticalement de l'épigastre jusque près de la fosse iliaque gauche; puis il se dirigeait obliquement de gauche à droite, et de haut en bas vers la fosse iliaque droite; dans cet intervalle la grande courbure était cachée par le pubis, et reposait sur l'utérus; il remontait ensuite vers l'hypocondre droit, où il se continuait avec le duodénum. Le reste du canal intestinal était caché par l'estomac, à l'exception de quelques anses de l'intestin grêle qui occupaient le flanc droit, et de l'S iliaque du colon. L'estomac contenait une énorme quantité de liquide brun semblable à celui qui était vomi pendant la vie. La surface interne était partout d'une blancheur parfaite, mais partout aussi la muqueuse était d'une grande mollesse. Dans l'étendue de quatre travers de doigt en deçà du pylore, cette membrane n'existait plus.

Là où commençait la solution de continuité de la membrane muqueuse, elle formait un bourrelet blanchâtre irrégulier. Le fond de l'ulcère qui en résultait était formé par le tissu lamineux, qui avait quatre à cinq fois au moins son épaisseur naturelle, et se laissait diviser par le scalpel en un tissu d'un blanc nacré. Sa surface libre

présentait une couleur d'un gris noirâtre. Dans cette même étendue, l'on ne trouvait plus aucune trace de fibre musculaire. L'ouverture du pylore présentait encore assez de largeur pour admettre facilement l'extrémité du doigt indicateur. Le reste du canal intestinal était très-resserré et sain.

Comment expliquer, dans le cas qui vient d'être cité, cette accumulation en quelque sorte indéfinie des alimens dans l'estomac, et son énorme distension, l'orifice pylorique étant d'ailleurs libre ou même plus large que de coutume? Observé sur le cadavre, cet orifice est réellement fermé, et il faut vaincre une certaine résistance pour y introduire l'extrémité du petit doigt. Si on l'examine sur un animal vivant, on voit qu'il reste aussi habituellement resserré, à l'instar des sphincters de la vessie et du rectum. Mais pendant la digestion, et lorsque les alimens chymifiés s'engagent dans le duodénum, un nouveau phénomène se présente. Les fibres musculaires de l'estomac offrent un mouvement de contraction très-manifeste, qui, commençant vers le milieu du corps de l'estomac, se prolonge jusqu'à la première courbure du duodénum; cette contraction change l'état du pylore, surmonte sa résistance toute passive, de telle sorte que la contraction musculaire qui vient d'être décrite est au moins l'une des principales causes, si ce n'est l'unique, qui pousse le chyme dans le duodénum. Il suit de là que si dans la portion pylorique de l'estomac il n'y a plus de fibres charnues, une des plus puissantes causes de l'expulsion des alimens n'agit plus, et ceux-ci n'arrivent que plus difficilement dans le duodénum. Telle est la manière d'expliquer le fait dont il s'agit, dans l'hypothèse où l'on

admet que l'énorme dilatation éprouvée par l'estomac reconnaît pour cause la distension que lui fait subir l'accumulation insolite d'une grande quantité de matière alimentaire. Mais cette cause est-elle aussi puissante qu'on l'a dit? Observons d'une part qu'une pareille dilatation peut avoir lieu sans qu'il y ait aucune cause appréciable qui gêne le passage des alimens dans le duodénum. (Voyez à ce sujet l'observation suivante.) Observons d'autre part que des obstacles très-considérables existent souvent au pylore sans que l'estomac se dilate notablement.

IIe. OBSERVATION.

Dilatation très-considérable de l'estomac, dont le bord colique touche le pubis, sans autre altération de ses parois qu'un peu de ramollissement de la muqueuse vers le grand cul-de-sac.

Une femme âgée de vingt-trois ans, institutrice, avait toujours joui d'une bonne santé. Par suite de revers de fortune, elle quitta la province pour venir avec sa famille habiter Paris, où elle se livra à l'enseignement dans un pensionnat. Sa santé ne tarda pas à s'y altérer sensiblement; son appétit diminua, ses digestions devinrent difficiles, et vers le mois de février 1821, après avoir éprouvé une vive frayeur dont une syncope assez prolongée fut le résultat, elle commença à vomir de temps en temps soit ses alimens, soit ses boissons. Elle ne les rejetait ordinairement que plusieurs heures après leur ingestion; cependant elle maigrissait et s'affaiblissait lentement.

Des sangsues furent appliquées sur l'épigastre; de la magnésie et divers antispasmodiques furent donnés tour-

à-tour. A compter du mois de décembre 1821, les vomissemens devinrent plus fréquens, les forces diminuèrent rapidement, les règles se supprimèrent. La malade interrompit dès-lors ses occupations. Entrée à l'hôpital de la Charité le 14 février 1822, elle offrit l'état suivant :

Dernier degré du marasme, teint décoloré, vomissement des alimens solides et liquides plus ou moins immédiatement après leur introduction dans l'estomac; légère douleur à l'épigastre, qui est souple, et n'offre, non plus que le reste de l'abdomen, aucune tumeur sensible; aspect de la langue naturel, constipation habituelle, pouls très-faible et légèrement fréquent, peau sèche et sans chaleur, respiration libre.

Cette malade ne présenta, jusqu'au commencement du mois de mars, aucun nouveau symptôme. Les boissons adoucissantes qui lui étaient données étaient toutes rejetées; à plus forte raison ne pouvait-elle pas garder les alimens légers qu'on lui accordait de temps en temps. Le 12 mars, le pouls s'accéléra, la langue se sécha, et la mort survint le 14 mars.

Ouverture du cadavre.

Crâne. Un peu de sérosité existait dans chaque ventricule latéral.

Poitrine. Quelques brides celluleuses, longues et denses, réunissaient les plèvres costale et pulmonaire. Le cœur n'offrait rien de notable.

Abdomen. L'estomac, très-dilaté, recouvrait la plus grande partie des viscères abdominaux, et ne laissait voir que quelques circonvolutions de l'intestin grêle dans l'un et l'autre flanc; son bord colique touchait le pubis;

c'était surtout le grand cul-de-sac qui avait subi la plus grande dilatation. La cavité de l'estomac était remplie d'un liquide jaune verdâtre; sa surface interne présentait une teinte légèrement rosée, marbrée dans quelques points; du côté de la rate, elle était plus blanche; là aussi, dans une étendue grande comme la paume de la main, la muqueuse très-molle s'enlevait en bouillie par un léger grattage; partout ailleurs sa consistance était ordinaire. Les parois de l'estomac étaient en général minces et facilement déchirables; la couche musculaire était remarquable par sa grande ténuité. Les intestins grêles, très-rétrécis, semblables à des intestins de chien, étaient presque en totalité logés dans l'excavation du petit bassin; leur surface interne était pâle. Le cœcum n'offrait rien de particulier. Le colon ascendant occupait sa place ordinaire. Le colon transverse avait suivi la grande courbure de l'estomac, et se trouvait placé derrière elle; sa surface interne présentait, dans une étendue de quatre travers de doigt environ, une couleur d'un rouge violacé qui résidait dans la membrane muqueuse un peu épaissie. Quelques plaques rouges de même nature s'observaient dans le colon descendant; partout cet intestin était fortement resserré. L'S iliaque du colon et le rectum, qui n'offraient aucune altération, étaient remplis de matières assez dures. Ainsi il n'y avait pas de diarrhée, bien que plusieurs portions du gros intestin fussent manifestement enflammées.

Le foie, très-développé, se prolongeait à gauche jusque sur la rate; il refoulait le diaphragme jusqu'à la cinquième côte. En bas il dépassait un peu le rebord des fausses côtes; son tissu était sain.

CHAPITRE II.

EXAMEN DE CETTE QUESTION : DES SYMPTOMES SPÉCIAUX DISTINGUENT-ILS LE CANCER D'ESTOMAC DES AUTRES LÉSIONS DE CET ORGANE ?

Ces symptômes sont de trois sortes : les uns sont purement locaux, et consistent dans un trouble plus ou moins profond des fonctions de l'estomac ; les autres résultent de l'altération du mouvement nutritif général, altération qui est la conséquence nécessaire de l'affection gastrique ; d'autres enfin sont purement sympathiques.

Ici se présente une importante question à discuter : les lésions infiniment variées que nous avons décrites dans le chapitre précédent sont-elles chacune annoncées par des symptômes spéciaux ? Nous ne craignons pas de répondre négativement. A l'exception de quelques accidens, qui sont le résultat tout mécanique de l'oblitération du cardia ou du pylore par une tumeur, les mêmes phénomènes révèlent le plus ordinairement pendant la vie ces altérations organiques de forme et de structure si différentes.

Ainsi, par exemple, c'est une grande erreur de croire que les douleurs dites lancinantes accompagnent plus particulièrement la lésion désignée sous le nom de cancer d'estomac. Loin de là, nous croyons pouvoir déduire

d'un grand nombre d'observations que de pareilles douleurs ne sont que bien rarement le produit de cette affection; nous ne sommes même pas sûrs de les avoir jamais observées en pareil cas. Il nous paraît bien probable que les auteurs qui ont donné ces douleurs comme un signe caractéristique du cancer d'estomac ne les ont admises que par analogie avec ce qu'ils observaient dans les cancers mammaires. Parmi les individus chez lesquels nous avons constaté, après la mort, l'existence des différentes formes du cancer gastrique, soit induration squirrheuse ou encéphaloïde des tissus subjacens à la muqueuse, soit végétations fongueuses, cérébriformes de cette membrane, soit ulcérations avec destruction profonde des tissus, et fond constitué par le foie ou le pancréas; parmi ces individus, disons-nous, les uns n'ont jamais accusé de douleur à l'épigastre; chez d'autres, elle ne consistait que dans un sentiment de gêne et de pesanteur habituelle vers cette région; ailleurs, la pression seule la faisait naître, tandis que, d'autres fois, l'épigastre pouvait être impunément comprimé. Chez plusieurs malades, la douleur ne naissait que lorsque des alimens avaient été introduits dans l'estomac.

Que si maintenant nous comparons les malades atteints d'affection dite cancéreuse de l'estomac avec ceux qui n'avaient que ce que l'on reconnaît être généralement une gastrite chronique, nous ne trouverons dans les caractères et dans l'intensité de la douleur aucun signe à l'aide duquel nous puissions distinguer d'une manière certaine cette dernière affection de la première.

Chercherons-nous des signes différentiels plus sûrs dans les troubles variés de la digestion? Nous ne trouverons

rien de plus satisfaisant. Ainsi, pour citer les deux cas extrêmes, nous avons vu des individus qui n'avaient eu, pendant la vie, d'autre signe d'affection de l'estomac que de l'anorexie, et tout au plus un peu de gêne, un peu d'embarras à l'épigastre après avoir mangé, et chez lesquels nous avons trouvé de vastes ulcérations dites cancéreuses à l'intérieur de l'estomac, ou bien une induration squirrheuse étendue de ses parois. Nous avons vu, au contraire, d'autres individus qui éprouvaient à l'épigastre une sensation beaucoup plus pénible après avoir mangé, qui vomissaient, soit des eaux âcres le matin et à différentes époques de la journée, soit leurs alimens, qui avaient de fréquentes éructations acides; et, chez eux, cependant, que trouvions-nous? Rien autre chose qu'un épaississement rouge, brun ou ardoisé, de la muqueuse, ou bien un ramollissement plus ou moins considérable de cette même membrane.

La nature des vomissemens pourra-t-elle davantage nous éclairer? On a dit que l'hématémèse était exclusivement liée à l'existence des végétations fongueuses, d'ulcères cancéreux, de masses encéphaloïdes ramollies, développées à l'intérieur de l'estomac. On a dit que ces mêmes lésions produisaient aussi ces vomissemens, semblables à de la suie ou à du marc de café, qu'on observe assez fréquemment, et en très-grande abondance, chez les individus atteints d'affection chronique de l'estomac. (Voyez plus haut quelques détails sur la nature des matières qui constituent ces remarquables vomissemens.) Nul doute qu'ils n'aient lieu fréquemment, lorsque l'estomac est le siége d'une des lésions qui viennent d'être indiquées; mais ils peuvent se montrer avec des

altérations bien différentes, et, dès-lors, ils n'ont plus de valeur pour en caractériser aucune. Nous en avons effectivement constaté l'existence, 1°. chez des malades dont l'estomac ne nous présenta, dans la muqueuse, d'autre altération qu'un peu d'injection ou de ramollissement, avec induration squirrheuse plus ou moins considérable des tissus subjacens; 2°. chez d'autres, dont la membrane muqueuse gastrique était hypertrophiée, avec coloration grise ou brunâtre, les tissus subjacens étant intacts.

Quant aux symptômes généraux, soit sympathiques, soit résultant du trouble de la chymification ou de son anéantissement, ils ne nous semblent pas plus propres que les symptômes locaux à distinguer avec certitude les unes des autres les diverses altérations organiques de l'estomac. Il faut toutefois reconnaître que la teinte jaune paille de la face, la maigreur, le dépérissement, sont sur-tout très-prononcés dans le cas où l'estomac est le siége d'affection squirrheuse ou cancéreuse proprement dite.

Il suit de ces considérations que, hors le cas où une tumeur se fait sentir à travers les parois abdominales, il n'existe aucun signe certain pour distinguer ce qu'on appelle, dans le langage médical ordinaire, un cancer d'estomac, de ce qu'on appelle une gastrite chronique.

CHAPITRE III.

OBSERVATIONS RELATIVES A DIVERS TROUBLES DES FONCTIONS DES CENTRES NERVEUX, SANS LÉSION APPRÉCIABLE DE LEUR ORGANISATION, SURVENUS CHEZ DES INDIVIDUS ATTEINTS D'INFLAMMATION GASTRO-INTESTINALE.

ARTICLE PREMIER.

ACCIDENS NERVEUX DANS DES CAS DE PHLEGMASIE CHRONIQUE DES VOIES DIGESTIVES.

Parmi les individus que nous avons vus succomber aux diverses nuances de la gastrite chronique, les uns se sont éteints graduellement, et la mort est survenue chez eux sans apparition de nouveaux accidens, par suite de la diminution progressive des forces vitales, sans que, souvent même, il y ait eu jamais de fièvre proprement dite.

D'autres fois, la gastrite chronique passe à l'état aigu; il en résulte le plus ordinairement l'apparition des symptômes de la fièvre adynamique au milieu desquels succombe le malade.

Assez fréquemment encore, la mort résulte d'une maladie qui vient compliquer l'affection gastrique, soit une phlegmasie aiguë d'une autre partie du tube digestif, soit une péritonite. Celle-ci résulte quelquefois, en pareil cas, d'une perforation de l'estomac.

Enfin, nous avons vu quelques individus atteints de gastrite chronique succomber au milieu d'accidens cérébraux fort remarquables, sans que l'ouverture du cadavre démontrât, après la mort, dans les centres nerveux, aucune lésion appréciable. Nous pensons que les cas suivans ne sont pas sans intérêt sous ce rapport.

IIIe. OBSERVATION.

Ulcère de l'estomac, avec induration squirrheuse d'une partie des parois de l'organe. Symptômes de méningite sans altération appréciable de l'encéphale et de ses enveloppes.

Un cuisinier, âgé de trente-huit ans, peau brune, cheveux noirs, digère mal depuis long-temps. Il vomit ses alimens tous les deux ou trois jours. Il affirme n'avoir jamais eu de douleurs à l'épigastre. La langue est blanchâtre, le marasme considérable; le pouls est un peu fréquent, sans que la peau soit chaude.

Trois semaines se passèrent sans que rien de nouveau fût observé dans l'état du malade; au bout de ce temps, le 11 juin, on remarqua un léger trouble dans ses idées; ses yeux restaient fixes vers le ciel du lit. (*Vésicatoires aux jambes.*)

Dans la journée, les idées se troublèrent de plus en plus.

Le 12, délire complet. Le malade, couché sur le dos, la tête renversée en arrière, les yeux immobiles et tournés en haut, semblait être dans une sorte d'état extatique. Il ne répondait point aux questions, et prononçait de temps en temps quelques paroles inintelligibles. Le pouls

était fréquent, la peau médiocrement chaude. (*Sinapismes.*)

13 juin. Pupille gauche fortement contractée, et conjonctive de ce côté vivement injectée. La vision paraissait ne plus avoir lieu ; du moins, lorsqu'on approchait le doigt de la cornée, les paupières ne s'abaissaient pas. Interrogé à très-haute voix, le malade tournait lentement la tête du côté d'où venait le bruit, et balbutiait quelques mots. Le pouls avait une grande fréquence, mais la peau avait perdu sa chaleur; d'ailleurs, aucun nouveau symptôme n'existait du côté des voies digestives : langue toujours blanchâtre; abdomen déprimé et paraissant indolent; une seule selle depuis vingt-quatre heures. (*Deux nouveaux vésicatoires aux membres abdominaux.*)

14 juin, peau froide, pouls à peine sensible, plaintes, persistance de la contraction de la pupille gauche. Mort dans la nuit.

Ouverture du cadavre.

Crâne. Les méninges étaient partout exemptes d'injection, blanches, transparentes. Les ventricules latéraux contenaient à peine chacun deux cuillerées à café de sérosité limpide. Rien de remarquable dans le troisième et quatrième ventricule. Très-peu de sérosité existait à la base du crâne. La substance encéphalique était généralement pâle, et partout elle avait sa consistance physiologique.

Organes thorachiques sains.

Abdomen. Dans l'étendue de trois travers de doigt en deçà du pylore, les parois de l'estomac étaient considé-

rablement épaissies. Incisées par une coupe nette, elles présentaient dans cet espace, de dedans en dehors, 1°. la tunique muqueuse d'une teinte légèrement ardoisée et un peu hypertrophiée; 2°. la membrane lamineuse subjacente, transformée en une couche d'un blanc mat, dure, épaisse d'un demi-pouce; 3°. la tunique musculaire non dégénérée, mais manifestement hypertrophiée; 4°. la tunique péritonéale saine. Vers le milieu de la grande courbure de l'estomac, la membrane muqueuse était détruite dans un espace assez large pour pouvoir admettre une pièce de trente sous. Le fond de cette ulcération était formé par le tissu lamineux, épaissi comme aux environs du pylore. Autour d'elle, et partout ailleurs, la membrane muqueuse ne paraissait point être altérée.

Le reste du tube digestif, légèrement injecté dans quelques points, était d'une remarquable pâleur dans la plus grande partie de son étendue.

Rien de remarquable dans les autres viscères.

Par quelle lésion nous rendrons-nous compte, dans l'observation qu'on vient de lire, des accidens cérébraux au milieu desquels et par lesquels succomba le malade? Il ne nous semble pas qu'on puisse dire ici que les symptômes de méningite étaient le résultat de l'irritation de l'estomac transmise sympathiquement au cerveau : pour que cette hypothèse fût admissible, n'aurait-il pas fallu que, pendant la vie ou après la mort, on eût trouvé dans l'estomac quelque indice d'une exaspération de l'ancienne gastrite, et du passage de cette affection chronique à l'état aigu? On conçoit alors que la phlegmasie gastrique, de-

venue plus active, aurait pu réagir sur l'encéphale; mais il n'en fut point ainsi : aucun symptôme n'annonça pendant la vie une pareille exaspération, et sur le cadavre on ne trouva que des traces d'une affection très-chronique.

Quant à la masse encéphalique et à ses membranes enveloppantes, loin d'être injectées, elles étaient exsangues et pâles, telles qu'on les trouve d'ailleurs chez la plupart des individus qui succombent à la suite d'une maladie de long cours, où il y a altération de l'hématose.

Nous sommes loin d'être convaincu que les symptômes nerveux qui terminèrent l'existence de cet individu furent le résultat d'une irritation cérébrale, ou, en d'autres termes, d'une augmentation de l'action organique du cerveau : il nous paraît douteux que les émissions sanguines en eussent triomphé. Les résultats de l'ouverture du cadavre nous semblent militer en faveur de notre opinion. Il survient aussi des symptômes nerveux, du délire, des convulsions chez les individus qui ont subi d'abondantes pertes de sang : or, n'était-ce pas ici une conséquence nécessaire de l'affection de l'estomac, que chez cet individu il ne se formât, depuis long-temps, qu'un sang trop peu abondant ou trop peu nutritif?

Nous n'ignorons pas d'ailleurs, et nous avons déjà établi ce point de doctrine, nous n'ignorons pas que beaucoup d'individus, atteints d'une maladie chronique, succombent par une phlegmasie aiguë intermittente; mais la précédente observation peut être donnée comme une preuve qu'il n'en est point toujours ainsi.

IVe. OBSERVATION.

Hypertrophie de la membrane muqueuse gastrique avec couleur ardoisée de son tissu. Symptômes de gastrite chronique. Accidens épileptiformes suivis de mort.

Une femme, âgée de quarante ans, éprouvait depuis long-temps des symptômes qui décelaient chez elle l'existence d'une affection organique de l'estomac : anorexie habituelle, épigastre ordinairement un peu douloureux; introduction des alimens dans l'estomac, suivie d'une douleur plus vive et d'un sentiment de plénitude dans tout l'abdomen; éructations fréquentes; vomissemens rares (ils ne sont jamais survenus qu'à la suite d'émotions morales); constipation, apyrexie : cependant la malade a encore assez d'embonpoint. Une dixaine de jours après être entrée à la Charité, cette femme fut prise, sans cause connue, d'une attaque d'épilepsie : les mouvemens convulsifs, avec perte de connaissance, qu'elle éprouva, furent du moins ainsi caractérisés par l'élève de garde qui fut appelé près d'elle. A ces convulsions succéda un état comateux, avec résolution des membres, et râle trachéal. Elle succomba au bout de vingt-cinq heures.

Ouverture du cadavre.

Crâne. Rougeur assez prononcée de la pie-mère de la convexité des hémisphères cérébraux; cette rougeur

existe sur-tout par plaques; elle n'est nulle part assez intense pour qu'il y ait opacité des membranes; celles-ci ont leur épaisseur et leur consistance ordinaires. L'encéphale et le prolongement rachidien, soigneusement examinés, furent trouvés très-médiocrement injectés et exempts de toute espèce d'altération appréciable.

Abdomen. Estomac rétréci comme un intestin. Sa surface interne, d'un gris ardoisé, présente, dans une grande partie de son étendue, de nombreux plis qui n'ont rien de régulier dans leur direction, et qui nous semblèrent d'abord résulter de la contraction de la tunique musculaire. Mais la dissection nous convainquit que cette tunique ne contribuait en rien à leur formation, et que ces plis, assez semblables aux lames qui garnissent l'intérieur du feuillet des herbivores, dépendaient d'épaississemens partiels de la membrane muqueuse, laquelle, dans leurs intervalles, reprenait son épaisseur accoutumée. Là où existaient ces singuliers épaississemens disposés en lames saillantes, la membrane muqueuse se détachait avec une remarquable facilité des tissus subjacens, ce qui pouvait dépendre, ou bien de la résistance plus grande de son propre tissu, ou bien de la plus grande friabilité de la membrane lamineuse.

Rien de remarquable dans les autres organes.

Chez cette malade, comme chez le sujet de la troisième observation, nous ne trouvons aucune lésion qui puisse nous expliquer les accidens nerveux qui causèrent la mort. Ici, toutefois, les membranes cérébrales étaient

plus rouges, et la substance cérébrale plus injectée que dans la troisième observation. Mais notons que l'individu auquel est relative cette dernière observation était dans un degré de dépérissement beaucoup plus avancé, de telle sorte que l'injection sanguine des méninges, qui eût été pathologique chez lui, ne l'était très-vraisemblablement plus chez un individu qui, comme le sujet de la quatrième observation, avait encore assez d'embonpoint au moment de la mort.

Ce n'est pas seulement dans les cas de gastrite chronique semblables aux précédens que nous avons vu se manifester divers groupes d'accidens cérébraux; nous les avons vus se produire l'estomac étant sain et le gros intestin étant seul chroniquement affecté, sans qu'on trouvât d'ailleurs aucune altération appréciable dans le cerveau et ses annexes. L'observation suivante va nous offrir un cas de ce genre.

Vᵉ. OBSERVATION (1).

Colite chronique. Symptômes de méningite aiguë.

Catherine, âgée de trente-huit ans, fille d'une mère aliénée, cuisinière, a toujours été sujette à des céphalalgies violentes qu'elle attribue au sang : depuis six ans elle n'est pas réglée.

Entrée à la Charité le 29 septembre 1826, elle a présenté, à la visite du 30, les symptômes suivans :

Yeux brillans; pupille dilatée, peu sensible à la lu-

(1) Recueillie par M. le docteur René Prus.

mière; pas de douleur fixe dans aucune région de la tête; délire violent, mais cédant par intervalles, lorsqu'on interroge la malade un peu vivement; hallucinations de l'ouïe et de la vue; pouls plein, mais facile à déprimer; peau chaude; respiration naturelle : la percussion et l'auscultation confirment le bon état des organes contenus dans la poitrine. Langue sèche, légèrement rouge; papilles saillantes; ventre douloureux à la pression, surtout dans la région épigastrique; constipation; urines rares : la vessie paraît distendue. (*Vingt-quatre sangsues ont été appliquées à l'épigastre.*) Prescription : (*trente sangsues à l'anus; synap. mit. aux pieds; petit-lait avec sulf. de soude*, ℥ ij.)

Le 1er. octobre, yeux hagards, larmoyans; calme; taciturnité opiniâtre; serrement des mâchoires; pouls petit et fréquent; fraîcheur de la peau. (*Continuation du traitement, à l'exception des sangsues.*)

Le 28 octobre, on décide qu'elle sera transportée à la Salpétrière parce qu'on la regarde comme aliénée. Mort le 29 octobre, à deux heures du matin.

Ouverture du cadavre, trente heures après la mort.

Crâne et rachis. Les membranes, examinées avec soin, sont saines dans toutes leurs parties; substance grise non altérée; substance médullaire pointillée, sur-tout dans les lobes postérieurs; deux cuillerées au plus d'une sérosité limpide dans les ventricules latéraux. Nulle altération dans la moelle épinière.

Thorax. Engoûment des parties inférieures et postérieures des poumons; cœur dans l'état normal.

Abdomen. Injection noirâtre, de l'étendue d'une pièce de cinq francs, à la partie inférieure de la grande courbure de l'estomac; injection rougeâtre du cœcum. Dans toute l'étendue du colon, follicules muqueux très-développés, présentant l'aspect de vésicules blanchâtres peu élevées, avec un point noir dans leur milieu : ces follicules sont entourés d'un cercle noirâtre; dans les intervalles qui les séparent, la muqueuse ne paraît nullement altérée, quoique recouverte d'une mucosité épaisse, filante, lactescente. Le colon offre, en outre, une figure remarquable : il représente un triangle, dont le sommet correspond à l'appendice xyphoïde, et la base à la région hypogastrique.

Matrice et ses annexes dans l'état naturel; vessie distendue par une abondante quantité d'urine.

Nul doute que, chez cet individu, le gros intestin ne fût le siége d'une phlegmasie chronique. Mais ici, pas plus que dans les cas précédens, nous ne trouvons la cause organique des accidens cérébraux et de la mort.

On pourrait regarder comme plus probable que ces accidens sont le résultat direct, et non plus simplement une complication purement accidentelle de l'affection des voies digestives, lorsque celle-ci est aiguë, comme elle paraît l'avoir été dans les cas que nous allons citer.

ARTICLE II.

ACCIDENS NERVEUX DANS DES CAS DE PHLEGMASIE AIGUE DES VOIES DIGESTIVES.

VIe. OBSERVATION.

Tétanos. Vive rougeur de la membrane muqueuse gastrique.

Un homme de moyen âge fut pris, sans cause connue, quatre jours avant d'entrer à l'hôpital, de vomissemens bilieux abondans, avec douleur épigastrique et fièvre. Vingt heures environ après l'apparition de ces symptômes, cet individu commença à ressentir de la difficulté à abaisser la mâchoire inférieure; bientôt un violent trismus s'établit, et persista les deux jours suivans. Entré au bout de ce temps à la Charité, il nous offrit l'état suivant :

Trismus. Tête renversée en arrière, et maintenue forcément dans cette position par les muscles qui s'insèrent à l'occipital; roideur des quatre membres; parois abdominales dures comme une planche; intelligence intacte. Le malade nous raconte lui-même les détails que nous venons de transcrire; il articule assez distinctement malgré son trismus. Il n'éprouve plus de douleur à l'épigastre, et ne vomit plus depuis l'apparition des premiers symptômes tétaniques. Transporté après la visite dans les salles de chirurgie, il y mourut le soir même.

Ouverture du cadavre.

Crâne. Injection très-peu considérable des méninges;

léger pointillé rouge de la substance cérébrale. Les différentes parties de l'encéphale, examinées avec le plus grand soin, ne présentent aucune altération appréciable.

Rachis. État sain de la moelle épinière et de ses enveloppes, qui sont pâles.

Abdomen. La membrane muqueuse gastrique offre *dans toute son étendue* une couleur rouge intense, qu'on n'aperçoit qu'après avoir enlevé une couche épaisse de mucus qui en tapisse la surface. Cette couleur, qui réside dans la muqueuse, est due à l'injection d'un nombre infini de petits vaisseaux, dont l'œil suit facilement les admirables anastomoses. La membrane n'est pas, d'ailleurs, sensiblement ramollie. Blancheur du reste du tube digestif.

Le tissu de la rate est remarquable par sa consistance.

Rien de remarquable dans les autres organes de l'abdomen, non plus que dans ceux du thorax. On trouva du sang noir liquide dans le cœur et dans l'aorte, dont la surface interne était blanche.

Nous avons rarement rencontré dans l'estomac une coloration rouge aussi intense et aussi étendue; on eût dit, au premier abord, que la surface interne du ventricule avait été uniformément teinte. La membrane muqueuse, ainsi colorée, avait d'ailleurs conservé sa consistance physiologique; seulement sa sécrétion habituelle semblait avoir été activée.

Le début de cette gastrite avait été bien tranché; mais à peine les symptômes tétaniques commencèrent-ils à se manifester, que les accidens du côté de l'estomac devinrent beaucoup moins évidens.

Si le tétanos a été, chez cet individu, le résultat de l'irritation transmise sympathiquement de l'estomac à la moelle épinière, il faudra admettre chez lui une prédisposition spéciale, en vertu de laquelle, à l'occasion peut-être de toute irritation survenue dans un organe quelconque, un tétanos se serait également déclaré. C'est ainsi que nous nous rappelons avoir vu à la Charité un individu, atteint d'une pleurésie chronique, qui, à la suite de l'application d'un séton sur le thorax, fut pris d'un tétanos auquel il succomba.

VIIe. OBSERVATION.

Symptômes de méningite aiguë. Pas d'autre lésion appréciable qu'une vive injection, par plaques, de la membrane muqueuse du tiers inférieur de l'intestin grêle.

Un garçon marchand de vin, âgé de trente-trois ans, cheveux noirs, peau brune, muscles développés, ressent, le 8 octobre, une pesanteur de tête plutôt incommode que douloureuse. Le soir, malaise général; délire la nuit. Il entre le 9 à la Charité. Vu par l'élève de garde, il jouit de sa raison; mais il se plaint d'étourdissemens, de tintemens d'oreille; il a un peu de dévoiement depuis le matin. La nuit, il délire de nouveau.

A la visite du 10, il présente l'état suivant : Exaltation remarquable dans les idées; grande loquacité; cependant réponses nettes et précises aux questions; extrême vivacité dans les mouvemens; face rouge; expression des yeux naturelle; pouls plein, très-dur, médiocrement fréquent; température de la peau ordinaire; langue hu-

mide et nette; ventre souple, indolent. Trois selles liquides depuis douze heures.

Chez cet individu, le cerveau semblait être le siége d'une congestion sanguine, annoncée, sur-tout actuellement, par l'exaltation de l'intelligence, et la nuit par sa perversion. (*Saignée de trois palettes; tisanes délayantes.*) Dans la journée, pas de changement: deux ou trois selles le soir et la nuit; accélération du pouls; retour du délire.

Dans la matinée du 11, la raison est rétablie, et nous trouvons le malade dans le même état qu'à la visite du 10. (*Nouvelle saignée de trois palettes; seize sangsues au cou.*) Le sang des deux saignées se couvrit d'une couenne épaisse.

Dans la soirée, délire comme les jours précédens; la nuit, le malade devint furieux; il brisa les liens avec lesquels on l'avait attaché, et quatre hommes purent à peine le contenir. Dans la matinée du 12, le délire continuait. Le malade, couché sur le dos, la face fortement injectée, les yeux étincelans et roulant avec violence dans les orbites, poussait de continuelles vociférations; au milieu de son délire, il ne parlait que d'objets relatifs à son état: de la peau du crâne et de la face ruisselait une sueur abondante; le reste de la peau était sec. Les mouvemens continuels des bras ne nous permirent pas de constater l'état du pouls. La langue, aperçue au fond de la bouche, avait conservé son aspect naturel. Tel était l'état du malade à huit heures du matin. (*Trente sangsues au cou; saignée d'une livre.*) Une heure après, à neuf heures, le sang des piqûres de sangsues coulait abondamment; on avait pu pratiquer la saignée, malgré la violente résistance du malade. Cependant aucun amen-

dement n'avait lieu; à neuf heures et demie, il déployait encore une grande force musculaire; nous entendions sa voix à plus de cinquante pas de son lit; tout-à-coup il cesse de crier, sa face s'injecte et se gonfle, ses membres se roidissent, sa respiration s'arrête, et en moins de cinq minutes il cesse de vivre.

Ouverture du cadavre.

L'arachnoïde de la surface extérieure de la masse encéphalique a conservé sa transparence et son épaisseur naturelles. La pie-mère de la convexité des hémisphères cérébraux n'est que légèrement injectée. Les ventricules ne contiennent qu'une médiocre quantité de sérosité limpide, telle qu'on en trouve après tous les genres de mort indistinctement. La substance cérébrale, coupée par tranches, a partout conservé sa consistance ordinaire; mais elle offre un grand nombre de petits points rouges d'où découle du sang. La moelle épinière, examinée dans toute son étendue, n'a présenté, non plus que ses membranes, aucune lésion appréciable.

Les poumons étaient sains. Le cœur présentait une dilatation remarquable du ventricule gauche, sans hypertrophie de ses parois.

La surface interne de l'estomac était blanche, ainsi que celle de l'intestin grêle, jusqu'à la réunion de ses deux tiers supérieurs avec son tiers inférieur. Dans ce dernier tiers, existaient de nombreuses plaques rouges, résidant dans la muqueuse, qui ne paraissait d'ailleurs ni plus dense, ni plus molle, ni plus épaisse que dans l'intervalle de ces plaques, où elle était blanche. Ces plaques

représentaient ainsi une foule de phlegmasies circonscrites, dont aucune n'avait dépassé le premier degré, ou, en d'autres termes, celui où il n'y a encore qu'injection de la membrane muqueuse, sans épaississement ni ramollissement de sa substance. Gros intestins blancs; autres viscères abdominaux sains.

Chez l'individu dont je viens de retracer l'histoire, les symptômes cérébraux étaient tellement prédominans, qu'ils semblaient annoncer une lésion idiopathique de l'encéphale, et spécialement une inflammation bien caractérisée des méninges. La nature des accidens, l'exaltation continuelle des idées avec délire intermittent, et, dans les derniers temps, un délire furieux, paraissaient même indiquer que cette phlegmasie avait particulièrement son siége dans l'arachnoïde, qui revêt la convexité des hémisphères cérébraux; cependant aucune arachnitis n'existait, et la fin de l'intestin grêle présentait seule une inflammation qui, pendant la vie, n'avait été révélée par d'autres signes que par une très-légère diarrhée. Il reste à déterminer maintenant si cette inflammation, irritant sympathiquement le cerveau, causa l'effrayant appareil de symptômes nerveux qui entraînèrent le malade au tombeau. Je me contenterai d'exposer le fait, laissant au lecteur la liberté d'admettre ou de rejeter cette liaison entre la phlegmasie intestinale et les symptômes cérébraux : c'est parce que ce cas est extrêmement tranché, que je l'ai cru digne de quelque intérêt. J'appellerai encore l'attention sur la manière dont la mort survint. Cette mort frappa soudainement le malade,

lorsque l'énergie vitale était encore très-grande, et ce fut, en quelque sorte, sans intermédiaire, que chez lui la vie s'arrêta. Ne semble-t-il pas que, dans ce cas, l'affaissement du cerveau succédant tout-à-coup à l'excès de son action, la suspension de la respiration, et, par suite, de toutes les fonctions, fut le résultat de la cessation subite et complète de l'influence nerveuse? Ne cherchons pas, d'ailleurs, à trop approfondir la cause de ces phénomènes, qu'il y a un siècle on aurait expliquée bien différemment, et qu'un jour peut-être on expliquera aussi tout différemment que nous, soit en raison des connaissances acquises, soit en raison des idées médicales dominantes.

VIIIe. OBSERVATION.

Affection cérébrale ressemblant à l'épilepsie, datant de plusieurs années. Tubercule gros comme un pois dans le cerveau. Gastrite.

Un charpentier, âgé de cinquante ans, d'une constitution athlétique, éprouva, en 1815, de violens chagrins. Depuis cette époque, il a eu fréquemment des congestions cérébrales passagères, caractérisées par des étourdissemens, des éblouissemens, et par l'injection vive et brusque des capillaires de la face. Dans le courant du mois de septembre 1821, il eut une perte complète de connaissance avec de violens mouvemens convulsifs des membres, sur-tout des membres droits. Cet état dura une heure. Revenu à lui, il ne présenta, pendant plusieurs jours, aucun symptôme morbide; puis, des atta-

ques, semblables à la première, se manifestèrent, et se succédèrent à de courts intervalles. Le malade entra alors à la clinique interne de la Charité, et, après un séjour d'un mois, pendant lequel il eut plusieurs attaques, il en sortit, se croyant guéri. Mais dans le cours du mois de janvier 1822, elles se renouvelèrent; il y en avait souvent jusqu'à deux ou trois par jour; d'autres fois, l'on n'en observait qu'une seule tous les deux ou trois jours. Dans le mois de février elles cessèrent, et, depuis cette époque jusqu'au mois d'août, elles ne se montrèrent point; le malade avait seulement de temps en temps d'assez forts étourdissemens. Le 16 août, au milieu de la nuit, et sans cause connue, nouvelle attaque, à laquelle succéda une fièvre ardente de vingt-quatre heures; une sueur abondante en marqua la terminaison. Enfin, le 25 août, à onze heures du soir, il sentit un malaise général, et annonça à sa femme qu'il allait avoir infailliblement une attaque. Rien de nouveau jusqu'à deux heures du matin; alors, perte subite de connaissance. M. le docteur Hervez de Chégoin, arrivé peu de temps après, trouva le malade couché sur le dos, entièrement privé de connaissance, couvert d'une sueur froide et visqueuse; la respiration était très-bruyante; le pouls, fréquent et très-petit, le devenait de plus en plus, lorsque tout-à-coup un véritable accès d'épilepsie se manifesta; il dura cinq minutes; pendant ce temps, le pouls cessa tout-à-fait de battre; vers la fin, la bouche se dévia à droite, et le globe de l'œil se dirigea dans une forte rotation en haut. A peine les mouvemens convulsifs avaient-ils cessé, que le pouls redevint très-fort; cependant la perte de connaissance

persistait : une saignée de deux livres fut pratiquée. A peine le sang avait-il cessé de couler, que les mouvemens convulsifs recommencèrent avec nouvelle déviation de la bouche à droite; le pouls se perdit de nouveau; ces mouvemens cessèrent encore au bout de cinq à six minutes; la bouche reprit sa rectitude, le pouls reparut; il était fréquent, dur et plein; le malade ne reprenait pas l'usage de ses sens; la respiration était toujours gênée et bruyante : une seconde saignée fut pratiquée; elle ne fut pas suivie, comme la première, de mouvemens convulsifs; mais elle n'améliora pas l'état du malade. Il fut apporté à la Charité à six heures du matin; au moment où il fut placé dans son lit, les infirmiers observèrent que ses membres, les droits comme les gauches, étaient agités de mouvemens brusques, involontaires, pendant lesquels ils étaient alternativement fléchis et étendus. Lorsque nous le vîmes, à six heures et demie, ces mouvemens n'existaient plus; le malade ressemblait entièrement à un homme frappé d'apoplexie: décubitus sur le dos; yeux fermés; mobilité des pupilles lorsqu'on soulève les paupières; dilatation passive des joues à chaque expiration (action de fumer la pipe); respiration stertoreuse; immobilité des membres qui retombent de leur propre poids lorsqu'on les soulève, et qui n'exécutent qu'un très-faible mouvement lorsqu'on pince très-fortement la peau. Abolition complète des facultés intellectuelles et sensoriales; pouls dur, fréquent; peau un peu chaude. (*Quarante sangsues au cou, vingt de chaque côté; apozèmes et lavemens purgatifs; sinapismes.*)

Une heure après, l'état du malade était bien changé :

ses yeux étaient ouverts ; ses mouvemens étaient libres; mais il ne répondait pas, et ne paraissait pas même faire attention aux questions réitérées qui lui étaient adressées. Le pouls conservait sa fréquence. Les sangsues n'avaient pas encore été appliquées.

Même état pendant tout le jour. La nuit, réapparition des mouvemens convulsifs avec cris aigus; puis, symptômes apoplectiformes comme la veille : nouvelle saignée.

Dans la matinée du 25, ces symptômes n'existaient plus; la liberté des mouvemens était revenue; le malade répondait aux questions lentement et avec peine, mais avec assez de justesse; ses yeux, largement ouverts, exprimaient l'étonnement; il ne savait où il était; il semblait avoir perdu complètement le souvenir des choses passées; le pouls conservait un peu de fréquence; la langue était humide et vermeille. (*Vingt-cinq sangsues au cou; apozèmes et lavemens purgatifs.*)

Dans la journée les mouvemens convulsifs reparurent à trois reprises différentes : dans leur intervalle, le malade resta assoupi; il fut encore saigné dans l'après-midi. Au milieu de la nuit, les convulsions se manifestèrent encore. A la visite du 26, nous le trouvâmes plongé dans un état apoplectiforme, présentant absolument les mêmes symptômes que dans la matinée du 24 à six heures et demie : il succomba une heure après.

Ouverture du cadavre, vingt-deux heures après la mort.

Couche graisseuse très-épaisse au-dessous de la peau; muscles très-développés; roideur des membres.

Crâne. Les parois de la voûte et de la base ne pré-

sentaient rien de notable. Les méninges n'étaient point injectées; les ventricules contenaient à peine une cuillerée à café de sérosité limpide. En promenant le doigt sur la surface convexe de l'hémisphère gauche, à deux ou trois lignes environ de distance de sa surface plane, à quatre travers de doigt environ de son extrémité antérieure, l'on sentait un petit corps dur, arrondi, qui faisait une saillie d'une ligne au plus au-dessus de l'hémisphère. Il avait le volume d'un petit pois ordinaire. Incisé, il présenta une petite cavité que remplissait de la matière tuberculeuse ramollie, et dont les parois étaient de consistance cartilagineuse; c'était un petit tubercule enkysté, autour de lui; il y avait un ramollissement évident de la substance cérébrale dans l'étendue de deux à trois lignes. Le cerveau, le cervelet, la protubérance annulaire, la moelle épinière, soigneusement examinés, ne présentèrent aucune autre lésion appréciable.

Les poumons étaient fortement engoués; une sérosité d'un rouge brunâtre en ruisselait de toutes parts; le poumon droit présentait en outre, vers son centre, trois ou quatre petites portions circonscrites, ayant chacune le volume d'une noisette, et où le parenchyme était d'un beau noir de jais et imperméable à l'air. (Apoplexie pulmonaire.)

Le cœur, proportionné à la taille du sujet, était vide de sang.

Une petite quantité de sang noir liquide existait dans l'aorte. Sa membrane interne, ainsi que celle des gros troncs céphaliques, brachiaux et cruraux, présentait une couleur rouge intense; les parois des deux artères

crurales et de leurs divisions, jusqu'aux pieds, offraient une série de cerceaux cartilagineux, d'une finesse capillaire, assez rapprochés les uns des autres, et qui faisaient le tour du tube artériel. L'on voyait d'espace en espace d'autres filamens aussi fins et de même structure se diriger obliquement d'un cerceau supérieur à un autre placé immédiatement au-dessous. Ces artères, à la vue et au toucher, avaient la ressemblance la plus frappante avec la trachée-artère des oiseaux chanteurs. Une légère traction suffisait pour en déchirer les parois.

La surface interne de l'estomac offrait un beau pointillé rouge, dans toute l'étendue de la portion splénique; cette couleur résidait dans la muqueuse, qui présentait dans toute cette portion un commencement de ramollissement. La muqueuse du reste du tube digestif était dans son état physiologique.

Le foie, vu à l'extérieur, présentait une foule de granulations que l'on retrouvait aussi à l'intérieur.

Tous les autres viscères étaient sains.

Ici, pas plus que dans les cas précédens, nous ne sommes pas porté à croire que l'inflammation de l'estomac ait été la cause des accidens cérébraux; cette gastrite n'avait annoncé d'ailleurs son existence que par des symptômes bien peu tranchés. Nous ne déciderons pas si le très-petit tubercule trouvé sur un point du cerveau, avec un peu de ramollissement de la substance cérébrale autour de lui, fut la cause des accidens nerveux auxquels succomba la malade : nous rappellerons seulement que

plusieurs individus, dans le cerveau desquels nous avons trouvé des productions plus ou moins analogues en nature et en volume, ne nous ont présenté rien de semblable sous le rapport des symptômes.

CHAPITRE IV.

RECHERCHES SUR QUELQUES ÉTATS MORBIDES DE L'ESTOMAC ET DU TUBE DIGESTIF, QUI PEUVENT ÊTRE COMBATTUS AVEC AVANTAGE PAR D'AUTRES TRAITEMENS QUE PAR LES ANTIPHLOGISTIQUES.

Les différentes altérations de l'estomac, que nous avons passées en revue dans les précédens chapitres, ont pour le praticien, avons-nous dit, ce caractère commun très-important, savoir, que le traitement antiphlogistique est celui qui peut leur être opposé avec le plus d'avantage. L'un des plus grands services que M. Broussais ait rendus à l'humanité, est incontestablement d'avoir montré qu'un certain nombre de groupes de symptômes, qu'on regardait généralement avant lui comme dépendant d'un état de faiblesse de l'estomac, étaient, au contraire, liés à un état d'excitation de cet organe, et réclamaient par conséquent une simple médication adoucissante.

Cependant il y a des cas bien avérés pour nous, où, soit que ces mêmes symptômes existent, soit qu'à leur place il s'en manifeste d'autres qui n'en diffèrent souvent que par des nuances bien fugitives, l'affection de l'estomac ne saurait plus être considérée comme une véritable affection inflammatoire. En effet, d'une part, l'ouverture des cadavres, ou bien ne montre dans l'estomac aucune

lésion appréciable, ou bien y fait voir des lésions, dont rien ne nous paraît prouver d'une manière rigoureuse la nature phlegmasique; d'autre part, le traitement qui réussit le mieux n'est pas, en pareil cas, le traitement antiphlogistique; et celui qu'on emploie souvent, loin de guérir, ne devrait servir qu'à mettre plus à découvert l'inflammation gastrique, si elle existait réellement.

Occupons-nous d'abord des cas où, dans un estomac regardé comme malade pendant la vie, l'anatomie pathologique ne découvre aucune lésion.

Ces cas sont rares, mais bien réels. Ainsi, nous avons vu à la Charité plusieurs individus qui, pendant la durée plus ou moins longue de leur séjour à l'hôpital, avaient présenté un défaut complet d'appétit, sans qu'il y eût d'ailleurs ni nausées, ni vomissemens, ni soif, ni douleur épigastrique. Ils succombaient à une affection chronique du poumon, de la partie inférieure du tube digestif, ou du foie. A l'ouverture du cadavre, nous trouvions leur estomac exempt de toute lésion appréciable : membrane muqueuse généralement pâle, ayant partout l'épaisseur et la consistance de son état physiologique. Chez d'autres, outre l'anorexie, on observait une pesanteur, une gêne vers l'épigastre, soit continuelle, soit existant après l'ingestion des alimens. Chez d'autres, enfin, les matières introduites dans l'estomac étaient rejetées par le vomissement.

Nul doute, d'après ces faits, que l'estomac ne puisse être dérangé dans ses fonctions, sans que son organisation soit lésée d'une manière appréciable pour nous. Qui pourra affirmer qu'en pareil cas le trouble de ses fonc-

tions est le résultat d'une irritation? il est bien clair que ce ne serait là qu'une hypothèse. Nous savons si peu, d'ailleurs, par quelles forces s'accomplit la chymification, que nous ne pouvons guère ni apprécier, ni calculer les causes qui l'empêchent de s'opérer. D'un autre côté, les liens sympathiques qui unissent l'estomac aux autres organes sont si nombreux, que le trouble d'un de ces organes doit nécessairement modifier les fonctions de l'estomac, sans que cette modification soit nécessairement une phlegmasie, ou même une simple irritation. Ne peut-il pas en être, à cet égard, de la membrane muqueuse gastrique comme de la peau? Et si, dans le cours de la plupart des maladies chroniques, l'enveloppe cutanée se trouve souvent si notablement modifiée dans sa sécrétion perspiratoire, folliculaire et épidermique, sans qu'elle soit pour cela le moins du monde enflammée ou irritée, pourquoi, en pareille occurrence, les fonctions de la membrane muqueuse de l'estomac ne se trouveraient-elles pas aussi plus ou moins profondément altérées? Enfin, en vertu de cette merveilleuse loi de synergie, dont l'économie nous offre de continuels exemples, il semble que les fonctions de l'estomac, dans lequel commence l'acte assimilateur, doivent tendre à se suspendre, par cela seul que d'autres organes de la vie nutritive (intestin grêle, poumons, foie, etc.), ont cessé eux-mêmes de remplir leurs fonctions. A quoi servirait en effet que du chyme se formât, si les transformations ultérieures de l'aliment ne pouvaient pas s'opérer, s'il ne pouvait devenir ni chyle, ni sang, ni enfin partie intégrante des tissus de l'être? Le professeur Bé-

rard, de Montpellier, nous semble avoir exprimé cette idée avec autant d'énergie que de justesse, lorsqu'il a dit que l'économie digérait par l'estomac.

Il est aussi quelques cas de maladies aiguës, dans lesquels de graves accidens ayant existé pendant la vie du côté de l'estomac, on a trouvé, après la mort, cet organe dans les conditions de son état physiologique. Nous citerons en particulier le cas suivant :

Une fille de trois ans environ (1) fut prise, sans cause connue, d'abondans vomissemens; ceux-ci persistèrent pendant vingt-quatre heures, sans autre symptôme grave, puis la petite malade tomba dans un état comateux de plus en plus considérable, et succomba. Le pouls eut constamment une grande fréquence; la langue, autant qu'on put l'apercevoir, parut peu s'éloigner de son état naturel.

A l'ouverture du cadavre, on trouva les ventricules du cerveau fortement distendus par une très-grande quantité de sérosité limpide; il n'y avait pas d'autre altération dans l'encéphale et ses dépendances. L'estomac nous parut exempt de toute espèce de lésion : sa surface interne était pâle dans toute son étendue, la membrane muqueuse avait l'épaisseur et la consistance qui constituent son état physiologique. Les tissus subjacens étaient également sains. Nous trouvâmes également exempt de toute lésion appréciable le reste du tube digestif, ainsi que les autres organes de l'abdomen et du thorax.

(1) J'ai recueilli ce cas en ville, dans la pratique de mon père. L'enfant est mort chez madame Peyre, maîtresse de pension, rue du Faubourg du Roule. J'ai fait l'ouverture du cadavre en présence de mon père, et de mon ami, M. le docteur Descieux.

Dans ce cas, les vomissemens abondans qui marquèrent le début de la maladie, et qui persistèrent pendant son cours, furent le résultat bien manifeste de l'affection du cerveau; on ne trouva pas la moindre trace de gastrite. C'est un des cas les plus tranchés d'hydrocéphale aiguë, exempt de toute complication, que nous ayons eu occasion d'observer.

Il suit de ces faits que le trouble des fonctions de l'estomac n'entraîne pas nécessairement l'existence d'une altération de son organisation, appréciable pour nous; ce n'est pas d'ailleurs la seule partie de l'économie qui soit dans ce cas : ainsi, il est bien démontré pour nous que certains flux intestinaux sont indépendans de l'existence d'une altération organique appréciable de l'intestin; qu'il y a aussi des hydropisies, sans obstacle mécanique à la circulation veineuse, sans inflammation antécédente démontrée, sans modification quelconque dans la texture des membranes séreuses ou du tissu cellulaire; nous affirmons aussi qu'il n'est guères de désordres fonctionnels du système nerveux, qui ne puissent exister indépendamment de toute lésion susceptible d'être révélée par l'ouverture du cadavre.

Il y a d'autres cas où, chez des individus dont l'estomac a semblé être, pendant la vie, plus ou moins troublé dans ses fonctions, on trouve à la vérité des lésions dans cet organe, mais rien ne démontre qu'elles soient de nature inflammatoire. Ainsi, bien qu'ayant précédemment établi que, dans l'estomac comme dans beaucoup d'autres organes, le ramollissement est un résultat d'inflammation, il nous semble impossible d'affirmer que tout ramollissement est réellement produit

par un travail phlegmasique. Il nous semble que ce ramollissement, qui, chez plusieurs individus épuisés par des maladies chroniques, existe dans la membrane muqueuse gastrique, n'est qu'un degré de plus de la diminution de consistance que présentent, chez ces mêmes individus, soit la fibre musculaire, soit le sang lui-même extrait d'une veine. Certes, c'est se fonder sur une raisonnable analogie, et ne point s'écarter des lois d'une saine philosophie, que d'admettre que dans le cas où les principaux agens de la vie, le sang et le système nerveux, ne nourrissent et n'excitent plus suffisamment les organes, la force toute vitale d'agrégation par laquelle sont réunies les différentes molécules des tissus vivans, cette force, dis-je, cesse d'avoir son intensité physiologique; de là, diminution de la cohésion de ces tissus, et leur ramollissement plus ou moins considérable, depuis le degré où, comme on le dit vulgairement, *il y a flaccidité des chairs*, jusqu'à celui où, perdant les caractères de l'organisation, le solide tend à redevenir liquide. Ainsi, comme nous l'avons déjà rappelé ailleurs, la cornée transparente se ramollit et se perfore chez les animaux que l'on soumet à un régime non suffisamment réparateur. Nous avons observé quelquefois un pareil accident chez des adultes, et sur-tout chez des enfans parvenus au dernier degré du marasme, et chez lesquels en même temps des taches scorbutiques apparaissaient sur différens points du corps. Chez ces mêmes enfans, on rencontre aussi fréquemment un ramollissement très-remarquable des parties centrales blanches du cerveau (corps calleux, septum lucidum, voûte à trois piliers), sans que ce ramollissement donne

lieu, pendant la vie, à aucun symptôme d'irritation de l'encéphale ; et ne serait-il pas encore physiologique, de le placer dans la classe des ramollissemens par défaut de nutrition ou par diminution de vitalité? Qui oserait encore affirmer que tous les ramollissemens du cœur sont un résultat de phlegmasie, ou même d'une simple irritation; c'est-à-dire, suivant la définition de M. Roche, d'une augmentation de l'action organique du cœur ? Il en est de même de certains ramollissemens du foie et de la rate, dont nous avons déjà entretenu nos lecteurs au commencement de ce volume. Enfin, est-ce une inflammation ou une irritation, que le remarquable ramollissement que subissent les os chez les rachitiques ?

Chez d'autres individus, on ne trouve pas l'estomac ramolli, à proprement parler; mais ses tuniques sont notablement amincies; la membrane musculaire est réduite à quelques fibres pâles et éparses; et souvent, dans une partie plus ou moins considérable de son étendue, les parois de l'estomac ne sont plus réellement constituées que par la tunique péritonéale, sur laquelle est apposée une couche celluleuse très-mince, qui remplace la tunique veloutée. Comme les ramollissemens dont nous parlions tout-à-l'heure, cet amincissement, soit de la seule membrane muqueuse, soit de toutes les tuniques simultanément, ne s'observe que chez les individus qui succombent dans le marasme, épuisés par une maladie chronique. Une seule fois nous l'avons observé chez une jeune fille ayant de l'embonpoint, et qui entra à l'hôpital avec les symptômes d'une méningite aiguë à laquelle elle succomba. Mais, dans ce cas, nous ignorons

si, avant l'invasion de l'affection cérébrale, des signes de maladie de l'estomac n'existaient pas depuis un temps plus ou moins long.

On conçoit aussi que si, dans un certain nombre de cas, cet amincissement de l'estomac survient, comme celui des muscles, dans une période avancée de plusieurs maladies chroniques, il y a d'autres cas où ce même amincissement est la maladie primitive.

Que si quelques personnes étaient portées à ne regarder l'amincissement, l'atrophie véritable des parois gastriques, dont il vient d'être question, que comme un des nombreux résultats que peut produire, dans ses divers degrés, une phlegmasie chronique, nous leur demanderions si elles pensent aussi devoir rapporter à un travail d'inflammation l'amincissement très-considérable que subissent souvent chez les vieillards les parois osseuses du crâne (1).

La nature des affections gastriques peut encore être éclairée, dans un certain nombre de cas, par la considération des méthodes thérapeutiques qu'on leur oppose avec le plus d'avantage. Or, nous avons vu assez souvent plusieurs de ces affections combattues avec succès par des traitemens tout-à-fait contraires au traitement antiphlogistique, pour que nous soyons en droit de révoquer fortement en doute leur nature inflammatoire. Du reste, nous ne serons ici que simples historiens, et nous nous

(1) M. le docteur Gendrin (*Histoire anatomique des Inflammations*, tom. I) a déjà très-bien démontré comment de l'atrophie simultanée de plusieurs des élémens anatomiques qui entrent dans la composition des parois de l'estomac, doit résulter l'amincissement de la membrane muqueuse de cet organe, et des tuniques subjacentes.

contenterons de soumettre les faits suivans à la méditation des praticiens.

D'abord, nous persistons à regarder comme une affection différente de la gastrite cet ensemble de symptômes que les praticiens ont long-temps désignés sous le nom d'embarras gastrique. Nous ne comptons plus les cas où, soit à l'hôpital, soit en ville, nous avons vu, à la suite d'évacuations provoquées par haut ou par bas, la santé se rétablir chez des individus chez lesquels son dérangement était annoncé par les signes suivans : depuis huit ou quinze jours à un mois, ils n'avaient plus d'appétit; la bouche était habituellement mauvaise; la langue, large, pâle à sa pointe et sur ses bords, était couverte d'un enduit blanchâtre ou jaunâtre, *sans que cet enduit fût pointillé de rouge;* les selles étaient irrégulières, tantôt rares et très-consistantes, tantôt plus fréquentes et molles; souvent une sensation de gêne, de pesanteur, existait à l'épigastre, et, chez quelques-uns, des nausées avaient lieu. De plus, il y avait un malaise général plus ou moins prononcé, un sentiment de fatigue habituel; la face était jaune, *tirée;* les yeux battus; la tête était souvent douloureuse. Nous avons vu plusieurs fois cet ensemble de symptômes résister à des applications de sangsues, ou simplement à la diète, à l'usage des boissons délayantes, et être ensuite rapidement enlevés par un vomitif ou un purgatif. Existe-t-il, en pareil cas, des *saburres* dans les voies digestives ? Y a-t-il une modification vicieuse de la sécrétion du mucus gastro-intestinal, soit dans sa quantité, soit dans ses qualités ? Les forces inconnues dont le concours est nécessaire pour l'accomplissement de la digestion sont-elles altérées ? et en exci-

tant d'une certaine manière le tube intestinal et ses annexes, les vomitifs et les purgatifs rétablissent-ils ces forces? Changent-ils d'une manière avantageuse le mode de sécrétion du foie et du pancréas? Nous l'ignorons; mais ce qui est pour nous hors de doute, c'est le bon effet de ce genre de médication dans les cas que nous venons de signaler, et dans ces mêmes cas l'inutilité des antiphlogistiques.

Avant de passer à d'autres ordres de faits, nous citerons ici un cas dans lequel une très-forte céphalalgie, inutilement combattue par des saignées, disparut à la suite d'évacuations par haut et par bas, spontanément établies.

IXe. OBSERVATION.

Signes d'embarras gastrique et intestinal; céphalalgie. Emploi inutile des émissions sanguines. Guérison à la suite d'évacuations bilieuses spontanées par haut et par bas.

Un bandagiste, âgé de vingt-deux ans, ressentait depuis près de trois semaines une céphalalgie frontale très-pénible et de fréquens étourdissemens, lorsqu'il entra à la Charité. Depuis ce même espace de temps il avait une anorexie complète, la bouche amère, et une forte constipation.

Lorsque nous le vîmes, la face était fatiguée; la langue, couverte d'un enduit blanchâtre uniforme, était exempte de toute rougeur; l'abdomen était partout souple et indolent; le pouls avait un peu de fréquence, sans que la

peau fût chaude. Depuis la veille, le malade avait éprouvé des étourdissemens assez forts pour l'empêcher de se baisser ou de marcher; de crainte de perdre connaissance; il comparait sa douleur de tête à la sensation que produiraient sur son front de violens coups de marteau. Huit sangsues furent appliquées de chaque côté du cou, et le surlendemain une saignée du bras fut pratiquée (le sang, sorti par une large ouverture, se réunit en un large caillot sans couenne). Aucun amendement n'eut lieu. Pendant les trois jours suivans, pédiluves, lavemens, tisanes délayantes; pas de soulagement.

Sept jours après son entrée, l'état du malade était encore à-peu-près le même : douze nouvelles sangsues appliquées au cou ne le modifièrent pas.

Du huitième au neuvième jour, un mois environ après que la santé de cet individu avait commencé à se déranger, il vomit spontanément une grande quantité de bile verdâtre, et dans la journée il alla plusieurs fois à la selle : les évacuations alvines étaient formées par une matière très-jaune et liquide; elles avaient lieu sans douleur. Dans la soirée, la céphalalgie, les étourdissemens étaient sensiblement diminués; le lendemain, ces phénomènes morbides n'existaient plus. Les trois jours suivans, une diarrhée bilieuse abondante eut lieu, puis elle s'arrêta spontanément comme elle avait commencé. Dès-lors, la langue se nettoya, le mauvais goût de la bouche disparut, l'appétit se rétablit, et le malade ne tarda pas à sortir.

Dans ce cas, ne peut-on pas raisonnablement se demander si de pareilles évacuations, artificiellement provoquées, n'auraient pas hâté le moment du retour à la santé?

X^e. OBSERVATION (1).

Symptômes de gastrite chronique ; céphalée. Pas d'amélioration par le traitement antiphlogistique et la diète. — Nourriture plus substantielle : guérison.

Un jeune homme de vingt ans environ, bien constitué, jouissait d'une bonne santé, lorsqu'il s'adonna avec fureur à la masturbation. Un certain temps après qu'il eut commencé à contracter cette funeste habitude, ses digestions, faciles jusqu'alors, se dérangèrent : il sentait, après avoir mangé, une pesanteur incommode à l'épigastre; en même temps, dépérissement, et bientôt apparition d'une céphalalgie frontale qui était très-pénible pour le malade. Ces accidens duraient déjà depuis quelques mois, lorsqu'un médecin fut consulté : effrayé du mauvais état de sa santé, M.... ne se livrait plus à la masturbation, et cependant les fonctions de l'estomac ne se rétablissaient pas ; la céphalalgie persistait. Il fut regardé comme atteint d'une gastrite chronique; en conséquence, un régime sévère, une diète presque absolue furent prescrits, et plusieurs fois des sangsues furent appliquées à l'épigastre : aucun succès ne suivit ce traitement; la douleur de tête ne diminuait pas, non plus que l'embarras des digestions. On changea alors de médication, le malade prit une nourriture plus substantielle; on lui prescrivit l'usage de jus de viandes et de

(1) Recueillie dans la pratique de mon père.

côtelettes. Très-peu de temps après qu'il eut commencé ce nouveau régime, la céphalalgie disparut, la pesanteur épigastrique cessa de se faire sentir, et M... fut bientôt rendu à une santé parfaite (1).

De ce fait il nous semble qu'on peut conclure que les symptômes gastriques qui suivent si souvent les excès vénériens et la masturbation en particulier, ne doivent pas être considérés comme dus constamment et nécessairement à une irritation de l'estomac. Le cas que nous venons de citer nous porte au contraire à penser, que loin que l'estomac soit alors irrité, il est réellement affaibli; il cesse de recevoir la part d'influx nerveux qui lui est nécessaire pour l'accomplissement normal de ses fonctions. Ce qu'il y a de certain, c'est qu'on ne peut douter que ces excès vénériens n'aient pour effet de diminuer l'énergie du système nerveux, d'affaiblir ou de dépraver l'influence de ce système sur les divers organes de la vie animale et nutritive. Pourquoi la force digestive ne s'affaiblirait-elle pas aussi dans ce cas, comme s'affaiblissent les forces musculaires, les facultés intellectuelles et sensoriales? Cela ne veut pas dire qu'en pareille occurrence des inflammations ne puissent naître; nous croyons au contraire que, par cela même qu'il y a modification de l'action normale des centres nerveux, il y a facilité plus grande à ce que différens organes deviennent le siége de congestions, d'irritations, de véritables phlegmasies; mais, d'une part, il ne faut pas croire que tous les accidens qui sur-

(1) On peut lire des faits plus ou moins semblables à celui qui vient d'être cité, dans un bon travail sur la gastralgie nerveuse, récemment publié par le docteur Barras.

viennent alors ne puissent être causés que par elles; et, d'autre part, il ne faut pas oublier que lors même qu'elles existent, leur traitement doit être modifié en raison des conditions particulières de l'organisme au milieu desquelles ces phlegmasies se sont déclarées.

Dans l'observation qu'on vient de lire, il est bien clair que ce n'est point au seul éloignement de la cause déterminante de la maladie que fut due la guérison; car, depuis long-temps déjà, le jeune homme ne se masturbait plus, et cependant le trouble des fonctions digestives persistait : nous ne doutons pas que ce trouble n'ait été entretenu par le traitement débilitant auquel on soumit d'abord le malade.

Nous connaissons un homme d'un âge moyen, assez faiblement constitué, qui depuis un certain temps avait perdu l'appétit et éprouvait habituellement du malaise; lorsqu'il introduisait quelque peu d'alimens dans son estomac, il éprouvait à l'épigastre une pesanteur incommode. L'administration du sulfate de quinine lui a rendu l'appétit et la santé. Peut-on admettre qu'en pareil cas il y eût une nuance quelconque de gastrite chronique?

Avant de quitter ce sujet, nous citerons un dernier fait, dont nous garantissons l'entière exactitude, et qui nous semble bien digne de remarques, quelle que soit la manière dont on veuille l'interpréter. Nous le livrerons sans réflexion à la méditation du lecteur.

XIe. OBSERVATION (1).

Affection de l'estomac, présentant tous les symptômes d'une lésion organique de ce viscère, guérie pendant l'emploi d'un traitement mercuriel.

Madame la comtesse de ....., âgée de vingt-neuf ans, née d'un père mort d'une affection organique de l'estomac, mariée à l'âge de dix-sept ans, et ayant eu quatre enfans dans les cinq premières années de son mariage, contracta, il y a trois ans, une blennorrhagie qui, après avoir été traitée dans son état aigu par des boissons adoucissantes, des bains et quelques injections calmantes, fut ensuite supprimée par l'usage de la potion astringente connue sous le nom de potion de Choppart.

Tout écoulement avait cessé; la malade ne présentait aucun symptôme général ou local qui pût décéler l'existence du virus syphilitique; elle assurait n'avoir jamais joui d'une aussi florissante santé; de temps en temps seulement se montraient aux grandes lèvres quelques boutons, qui disparaissaient promptement par l'usage des bains et de quelques lotions d'eau de guimauve. Leur réapparition fréquente fixa mon attention; soigneusement examinés, ils me semblèrent offrir un aspect dartreux. La malade fut mise à l'usage de bouillons rafraîchissans, et elle prit vingt bains de Barrège; depuis cette époque les boutons

(1) Recueillie dans la pratique de mon père, et rédigée d'après ses notes.

ne reparurent plus. Pendant deux ans je continuai à voir cette dame très-souvent, et j'atteste que sa santé ne fut pas altérée un instant. Au bout de ces deux ans, Madame... fut en proie à de vives émotions morales; sa vie domestique fut traversée par des chagrins de toute espèce. Dès ce moment, Madame... commença à perdre son embonpoint; son visage se décolora, son teint devint plombé, livide; bientôt se déclarèrent les plus graves symptômes du côté des voies digestives : l'appétit se perdit; les alimens introduits dans l'estomac causaient une sensation douloureuse dont la malade rapportait le siége au-dessous de l'appendice xyphoïde; ils étaient quelquefois rejetés peu d'heures après leur ingestion. La région épigastrique, palpée avec soin, ne présentait aucune tumeur; elle était sensible à la pression; des éructations fréquentes avaient lieu; la langue était habituellement blanchâtre; les selles étaient naturelles; le pouls présentait rarement de la fréquence; la peau était aride; les règles revenaient chaque mois comme de coutume, mais beaucoup moins abondamment. Tout, chez cette malade, semblait annoncer l'existence d'une gastrite chronique. Aucun symptôme ne pouvait faire soupçonner que le foie fût atteint. Des sangsues furent fréquemment appliquées sur l'épigastre; plusieurs fois elles parurent diminuer la sensibilité de l'estomac. Cette région fut couverte de fomentations émollientes; on essaya l'emplâtre émétisé, des vésicatoires volans sur l'épigastre; un cautère fut appliqué au bras; la glace, apposée sur l'épigastre, suspendit souvent les vomissemens; à l'intérieur, toute espèce d'opiacé était promptement vomie; la malade ne prenait que des boissons émollientes.

Malgré tous les efforts de l'art, la maladie faisait d'effrayans progrès. Quatre mois après l'apparition des premiers symptômes, des vomissemens journaliers avaient lieu : toute espèce d'aliment solide ou liquide était en grande partie rejetée peu de temps après son introduction dans l'estomac; le lait d'ânesse était la seule boisson nutritive qui pût encore être digérée.

On désespérait de pouvoir suspendre plus long-temps la marche de cette déplorable affection, lorsqu'un jour la malade se plaignit d'une chaleur incommode à la gorge et d'une difficulté d'avaler. L'inspection des parties fit découvrir sur la paroi postérieure du pharynx une ulcération peu large et arrondie, dont l'aspect se rapprochait assez de celui des ulcères syphilitiques; il n'existait aucun autre symptôme vénérien. On se demanda alors s'il n'était pas possible d'admettre que l'affection de l'estomac, qui allait entraîner la malade au tombeau, fût due à un vice syphilitique? Quelque hasardeuse que fût cette idée, je m'y attachai, parce que c'était la seule chance de salut qui restât encore à la malade, et qu'en tout état de choses les inconvéniens d'un traitement anti-vénérien dirigé avec prudence ne pouvaient pas être mis en balance avec les avantages qui en résulteraient, s'il était bien appliqué.

Je conseillai, en conséquence, l'usage de pilules mercurielles, dont chacune contenait un huitième de grain de deuto-chlorure de mercure. Je fis commencer par une pilule, qui fut prise le soir; je les fis augmenter une par une, moitié le matin, moitié le soir, jusqu'au nombre de six seulement. Je faisais boire le matin quelques tasses d'eau d'orge coupée avec le lait, que la malade ne vomis-

sait pas toujours; ce traitement fut continué pendant quarante jours. Dans les premiers temps, aucune amélioration sensible n'eut lieu; mais du moins est-il certain que le mercure introduit dans l'estomac n'aggrava point les anciens accidens gastriques, et que l'état de la malade n'empira pas. Vers le vingt-cinquième jour, les vomissemens devinrent moins fréquens; l'estomac parut digérer un peu mieux; les forces semblaient se relever; la teinte de la face était moins plombée. Du trentième au quarantième jour, l'amélioration ne put être révoquée en doute; elle était sur-tout marquée par la rareté des vomissemens.

Encouragé par ce succès, j'associai alors à ce traitement l'usage des frictions; on frictionna d'abord tous les trois jours, puis tous les deux jours, les extrémités inférieures avec un gros seulement d'onguent mercuriel double. Après la douzième friction, l'état de la malade n'était plus reconnaissable. Les vomissemens avaient cessé; les alimens pouvaient être introduits sans douleur dans l'estomac; la région épigastrique était souple, indolente; la peau avait perdu son aridité; le visage reprenait sa fraîcheur, et bientôt la malade recouvra toute la plénitude de sa santé.

Le fait que nous venons de rapporter est loin d'être sans analogue dans les annales de la science. On lit dans Stoll, par exemple, l'histoire d'un individu qu'il délivra, par un traitement mercuriel, de vives douleurs abdominales, accompagnées d'un trouble marqué dans les digestions, et d'un dépérissement général.

Un des plus honorables et des plus savans praticiens

de la capitale, M. Marc, nous a fait voir récemment un malade qui, à plusieurs égards, peut être rapproché des précédens.

Un acteur d'un des théâtres de Paris, âgé de quarante ans environ, avait eu plusieurs fois des symptômes de maladie syphilitique, blennorrhagie, chancres, tuméfaction des ganglions inguinaux, gonflement de diverses parties du périoste, douleurs ostéocopes, pustules cutanées : il n'avait jamais subi aucun traitement suivi. Lorsqu'il consulta M. Marc, il était dans le plus déplorable état de dépérissement; face très-pâle, exprimant la souffrance; joues excavées, grande maigreur; épuisement des forces tel, que c'est avec beaucoup de peine que le malade peut marcher dans sa chambre, et qu'il ne peut plus descendre l'escalier de la maison qu'il habite; petite toux sèche, fréquente, avec enrouement de la voix, et légère douleur au larynx; respiration courte, précipitée; langue un peu rouge; anorexie, douleur épigastrique; vomissemens fréquens; selles naturelles, douleurs très-vives et profondes dans les membres; tuméfaction douloureuse vers le milieu de la face interne du tibia, paraissant dépendre d'un gonflement du périoste.

D'après l'ensemble des symptômes qui viennent d'être énumérés, cet individu semblait être atteint d'une double phlegmasie chronique de l'estomac et des bronches, et l'on pouvait très-fortement soupçonner chez lui l'existence de tubercules pulmonaires, ou en redouter le développement. Cependant, nous auscultâmes sa poitrine avec M. Marc, et ce mode d'investigation, non plus que la percussion, ne nous découvrit aucune lésion organique de l'appareil respiratoire. Depuis long-temps le ma-

lade avait été soumis à toutes les variétés du traitement antiphlogistique sans en retirer aucun avantage. Dans cet état de choses, M. Marc se demanda si ce n'était pas là une *phthisie vénérienne;* et après en avoir délibéré avec nous, il commença l'usage des frictions mercurielles : celles-ci furent continuées pendant un certain temps ; de la tisane de salsepareille fut donnée à l'intérieur. Peu-à-peu les forces se rétablirent, la face prit un aspect plus naturel, l'embonpoint revint ; les phénomènes morbides fort inquiétans qui existaient du côté des poumons et de l'estomac disparurent; et au bout de trois mois d'un traitement pendant lequel le mercure agit assez énergiquement pour provoquer la salivation, la santé de M... était rétablie.

Quelle que soit la cause à laquelle on veuille rapporter les symptômes gastriques présentés par ces deux malades, et de plus les accidens très-graves que le second éprouvait du côté de la poitrine, toujours est-il que des deux faits qui viennent d'être cités, pourra être tirée la conclusion que des symptômes semblables à ceux qui annoncent une lésion organique de l'estomac ou des poumons, peuvent disparaître, en même temps qu'on administre un médicament qui, comme le mercure, devrait, au contraire, exaspérer ces symptômes, si la lésion organique, que semblent indiquer ces derniers, existait réellement. Cette lésion est d'ailleurs le terme commun vers lequel tend à aboutir toute affection qui, par sa persistance dans un tissu, en modifie plus ou moins la nutrition. Ainsi, il nous paraît démontré que le trouble de la digestion qui se manifeste à la suite d'émotions morales vives, de fatigues intellectuelles, d'excès de mas-

turbation, est dû à la suspension, ou mieux à la perversion que subit dans sa manière d'être la portion du système nerveux qui, dans l'état normal, préside à l'acte de la chymification. Ce n'est donc pas là d'abord une phlegmasie; mais il n'en est pas moins vrai que si cette perversion de innervation se prolonge, la nutrition des divers tissus de l'estomac se dérange, des congestions s'y établissent, et ce qui n'était d'abord qu'une névrose, se transforme en une profonde lésion organique. C'est ainsi que beaucoup de cancers d'estomac reconnaissent pour origine des émotions morales; c'est encore ainsi que des vomissemens calmés dans les premiers temps de leur existence par les opiacés, et semblant être alors purement nerveux, changent plus tard de caractère, et deviennent symptomatiques d'une véritable gastrite. En pareil cas, il ne nous paraît pas que ce soit seulement une même maladie qui, dans ses divers degrés, se nuance dans ses symptômes et dans son traitement : il nous semble qu'il y a véritablement transformation d'une maladie en une autre. Il nous paraît peu physiologique de ne voir, dans toute altération des fonctions de l'estomac, qu'un résultat d'irritation qui ne varie que par ses degrés. L'on ne songe alors qu'à combattre la phlegmasie par des évacuations sanguines, et l'on oublie que souvent cette phlegmasie est elle-même un effet; que, par les saignées, on ne combat en aucune manière la cause qui la produit. C'est cette cause qu'il s'agirait sur-tout de chercher, de trouver et de combattre. Ainsi ont raisonné les médecins qui ont soigné les deux derniers malades dont nous avons rapporté l'histoire, et ils ont réussi. S'il est vrai

d'ailleurs que des ulcérations de la peau, de la membrane muqueuse buccale et pharyngienne, reconnaissent pour cause le virus syphilitique (1), et qu'on leur oppose avec succès un traitement mercuriel, nous ne voyons pas pourquoi des ulcérations, ou autres lésions des parties plus profondes des membranes muqueuses, ne pourraient pas aussi reconnaître la même cause, et ne céderaient pas au même mode de traitement. Des observations nombreuses et bien faites peuvent seules décider cette question : or, ces observations, la science les attend encore.

Il existe un métal dont les diverses préparations introduites dans l'économie à un état d'extrême division, produisent, soit dans les fonctions du tube digestif, soit dans celles d'autres organes, des troubles bizarres, dont la cause ne nous semble pas non plus pouvoir être placée, comme on l'a dit, dans un état phlegmasique des intestins. Ce métal est le plomb, et c'est par l'exposition de nos recherches sur les maladies produites par ce métal, que nous terminerons ce que nous avions à dire dans ce volume sur les affections des voies digestives. Nous l'avons déjà dit, et nous le répétons encore : c'est par cela même que le grand phénomène de l'inflammation est celui qui a le plus particulièrement fixé l'attention dans ces derniers temps, qu'il nous semble utile d'insister fortement sur les faits qui tendent à restreindre l'importance du rôle

(1) Nous prions le lecteur de remarquer que le succès du traitement mercuriel, en pareil cas, est constaté par un trop grand nombre de faits, pour qu'on puisse le révoquer en doute, quand même on n'admettrait pas l'existence du virus syphilitique.

qu'on a fait jouer à cette même inflammation dans la production des maladies.

Observations sur la colique de plomb.

L'histoire de la colique de plomb a été déjà tracée avec soin par plusieurs écrivains : aussi n'en aurions-nous pas parlé dans ce volume, si, en raison des nouvelles doctrines médicales, beaucoup de points de l'histoire de cette maladie n'étaient récemment devenus un objet de discussion. Quelle est sa nature? dans quel état trouve-t-on le tube digestif chez les individus qui succombent? quelles espèces de lésions détermine-t-elle consécutivement dans les fonctions ou dans l'organisation du système nerveux? le trouble de ce système est-il toujours consécutif à la lésion des voies digestives? n'est-il pas quelquefois primitif? quel est le meilleur traitement à opposer à cette colique? les moyens thérapeutiques qui réussissent pour dissiper la colique elle-même sont-ils aussi efficaces pour détruire les accidens qui dépendent de l'altération des centres nerveux? La colique produite par les préparations de cuivre, dans laquelle il y a diarrhée, tandis qu'il y a constipation dans la colique de plomb, réclame-t-elle toutefois le même mode de traitement que celle-ci? Enfin, la considération des symptômes de cette espèce de colique, du traitement qu'on lui oppose, non-seulement sans danger, mais avec avantage, la considération de l'état dans lequel on trouve en pareil cas le tube digestif, ne

peut-elle pas contribuer à jeter quelques lumières sur la nature et le siége de diverses douleurs abdominales qui, paraissant résider dans les voies digestives, ne semblent dépendre cependant ni d'une péritonite, ni d'une véritable entérite? De ce que les malades atteints de la colique de plomb supportent impunément de fortes doses des drastiques les plus violens, il ne faudrait pas sans doute en conclure, comme l'ont fait plusieurs personnes, que la membrane muqueuse gastro-intestinale n'est douée que d'une sensibilité très-obtuse; car alors cette membrane n'est plus dans son état sain; mais il est permis, au moins, d'en tirer cette conséquence, que d'autres états de l'économie peuvent également se présenter où la sensibilité naturelle de la muqueuse intestinale se trouvant au-dessous de son état normal, des stimulans plus ou moins énergiques peuvent être mis impunément en contact avec elle; c'est même ce qui a lieu normalement chez certains individus, ainsi que le démontrent plusieurs observations déjà citées dans ce volume et dans le précédent.

Nous espérons que ce qui suit pourra éclairer plusieurs des questions que nous venons de soulever.

§. Ier. État du tube digestif chez les individus morts pendant qu'ils avaient la colique de plomb.

Plusieurs auteurs ont écrit que, chez les malades qui succombent pendant le cours d'une colique saturnine,

on trouve les intestins resserrés, et leur calibre notablement rétréci. Desbois de Rochefort dit avoir trouvé sur deux sujets des intus-susceptions intestinales. Beaucoup de médecins pensent aujourd'hui que la colique de plomb n'est qu'une variété de gastro-entérite, et que, par conséquent, l'ouverture des cadavres doit montrer, dans le tube digestif, des traces d'une inflammation plus ou moins intense : jusqu'à présent je ne sache pas qu'aucune autopsie ait justifié cette manière de voir. Mais, quand même on citerait quelques cas dans lesquels on aurait trouvé une phlegmasie intestinale, cela ne déciderait point encore la question; car on serait en droit de ne regarder cette phlegmasie que comme une simple complication de la colique saturnine, si d'autres observations venaient à démontrer que, chez des individus également morts pendant le cours de cette colique, le tube digestif ne présente aucune espèce de lésion appréciable. Or, cette absence de lésion est prouvée par les faits que nous allons citer.

Sur plus de cinq cents individus atteints de la colique saturnine, qui, depuis huit ans, ont été traités à la Charité dans le service de M. Lerminier, cinq seulement ont succombé pendant qu'ils étaient soumis au traitement ordinaire de la colique, et encore, parmi ces cinq individus, il en est au moins deux qui sont morts d'accidens tout-à-fait étrangers à la colique de plomb.

Premier fait. Un peintre en bâtimens, âgé de trente-trois ans, avait déjà été traité deux fois de la colique à la Charité, lorsqu'il y entra pour la troisième fois au commencement de l'été de l'année 1820. Il présentait tous les symp-

tômes de la colique saturnine : vives douleurs abdominales, que la pression n'augmentait ni ne diminuait; parois abdominales rétractées; vomissemens; constipation opiniâtre; état naturel de la langue; douleur des membres; apyrexie. Depuis quinze jours il y avait absence complète de selles, et depuis cinq jours seulement les douleurs abdominales avaient commencé à se manifester. Le malade avait pris chez lui de l'huile de ricin, qui n'avait pas vaincu la constipation. Immédiatement après son entrée, on commença le traitement ordinaire de la Charité; il n'en était qu'au troisième jour de ce traitement, et n'était encore que médiocrement soulagé, lorsque tout-à-coup il accusa une douleur insolite vers la région précordiale, et au bout de quelques minutes il expira.

L'ouverture du cadavre montra que la cause de cette mort subite résidait dans une déchirure complète, une véritable perforation de la portion d'aorte qui est contenue dans le péricarde; ce sac était rempli par un caillot de sang noir.

En raison de la maladie pour laquelle cet individu était entré à l'hôpital, nous dûmes examiner avec le plus grand soin son tube digestif; c'était la première fois que nous avions l'occasion d'ouvrir le cadavre d'un homme mort pendant le cours d'une colique de plomb.

Ce qui nous frappa d'abord, ce fut l'absence de tout rétrécissement du tube digestif; les anses de l'intestin grêle, ainsi que les diverses portions du colon, étaient, au contraire, plutôt dilatées. Le péritoine était sain. La surface interne de l'estomac était blanchâtre; sa membrane muqueuse d'épaisseur et de consistance ordinaires;

coliques qu'il éprouvait depuis peu de jours. On commença le traitement ordinaire. Le troisième jour, étant soulagé, mais souffrant encore cruellement, il fut pris tout-à-coup de symptômes nerveux très-graves, qui seront décrits plus bas, et deux heures après l'invasion de ces symptômes il succomba.

A l'ouverture du cadavre, on trouva la membrane muqueuse gastrique d'un blanc grisâtre, non injectée, d'épaisseur et de consistance ordinaires. Blancheur de tout l'intestin grêle, excepté en plusieurs points isolés qui, réunis par la pensée, occuperaient un pied d'étendue : là, on observe une injection assez vive, qui toutefois n'est point assez forte pour que la transparence des parois intestinales ne soit pas encore conservée. Blancheur et état sain du gros intestin, excepté dans l'étendue de trois à quatre pouces vers la fin du colon transverse, où l'on observe de la rougeur. — On ne trouve aucune lésion appréciable dans les autres organes des trois cavités.

Le tube digestif offre ici quelques légères altérations qui n'existaient pas dans les cas précédens; mais on ne prétendra pas sans doute y rapporter les symptômes observés pendant la vie; car il est infiniment peu de cadavres dans l'intestin desquels on ne trouve des lésions de ce genre.

Quatrième fait. Un peintre en bâtimens, âgé de trente-huit ans, entra à la Charité pour se faire traiter de la colique de plomb : l'existence de celle-ci est bien constatée. Le lendemain même de son entrée, il a une attaque d'épilepsie. Les jours suivans, les douleurs abdo-

minales persistent, mais sont peu intenses : on fait le traitement ordinaire. Dix jours après son entrée, la colique existant encore, ce malade meurt subitement.

A l'ouverture du cadavre, on ne trouva autre chose dans l'estomac qu'une coloration ardoisée de la membrane muqueuse vers le pylore, dans une étendue égale à celle de deux pièces de cinq francs réunies. Blancheur de l'intestin grêle, si ce n'est vers le sommet de quelques valvules, où l'on observe de la rougeur, qui ne consiste plus qu'en une arborisation vasculaire peu considérable lorsqu'on déplisse ces valvules. Immédiatement au-dessus du cœcum, on trouve une grande plaque de Peyer pointillée de noir; on trouve aussi dans le cœcum des follicules isolés avec un point noir à leur centre. Le reste du gros intestin ne présente rien autre chose de notable; il est blanc, si ce n'est vers la fin du colon transverse, où l'on observe une bande rougeâtre qui a un pouce de largeur sur deux à trois de longueur. Là où existe cette bande, la membrane muqueuse a un peu perdu de sa consistance.

La couleur insolite observée dans une portion de l'estomac, le pointillé noir des follicules de la fin de l'intestin grêle et du cœcum, sont des états chroniques qu'on ne peut regarder comme ayant aucun rapport avec les symptômes que présenta la malade pendant la durée de son séjour à l'hôpital. La légère coloration de quelques valvules du jéjunum, la bande rouge peu étendue trouvée dans le colon, nous paraissent être des lésions trop peu considérables, d'une part, et, d'autre part, se retrouvent trop souvent dans toutes sortes de circonstances, pour qu'il nous soit possible d'en faire dépendre les

symptômes spéciaux qui caractérisent la colique de plomb.

Nous reviendrons plus bas sur l'état dans lequel fut trouvé le système nerveux chez ce malade.

Cinquième fait. Un plombier, âgé de cinquante ans, ayant eu plusieurs fois la colique, en était atteint depuis trois semaines lorsqu'il entra à la Charité. Les douleurs étaient peu fortes, mais continuelles, et de temps en temps elles s'exaspéraient, de manière à arracher des cris au malade : la constipation était opiniâtre. De plus, cet individu avait une paralysie complète du mouvement des membres supérieurs. On commence le traitement ordinaire. — Le quatrième jour, râle trachéal; sorte d'état d'asphixie, et mort.

Ici encore nous ne parlerons actuellement que de l'état du tube digestif.

L'estomac fut trouvé distendu par une médiocre quantité de liquide. Vers le grand cul-de-sac, sa membrane muqueuse présentait un espace large comme la paume de la main, où elle était ramollie. Dans cette même étendue elle était blanche, excepté en deux points où existaient deux plaques rougeâtres, dont l'une avait le diamètre d'une pièce de vingt sous, et l'autre celui d'une pièce de quarante sous. Partout ailleurs la membrane muqueuse était blanche, d'épaisseur et de consistance ordinaires.

L'intestin grêle et le gros intestin sont plutôt dilatés que rétrécis. L'intestin grêle présente çà et là une légère injection sous-muqueuse (état en rapport avec le genre de mort de l'individu). La membrane muqueuse du cœcum présente une plaque rouge de la largeur d'un écu de trois

livres tout au plus. Le reste du gros intestin est blanc : on aperçoit seulement quelques grosses veines rampant au-dessous de la membrane muqueuse.

Nous ne trouvons ici d'autre lésion digne de remarque que le ramollissement d'une portion de la membrane muqueuse de l'estomac : ce ramollissement troubla-t-il les fonctions de l'estomac? fut-il annoncé, avant que le malade n'entrât à l'hôpital, par la série des symptômes qui ont été si bien décrits par M. Louis? cela nous importe peu pour la question qui nous occupe actuellement; mais ce qui nous semble hors de doute, c'est que ce n'est point de ce ramollissement que put dépendre la colique, qui, chez ce sujet d'ailleurs, était moins violente que chez les précédens malades.

Ainsi donc, chez tous les individus qui ont succombé pendant qu'ils étaient atteints de la colique de plomb, et dont nous avons eu occasion d'ouvrir les cadavres, aucun ne nous a présenté dans le tube digestif des lésions, par lesquelles il nous fût possible d'expliquer les symptômes de la maladie.

Aux cinq faits que nous venons de citer, nous pourrions en ajouter un sixième qui est consigné dans un mémoire de M. Louis, sur les morts subites et imprévues (1). Le malade dont l'histoire est rapportée par ce savant observateur, mourut subitement le huitième jour d'une colique saturnine. Le tube digestif fut trouvé dans un état d'intégrité parfaite.

(1) *Recherches Anatomico-Pathologiques sur diverses maladies;* par P. Ch. A. Louis, page 483.

§. II. Symptomes de la colique de plomb.

Nous n'insisterons point ici sur les symptômes ordinaires de cette colique, parce qu'on en trouve la description partout. Nous noterons seulement les particularités suivantes : il n'est point exact de dire que la douleur abdominale éprouvée par les individus qui ont la colique de plomb, soit constamment diminuée par la pression; dans un grand nombre de cas, celle-ci n'augmente ni n'allège la douleur; assez souvent même elle *en accroît l'intensité.* Cependant, dans ces différens cas, les autres symptômes de la maladie restent semblables; le même traitement réussit. L'abdomen n'est pas non plus constamment rétracté, et les parois abdominales ne paraissent pas toujours déprimées et comme enfoncées vers l'ombilic. Il est peut-être aussi commun de trouver l'abdomen ayant conservé sa forme, ses dimensions ordinaires, ou même plus gros, plus développé que de coutume, ce qui paraît dépendre de la distension de l'intestin par des matières ou par des gaz. Le phénomène le plus invariable est la constipation; il précède les douleurs, et celles-ci diminuent dès que les selles commencent à se rétablir.

Mais le tube digestif n'est pas le seul organe affecté chez les individus qui ont absorbé, par diverses voies, des molécules saturnines. Le système nerveux est souvent influencé par elles d'une manière bien remarquable. De

là résultent, suivant les idiosyncrasies, ou suivant les portions de ce système spécialement affectées, ou enfin suivant le degré de leur affection, divers accidens, qui le plus souvent portent sur les organes de la vie de relation, mais quelquefois aussi sur ceux de la vie nutritive.

Le plus commun de ces désordres nerveux consiste dans des douleurs que les malades ressentent dans les membres, et sur-tout dans les bras; ces douleurs précèdent souvent la colique; quelquefois elles constituent le seul accident, et les fonctions du tube digestif ne se troublent point : d'où il faut conclure, contre l'opinion de quelques auteurs, qu'elles ne sont point purement sympathiques de l'affection intestinale. Ces douleurs sont souvent accompagnées d'une faiblesse insolite de l'action musculaire de la partie où elles se font sentir, et peu-à-peu cette faiblesse se transforme en une véritable paralysie. Ainsi, nous trouvons réunies dans ce cas l'exaltation de la sensibilité normale et la diminution de la motilité. Ce qui se passe alors dans les membres semble avoir une grande analogie de nature avec ce qui a lieu dans l'intestin, où, en même temps qu'il y a production de douleurs, il semble y avoir aussi diminution de la force de contractilité normale de la tunique musculaire, ainsi que de la susceptibilité de la membrane muqueuse, qui supporte impunément le contact des plus violens drastiques.

La paralysie la plus ordinaire chez les individus qui manient le plomb est celle des muscles extenseurs de la main : de là résulte, par suite de la rupture de l'équilibre de l'action musculaire, une prédominance habituelle de contraction des muscles fléchisseurs de la main, et

par suite la flexion permanente du poignet, qui reste incliné de manière à former à-peu-près un angle droit avec les os de l'avant-bras. Il arrive aussi que les doigts se fléchissent aussi sur le poignet; puis enfin, on voit les diverses phalanges s'incliner les unes sur les autres.

Cette paralysie ne survient le plus ordinairement que chez les individus qui travaillent depuis long-temps aux préparations de plomb, et qui déjà ont eu plusieurs fois la colique. Cependant nous l'avons vue survenir dans quelques cas où il n'y avait encore que très-peu de temps que les malades étaient soumis à l'influence du plomb, et où ils n'avaient pas encore eu la colique. Il y a des cas où elle se dissipe assez promptement; d'autres fois, ce n'est qu'au bout d'un temps très-long qu'elle disparaît; d'autres fois, enfin, elle est incurable.

La paralysie due aux préparations de plomb n'est pas toujours bornée aux poignets. Nous l'avons vue s'emparer de la totalité des membres thoraciques, qui étaient frappés d'une immobilité complète. Deux fois nous avons eu occasion d'ouvrir le cadavre d'individus qui étaient frappés de cette espèce de paralysie. L'un de ces malades avait en même temps la colique lorsqu'il entra à la Charité (c'est un de ceux dont nous avons déjà parlé à l'occasion du tube digestif). L'autre avait eu anciennement la colique, mais il n'en présentait plus aucune trace lorsqu'il fut soumis à notre observation. Chez le premier, la paralysie datait de quelques semaines seulement, et chez le second elle remontait à plusieurs mois. Chez tous deux, les membres thoraciques ne pouvaient exécuter aucun mouvement; soulevés, ils retombaient comme des masses inertes; cependant d'assez vives douleurs s'y

faisaient de temps en temps sentir, et la sensibilité de la peau y était conservée. Chez tous deux l'intelligence était nette, la parole libre. Tous deux, enfin, succombèrent de la même manière : leur respiration devint tout-à-coup gênée, du râle trachéal s'établit, et ils succombèrent dans un état d'asphyxie, à-peu-près comme les animaux chez lesquels on a pratiqué la section des deux nerfs pneumo-gastriques, lorsqu'ils survivent quelques jours à l'opération et qu'ils succombent à l'engouement du poumon.

D'après l'ensemble des symptômes observés pendant la vie, c'était moins dans le cerveau que dans le prolongement rachidien qu'on devait s'attendre à trouver quelque altération organique. La masse encéphalique, soigneusement examinée dans ses diverses parties, ne nous offrit rien de notable. Le canal rachidien contenait une petite quantité de sérosité limpide, telle qu'on en trouve dans la plupart des cadavres. Les enveloppes de la moelle épinière étaient pâles ; la moelle elle-même, examinée depuis son point de jonction avec la protubérance annulaire jusqu'au renflement qui la termine inférieurement, ne nous présenta aucune altération appréciable dans sa couleur, dans sa consistance, dans l'ensemble de ses propriétés physiques. Le plexus nerveux du cou, ainsi que les cordons qui s'en détachent, les nerfs pneumo-gastriques, examinés depuis leur origine jusqu'à leur terminaison à l'estomac, furent également trouvés exempts de lésion. Les poumons étaient simplement engoués. Les autres organes du thorax et de l'abdomen furent trouvés sains, à l'exception de l'estomac de l'un des deux malades, qui était ramolli dans une petite partie de son étendue, comme nous l'avons dit plus haut.

Nul doute que, chez ces deux individus, un point de l'axe cérébro-spinal ne fût grièvement altéré; mais cette altération fut démontrée seulement par les symptômes, et nullement par l'anatomie.

Chez d'autres individus, mais beaucoup plus rarement, nous avons constaté l'existence d'une paraplégie complète ou incomplète, avec exaltation de la sensibilité, douleurs vives dans les membres paralysés. Chez plusieurs, les membres supérieurs n'étaient nullement affectés; chez d'autres, il y avait en même temps faiblesse plus ou moins grande des membres thoraciques.

Au lieu de paralysie, nous avons observé quelquefois, chez les individus soumis à l'influence des préparations saturnines, des mouvemens convulsifs, des accès épileptiformes. En voici un exemple, avec ouverture de cadavre.

Un peintre en bâtimens, âgé de trente-huit ans, avait la colique lorsqu'il entra à la Charité. Le lendemain de son entrée, il eut une attaque d'épilepsie qui se prolongea long-temps, et qui fut suivie d'un état apoplectiforme, lequel dura de trente à quarante heures; pendant sa durée le malade sembla être à l'agonie. Cependant ces symptômes graves se dissipèrent; le malade recouvra son intelligence et la liberté de ses mouvemens; mais les facultés intellectuelles restèrent un peu obtuses. La face était pâle et fatiguée; les douleurs de la colique persistaient peu intenses. Quelques jours se passèrent ainsi. Un soir, au moment où le malade se remettait dans son lit, qu'il avait quitté depuis une heure ou deux, les traits de la face s'altérèrent tout-à-coup, et il mourut inopinément.

L'ouverture du cadavre fut faite quatorze heures après

la mort. Les méninges étaient pâles; l'encéphale n'offrait aucune trace de congestion sanguine : ses coupes présentaient à peine quelques points rouges. Très-petite quantité de sérosité dans les ventricules. Rien de notable dans le reste des parties nerveuses contenues dans le crâne, soit centres, soit cordons nerveux, non plus que dans la moelle épinière et dans les nerfs qui en partent : rien de notable non plus dans les ganglions thoraciques du grand sympathique, dans les nerfs qui s'en détachent, dans les ganglions semi-lunaires et dans les divers plexus abdominaux. État sain du parenchyme pulmonaire, ainsi que du cœur et de ses vaisseaux. Rien de remarquable dans l'abdomen, que les très-légères lésions du tube digestif précédemment signalées.

Enfin, il est d'autres individus atteints de la colique saturnine que nous avons vus succomber inopinément, bien qu'à la différence du précédent malade, ils n'eussent présenté antécédemment aucun symptôme nerveux remarquable, et chez lesquels l'ouverture du cadavre n'a démontré non plus, dans le système nerveux, l'existence d'aucune lésion appréciable : tel est le cas suivant. (L'individu qui en fait le sujet a déjà été cité à l'occasion du tube digestif dans la colique de plomb.)

Un plombier, âgé de cinquante ans, avait la colique lorsqu'il entra à la Charité. Trois jours après son entrée, il perdit tout-à-coup connaissance. Le chirurgien de garde, appelé, le trouva dans l'état suivant : décubitus sur le dos, yeux fixes, face pâle, traits immobiles, bouche béante; anéantissement complet des facultés intellectuelles; résolution des quatre membres, qui, soulevés, retombent comme des masses inertes : la peau, pincée,

tordue, ne donne aucun signe de sensibilité; le pouls continue de battre, faible et sans fréquence; la respiration est lente. Mort une heure après l'invasion de ces accidens.

Cet individu succombait évidemment par le cerveau; cependant le système cérébro-spinal et ses enveloppes ne présentèrent aucune altération appréciable : tous les autres organes furent trouvés également dans un état sain.

M. Louis (1) n'a non plus rien trouvé qui pût expliquer la mort, soit dans le cerveau et ses dépendances, soit dans d'autres organes, chez un malade atteint de la colique de plomb, dont nous avons déjà parlé, et qui mourut encore plus subitement que le dernier individu dont nous venons de rapporter l'histoire. Ce malade venait de boire un bouillon qu'il avait demandé. Quatre à cinq minutes après, dit M. Louis, l'infirmier qui lui avait apporté ce bouillon, entendant un peu de bruit, vient vers le malade : il le trouve par terre; il le relève, le met dans son lit, lui fait respirer un peu de vinaigre pour dissiper sa *faiblesse*, et presque aussitôt il expire.

Parmi les ouvriers maniant les préparations de plomb reçus à la Charité dans le service de M. Lerminier, un petit nombre nous ont présenté des symptômes nerveux différens des précédens : ces symptômes étaient des palpitations, une atroce céphalalgie, une dyspnée revenant par accès; une petite toux fatigante, semblable à la toux dite nerveuse que présentent les femmes hystériques; une sensation à la région précordiale, qui, coïncidant avec l'engourdissement des bras, rappelait quelques-uns

(1) Loc. cit.

des caractères assignés à l'angine de poitrine. De nouvelles observations sont peut-être encore nécessaires pour pouvoir affirmer que ces divers accidens étaient bien le résultat de l'influence du plomb. Dans plus d'un cas n'y eut-il pas simple coïncidence? Tout ce que nous voulons faire remarquer ici, c'est que, d'une part, ces phénomènes morbides existaient chez des individus qui maniaient les préparations de plomb, et que, d'autre part, nous les avons vus céder au même mode de traitement que la colique.

§. III. Traitement des accidens causés par les préparations de plomb.

Plusieurs médecins recommandables traitent aujourd'hui la colique de plomb, comme déjà la traitait De Haën, par une méthode purement antiphlogistique. Il est indubitable que beaucoup de malades traités de la sorte guérissent parfaitement bien; mais nous croyons devoir faire observer à cet égard, que toutes les fois que la colique est modérée, les malades en sont délivrés spontanément au bout d'un temps plus ou moins long, pourvu qu'ils cessent de manier du plomb. Du reste, nous ne prétendons point juger ici les résultats d'une pareille pratique; nous ne racontons que ce que nous avons vu: car nous ne faisons point un traité de pathologie; nous recueillons des matériaux. Or, de cinq cents observations à-peu-près, recueillies dans les salles de M. Lerminier,

sur les maladies produites par les préparations saturnines, nous n'hésitons pas à tirer les quatre conclusions suivantes, relativement au traitement de ces maladies :

1°. Les coliques saturnines, traitées par les émissions sanguines et les boissons émollientes, ont, en général, une durée beaucoup plus longue que les coliques traitées par la méthode dite de la Charité.

2°. Beaucoup de coliques, qui ont résisté au traitement antiphlogistique, cèdent promptement au traitement de la Charité.

3°. Nous n'avons jamais vu échouer ce dernier traitement contre la colique; quelquefois seulement il faut le recommencer jusqu'à deux et trois fois de suite pour que la guérison soit complète. Chez d'autres malades, tous les symptômes cessent dès que quelques évacuations par haut et par bas ont été sollicitées.

4°. Dirigé avec prudence, et administré en temps opportun, le traitement de la Charité ne nous a jamais paru déterminer aucune espèce d'accident. Il est sans doute fort remarquable que des drastiques aussi énergiques puissent être mis ainsi en contact avec la membrane muqueuse intestinale sans l'enflammer, sans allumer la fièvre, sans modifier l'état de la langue, sans produire de trouble d'aucune espèce; mais il ne faut pas oublier que le tube digestif se trouve alors dans des conditions toutes spéciales. Ne voyons-nous pas de même, dans certaines maladies nerveuses, certains agens thérapeutiques ne plus avoir leur mode d'action accoutumé? Ainsi, dans le tétanos, d'énormes doses d'opium peuvent être impunément administrées; ainsi, dans l'apoplexie, il arrive souvent que le tartre stibié ne fait plus vomir, et que

des lavemens fortement drastiques ne donnent lieu à aucune évacuation alvine.

Bien souvent il entre à la Charité des ouvriers qui, atteints depuis quelque temps de la colique saturnine, ont eu, chez eux, des sangsues en grand nombre sur l'abdomen, ont pris des bains, ont été soumis à une diète lactée. Parmi ces individus, les uns sont soulagés, mais ils ne sont pas complètement guéris : la constipation persiste, des douleurs abdominales plus ou moins vives continuent à se faire sentir, etc. Entrés à la Charité dans cet état, ils ne tardent pas à être complètement guéris sous l'influence du traitement drastique. Nous avons vu plusieurs autres malades qui n'avaient pas même retiré de soulagement de l'emploi des antiphlogistiques, et que le traitement de la Charité a également guéris d'une manière prompte et complète.

Aucun doute ne saurait d'ailleurs être élevé dans ces cas sur l'efficacité réelle de la méthode thérapeutique; les effets en sont trop tranchés. Observez, interrogez ces malades; à peine ont-ils commencé à être évacués très-abondamment par haut et par bas, que les douleurs intolérables qu'ils éprouvaient cessent comme par enchantement. Leur face, profondément altérée, reprend tout-à-coup un aspect naturel : ils se félicitent eux-mêmes de leur prompt rétablissement, et ceux qui, n'ayant pas la colique pour la première fois, en ont déjà été délivrés par le traitement de la Charité, le sollicitent avec instance et ne doutent pas de son succès.

Lorsqu'il y a de la fièvre, et que la pression de l'abdomen accroît notablement la douleur, faut-il administrer de même le traitement ordinaire? voici, à cet égard,

ce que nous avons observé : chez plusieurs individus, le traitement, commencé malgré ces symptômes insolites, a dû être discontinué, parce que sous son influence l'état des malades empirait; mais d'autres fois ce traitement, employé en pareille occurrence, n'en réussit pas moins. A mesure que les évacuations s'établissent, le pouls revient à son rhythme physiologique, le pouls perd sa chaleur, les douleurs disparaissent. Dans ce second cas n'y a-t-il que le masque de l'inflammation, tandis qu'elle existe réellement dans le premier ?

Les divers symptômes nerveux qui accompagnent ou suivent la colique de plomb, et qui peuvent aussi exister sans elle, cèdent-ils au même mode de traitement que cette colique elle-même ? la certitude du succès de ce traitement est ici beaucoup moins grande. Nous pensons cependant qu'en pareil cas on doit d'abord l'essayer. Nous avons vu, en effet, pendant qu'il était administré, se dissiper complètement, soit les douleurs des membres, soit leur paralysie, soit plusieurs autres accidens nerveux signalés plus haut.

Tout récemment encore, nous avons recueilli l'histoire d'un peintre en bâtimens, qui, n'ayant jamais eu la colique, éprouvait depuis près de cinq mois, dans les membres et dans la tête, de fortes douleurs, qui furent d'abord regardées comme rhumatismales, et inutilement traitées par les émissions sanguines, les bains de vapeurs simples et sulfureuses. Entré à la Charité le 23 septembre 1826, il fut soumis au traitement ordinaire de la colique saturnine, et il sortit guéri. Quant à la paralyie, il faut qu'elle soit encore récente et incomplète, pour se dissiper sous l'influence du traitement ordinaire de la colique. S'il

en est autrement, elle résiste, et il faut alors employer des médicamens, dont l'effet direct est d'exciter la contractilité musculaire. Dans ce but, nous avons vu employer avec des succès variables des vésicatoires appliqués sur différens points des bras et dans le voisinage du plexus brachial, diverses frictions et douches stimulantes, les différentes préparations de noix vomique, soit son extrait, soit la strychnine, ou, à la place de cette dernière, un autre alcali végétal, la brucine, qui, ayant un mode d'action analogue, peut être plus facilement maniée en raison de son énergie beaucoup moins grande (1). Les faits suivans donneront une idée du mode d'action de ces deux alcalis, et de leur influence sur la paralysie produite par les préparations saturnines; nous y joindrons, comme objet de comparaison, quelques autres cas où ces mêmes alcalis ont été employés contre d'autres espèces de paralysies.

A. *Emploi de la strychnine.*

La strychnine, qui fut administrée aux malades dont les observations suivent, était la plus pure possible; elle était entièrement privée de brucine, à laquelle elle restait mêlée dans les premières préparations que M. Pelletier en avait faites. Elle fut donnée sous forme de pilules, les unes contenant un douzième de grain seulement de l'alcali, et les autres un sixième.

(1) J'ai démontré ailleurs (*Journal de physiologie expérimentale*, t. III, et *Annales du Cercle médical*, t. III), qu'il faut six grains de brucine pure pour produire les effets d'un grain de strychnine impure et d'un quart de grain de strychnine pure.

I. Un peintre en bâtimens, ayant eu plusieurs fois la colique, entra à l'hôpital, ayant perdu complètement le mouvement des deux mains, qui restaient habituellement fléchies sur la face antérieure de l'avant-bras. Cette paralysie datait d'un mois environ ; elle avait été vainement combattue par des frictions stimulantes faites sur les avant-bras. Cet individu prit deux pilules d'un douzième de grain, une le matin et une autre le soir. Il éprouva, selon son expression, une sorte de frémissement douloureux dans les muscles extenseurs des mains. Les trois jours suivans, même dose, mêmes effets. Le cinquième, le sixième et le septième jour, quatre pilules, deux le matin et deux le soir : légères secousses des membres ; contraction spasmodique des extenseurs des doigts, pendant laquelle les doigts restent fortement renversés sur le dos de la main ; la paralysie semble diminuer. On donna alors au malade des pilules d'un sixième de grain ; d'abord une, puis quatre au bout de huit jours. Il éprouva pendant ce temps de violentes secousses. Il quitta bientôt l'hôpital, ne conservant plus qu'un peu de faiblesse dans les mains.

Chez cet individu, la dose de strychnine n'aurait pas pu être élevée sans danger au-delà de deux tiers de grain par jour.

II. Un broyeur de couleurs était affecté de la même maladie que le précédent, et depuis un temps à-peu-près égal. Une seule pilule d'un douzième de grain détermina un léger trismus et un commencement de roideur tétanique des muscles de la nuque, de l'abdomen et des membres. Le lendemain, il prit une autre pilule, et, comme s'il s'y fût habitué, il n'éprouva que quelques

contractions spasmodiques dans les membres. Au bout de six jours on donna deux pilules, une le matin et une le soir : violentes contractions des deux bras. La strychnine fut continuée à cette dose pendant quinze jours environ; au bout de ce temps la paralysie était dissipée.

III. Un Allemand, fortement constitué, et atteint depuis long-temps d'une paralysie des extenseurs des deux mains, suite de l'influence des préparations saturnines, prit une pilule d'un douzième de grain sans en ressentir aucun effet : on lui donna jusqu'à trois pilules aussi impunément. A la dose d'un tiers de grain, il commença à éprouver quelques secousses; on parvint assez rapidement à lui donner un peu plus d'un grain de strychnine. A cette dose seulement, il eut d'assez fortes contractions pour qu'on fût obligé de la réduire à un grain. Cet homme n'éprouva d'ailleurs aucun soulagement.

En comparant cette observation et la précédente, on peut voir combien l'action de la strychnine peut varier, en raison de la susceptibilité des sujets.

IV. Un homme, maniant habituellement le blanc de céruse (sous-carbonate de plomb), avait le même genre de paralysie que les précédens. Une pilule d'un douzième de grain donna lieu chez lui à un assez violent trismus. Le lendemain, une autre pilule lui fut administrée, et cette fois, comme chez le malade de l'observation II, il n'en ressentit aucun effet. Deux pilules produisirent d'assez fortes secousses dans les membres. Dans un assez court espace de temps, la dose de strychnine fut élevée à deux tiers de grain; mais on ne put la dépasser, vu les symptômes de tétanos qui se manifestèrent alors.

Lorsque le malade quitta l'hôpital, il était moins paralysé.

V. Chez un potier de terre, paralysé comme les précédens, la dose de strychnine fut portée en douze jours jusqu'à un grain : il n'eut que quelques contractions assez faibles. On dépassa cette dose; dès-lors, serrement des mâchoires, renversement de la tête en arrière. Effrayé de ces accidens, le malade ne voulut plus prendre de pilules. Il sortit sans être soulagé.

VI. Un homme entra à l'hôpital, atteint d'une paraplégie incomplète, qui avait été vainement combattue par les vésicatoires, les moxas et les cautères appliqués à la région lombaire; il n'y avait d'ailleurs aucune déviation de la colonne. Une pilule d'un douzième de grain ne produisit aucun effet; deux pilules donnèrent lieu à de légères secousses des membres inférieurs; on les porta à la dose de quatre par jour (un tiers de grain). Mais à cette dose, le malade éprouva d'assez vives douleurs dans la région lombaire; en même temps, roideur des membres inférieurs seulement; augmentation notable de la paraplégie; cessation de la strychnine.

Chez cet individu, la paraplégie était vraisemblablement le résultat d'une lésion de la moelle, que la strychnine parut aggraver.

VII. Un vieillard était atteint depuis long-temps d'une paraplégie complète; il prit trois pilules d'un douzième de grain sans en ressentir d'effet. Quatre pilules (un tiers de grain) produisirent de légères contractions dans les quatre membres. On en cessa l'emploi.

VIII. Un homme était resté hémiplégique à la suite d'une ancienne attaque d'apoplexie; une pilule d'un douzième de grain suffit pour déterminer une forte roideur

tétanique des membres paralysés. Les jours suivans, bien que la strychnine ne fût pas continuée, cet homme éprouva de violens maux de tête du côté opposé à l'hémiplégie; son intelligence s'engourdit, l'hémiplégie augmenta : en un mot, il présenta plusieurs symptômes qui caractérisent le ramollissement du cerveau. La strychnine détermina-t-elle dans ce cas un commencement d'inflammation autour de l'ancien foyer apoplectique ?

B. II. *Emploi de la brucine.*

Les pilules de brucine qui ont été administrées aux malades dont les observations suivent, contenaient chacune un demi-grain de cet alcali. D'après les expériences faites sur les animaux, on était assuré de ne produire à cette dose aucun accident fâcheux.

I. Un broyeur de couleurs avait une paralysie des mains depuis deux mois environ ; il prit une pilule sans en ressentir aucun effet; deux pilules produisirent de très-légères secousses dans les bras; quatre pilules donnèrent lieu à d'assez fortes contractions. Il sortit guéri.

II. Un autre broyeur de couleurs, également paralytique, prit jusqu'à quatre grains de brucine sans effet sensible; à la dose de quatre grains et demi, il éprouva une sorte de fourmillement incommode dans les bras : à la dose de cinq grains, assez fortes secousses sans accident grave. La paralysie fut notablement diminuée.

III. Un peintre en bâtimens, paralysé des mains, ne commença à ressentir quelques secousses qu'à la dose de deux grains. Trois grains donnèrent lieu à un assez fort trismus. Le malade n'éprouva qu'une amélioration légère.

IV. Un homme maniant le plomb, et paralysé comme les précédens, éprouva une roideur tétanique des quatre membres après avoir pris trois grains et demi de brucine. Il ne fut point soulagé.

V. Un paraplégique, après avoir pris deux grains seulement de brucine, ressentit une vive douleur à la plante des pieds; ses membres inférieurs furent le siége de violentes contractions. Son état ne s'améliora pas.

De ces observations, je crois pouvoir tirer les corollaires suivans :

1°. La strychnine pure agit sur l'homme comme l'extrait de noix vomique, mais avec une intensité beaucoup plus grande.

2°. L'action de la strychnine est tellement énergique, que ce n'est qu'avec les plus grandes précautions qu'on doit se permettre de l'employer. Ses effets varient d'ailleurs d'une manière remarquable selon la susceptibilité des individus. Ainsi, chez l'un, un douzième de grain suffit pour déterminer de graves accidens (obs. II), tandis que chez un autre la dose de strychnine put être élevée presque impunément jusqu'à un peu plus d'un grain (obs. III).

3°. La brucine agit sur l'homme comme sur les animaux. Beaucoup moins énergique que la strychnine, puisqu'on peut sans inconvénient commencer à l'administrer à la dose d'un demi-grain, elle peut remplacer avec avantage, comme médicament, l'alcali de la noix vomique.

4°. Considérées sous le rapport de leurs propriétés thérapeutiques, la strychnine et la brucine se montrent plus ou moins efficaces, selon les espèces de paralysies

que l'on essaie de combattre avec elles. Employées dans des cas où la paralysie est liée à un état inflammatoire du cerveau ou de la moelle, elles aggraveront très-vraisemblablement les accidens. Chez les individus restés hémiplégiques à la suite d'hémorrhagie cérébrale, l'emploi de ces alcalis est le plus souvent inutile; on doit même craindre qu'ils ne produisent une inflammation de la substance cérébrale autour du foyer apoplectique (obs. VIII.) Mais il est des cas où, comme par une sorte d'habitude, la paralysie semble encore persister après la résorption de l'épanchement; alors elle peut céder aux alcalis de la noix vomique et de la fausse angusture. Enfin, ces mêmes alcalis semblent sur-tout efficaces contre les paralysies dont la cause ne semble pas résider dans une lésion inflammatoire des centres nerveux; telle est en particulier l'espèce de paralysie à laquelle sont si fréquemment sujets les individus qui manient les préparations saturnines. Les observations précédentes attestent l'efficacité de la strychnine ou de la brucine dans cette espèce de paralysie : sur neuf individus qui en ont été atteints, six ont été guéris, ou du moins soulagés. Je pourrais citer ici d'autres cas de paralysie du même genre, qui ont également cédé à l'extrait alcoolique de noix vomique (1).

(1) On sait que c'est au professeur Fouquier que la science doit les premiers essais thérapeutiques qui ont été faits sur cette substance.

§. IV. Nature de la colique de plomb.

Cette colique est-elle le résultat d'une inflammation gastro-intestinale? Nous pouvons maintenant répondre négativement à cette question. Ce serait, en effet, une singulière gastro-entérite, que celle dont l'ouverture des cadavres ne montrerait aucune trace; qui, assez intense pour produire les plus atroces douleurs, n'éveillerait jamais la fièvre, et qui serait toujours sûrement guérie par les médicamens les plus éminemment propres à exaspérer cette gastro-entérite, si elle existait réellement. S'il est un fait dont nous sommes convaincu en médecine, c'est que la colique de plomb n'est point une inflammation. Si nous faisons attention aux divers accidens nerveux qui la compliquent, et qui peuvent aussi exister sans elle, nous serons porté à penser que les symptômes qui se manifestent du côté des voies digestives chez les individus soumis à l'influence des préparations saturnines, sont également le résultat du trouble apporté par celles-ci dans les fonctions de la partie des centres nerveux qui préside spécialement au tube digestif. La colique de plomb est donc pour nous une névrose, dans laquelle paraissent être particulièrement lésés le prolongement rachidien et les plexus abdominaux du grand sympathique. La constipation semble dépendre, ou de l'anéantissement du mouvement contractile des intestins, ou de la suspension de sécrétion du mucus intestinal.

§. V. Observations sur quelques états morbides, qui, par leurs symptômes et leur traitement, ont plus ou moins d'analogie avec les accidens causés par les préparations de plomb.

Les symptômes de la colique de plomb se manifestent quelquefois chez des individus qui n'ont été soumis à l'influence d'aucune préparation saturnine; il semble, alors, que la modification imprimée par l'action du plomb au système nerveux se produise spontanément; d'où résulteront les mêmes accidens, qui céderont au même traitement, plus ou moins mitigé. Nous citerons à ce sujet le fait suivant, que nous choisissons entre plusieurs autres semblables observés à la Charité.

Douleurs abdominales simulant celles de la colique de plomb. — Administration répétée de l'huile de ricin. Guérison.

Un cloutier, âgé de trente-huit ans, fortement constitué, n'avait pas été à la selle depuis quelques jours, lorsque, dans la matinée du 22 juin, il fut pris tout-à-coup, au moment où il allait déjeûner, de vives douleurs abdominales, qui avaient sur-tout leur siége aux environs de l'ombilic. Il prit à cette époque une potion opiacée. Dans la journée, les douleurs diminuèrent un peu; mais la nuit elles reparurent avec une nouvelle intensité. Nous

le vîmes le lendemain dans la matinée, 23 juin; il nous offrit l'état suivant :

La face, pâle, exprimait l'anxiété la plus vive; les yeux étaient ternes, abattus; les douleurs de l'abdomen étaient très-vives, insupportables; la pression ne les exaspérait ni ne les calmait; pas de selle; langue naturelle; pas de vomissemens; apyrexie complète; deux onces d'huile de ricin furent prescrites : plusieurs évacuations alvines très-abondantes eurent lieu. Dans la soirée, le malade se sentit notablement soulagé; la nuit, il dormit bien. Le 24, il prit encore de l'huile de ricin. Le 25, il ne sentait plus aucune douleur. Le 26, de petits boutons rouges, coniques, apparurent sur le ventre; deux jours après, ces boutons étaient effacés. Le malade sortit bien portant le 29.

Chez cet individu, les douleurs abdominales cédèrent facilement dès que les évacuations alvines eurent été rétablies. Nous avons vu, chez d'autres malades, ces douleurs être beaucoup plus opiniâtres, cesser par intervalles pour revenir ensuite. Nous les avons vues, dans un cas, persister pendant plus d'un mois, non pas d'une manière continue, mais de telle sorte qu'elles revenaient par accès irréguliers, qui peu-à-peu s'éloignèrent, devinrent moins intenses, et finirent enfin par ne plus se montrer. Dans ce cas, nous observâmes de plus un phénomène qui ne nous fut point offert par les autres malades : lorsque la douleur reparaissait, une tumeur très-dure, semblant formée par des anses intestinales agglomérées, se montrait en un point de l'abdomen; cette tumeur persistait tant que la douleur se faisait sentir; elle disparaissait avec elle, et alors l'abdomen redevenait souple et indolent :

jamais, d'ailleurs, il n'y eut la moindre apparence de fièvre. Dans les premiers temps de cette maladie, de nombreuses applications de sangsues furent faites sur l'abdomen, sans qu'il en résultât aucun effet avantageux. On donna ensuite à plusieurs reprises de l'huile de ricin, qui produisit, chaque fois qu'elle fut administrée, des évacuations alvines très-copieuses; on donna aussi plusieurs fois diverses préparations d'opium.

Il est une autre espèce de colique qui présente des symptômes plus évidemment inflammatoires que la précédente, c'est celle qui reconnaît pour cause le maniement habituel du cuivre. On l'observe fréquemment à la Charité chez des limeurs, chez des fondeurs en cuivre, chez des ouvriers qui fabriquent avec ce métal différens instrumens. Cette colique diffère de la colique saturnine 1°. par la moindre intensité des douleurs; 2°. par l'existence du dévoiement; 3°. par la fréquence plus grande d'un mouvement fébrile concomitant; en un mot, elle paraît être, beaucoup plus que la colique de plomb, le résultat d'une véritable inflammation du tube digestif. Cependant, en pareil cas, nous avons vu fréquemment M. Lerminier donner avec succès les évacuans énergiques, qui forment la base du traitement de la colique de plomb : le nombre des selles, artificiellement augmenté, diminuait ensuite, et, après que d'abondans vomissemens et de copieuses déjections alvines avaient eu lieu, la santé se rétablissait. Ne semble-t-il pas qu'alors le bon effet des purgatifs est dû à ce que, par eux, sont plus promptement expulsées de l'économie les particules cuivreuses qui causaient les accidens ?

Nous rappellerons ici, en particulier, un seul fait de

ce genre, remarquable par les symptômes de dysenterie qui existaient.

Colique de cuivre. Symptômes de dysenterie. Traitement ordinaire de la colique de plomb. — Guérison rapide.

Un fondeur en cuivre, âgé de cinquante ans, jouissait habituellement d'une bonne santé. Lorsqu'il entra à la Charité, il éprouvait déjà, depuis une quinzaine de jours, des douleurs abdominales, qui, par intervalles, devenaient assez vives pour causer un commencement de défaillance.

Depuis dix jours environ il éprouvait un ténesme très-douloureux; tourmenté d'envies continuelles d'aller à la selle, il ne rendait avec effort que quelques mucosités filantes, souvent teintes de sang. La douleur abdominale n'augmentait pas par la pression; la langue avait un aspect naturel; la face était pâle et grippée; il n'y avait qu'une légère accélération du pouls, sans beaucoup de chaleur à la peau. Le premier jour, M. Lerminier fit appliquer quinze sangsues à l'anus. Le lendemain, aucun amendement n'avait eu lieu : il se détermina alors à mettre en usage le traitement de la colique saturnine. Dès le second jour, à la suite d'abondantes évacuations, *les douleurs abdominales étaient infiniment moindres, le ténesme avait disparu.* Le traitement fut continué : tous les symptômes de dysenterie cessèrent, et le malade ne tarda pas à sortir dans un parfait état de santé.

OBSERVATIONS

SUR

LA PÉRITONITE.

CHAPITRE PREMIER.

PÉRITONITES AIGUES.

Dans les observations qui vont suivre, nous chercherons à appeler principalement l'attention : 1°. sur quelques-unes des causes qui donnent le plus ordinairement lieu à l'inflammation du péritoine; 2°. sur les différens symptômes qui révèlent l'existence de cette phlegmasie; 3°. sur sa marche, qui, dans certains cas, est tellement aiguë, qu'un petit nombre d'heures s'écoulent entre l'époque de l'invasion de la maladie et celle de la mort, tandis que d'autres fois la péritonite, toujours aiguë par ses symptômes, ne devient mortelle qu'au bout de trente à quarante jours.

ARTICLE PREMIER.

PÉRITONITES AIGUES TERMINÉES PAR LA MORT.

PREMIÈRE OBSERVATION.

Un garçon de quinze ans et demi, faiblement constitué, n'offrant aucun signe de puberté, imprimeur en taille-douce, s'était livré, dans la matinée du 30 avril 1821, à ses travaux accoutumés; il avait déjeûné comme de coutume. Vers deux heures de l'après-midi, il ressentit tout-à-coup dans le flanc droit une douleur assez vive pour qu'il s'alitât; la nuit, cette douleur s'étendit à l'hypocondre droit et à l'épigastre; des vomissemens eurent lieu, et le malade tomba rapidement dans un grand affaissement. Ces symptômes graves persistèrent les deux jours suivans, pendant lesquels il garda le lit et la diète, et but de l'eau sucrée. Soumis pour la première fois à notre examen, le 2 mai, il présenta l'état suivant.

Face très-pâle, exprimant l'anxiété la plus vive; yeux mornes, entourés d'un cercle bleuâtre très-prononcé; facultés intellectuelles et sensoriales intactes; abdomen tendu, rénitent, devenant par la plus légère pression le siége d'intolérables douleurs, qui se font plus violemment sentir dans tout le côté droit de l'abdomen; pas de fluctuation appréciable. Vomissemens fréquens de bile d'un vert porracé; constipation; langue humide et blanchâtre; pouls de fréquence médiocre, de force ordinaire, régu-

lier; peau chaude et aride. (*Saignée de douze onces; trente sangsues sur l'abdomen; fomentations émollientes; deux demi-lavemens de graine de lin, avec addition de deux onces d'huile d'amandes douces; tisane d'orge émulsionnée.*) Le sang tiré de la veine présenta un large caillot couenneux. Les douleurs furent un peu moindres dans la journée; la nuit, le malade goûta un léger sommeil.

Le lendemain, 3 mai, vingt nouvelles sangsues sur le ventre. Les vomissemens cessèrent dans la journée. Le 4 mai, sixième jour, l'expression plus naturelle de la face, la diminution sensible des douleurs abdominales, la moindre fréquence du pouls, l'amélioration que le malade lui-même disait éprouver, tout indiquait un notable amendement. Cependant la tension de l'abdomen persistait : la péritonite n'était donc point résolue, mais elle semblait tendre à passer à l'état chronique. (*Simples tisanes et fomentations; diète.*) Dans la journée, le mieux se soutint; la peau se couvrit pour la première fois d'une douce moiteur, et bientôt d'une sueur abondante : cette évacuation, qui coïncidait avec un amendement sensible de tous les symptômes, pouvait être considérée comme un mouvement critique salutaire. Dans la soirée, la température, très-élevée tout le jour, s'abaissa tout-à-coup : le vent, entrant à travers des fenêtres ouvertes, frappa le malade. Le lendemain, huitième jour, il était mourant. La face avait subi depuis la veille une altération si profonde, qu'à peine était-il reconnaissable : toute la peau était froide, les extrémités livides et glacées; le pouls ne battait plus; la respiration, haute, précipitée, ne s'exécutait que par le mouvement des côtes. De la

bile, en petite quantité à-la-fois, était à chaque instant vomie. La langue conservait son humidité, et l'intelligence toute sa netteté. Deux heures après la visite, le malade n'existait plus.

Ouverture du cadavre vingt-deux heures après la mort.

Les extrémités conservaient la coloration livide qu'elles présentaient quelque temps avant la mort; les membres étaient roides. Il n'y avait aucune lésion appréciable dans le système cérébro-spinal; les ventricules latéraux du cerveau contenaient, dans leur partie inférieure, une très-petite quantité de sérosité. Les poumons, engoués postérieurement, étaient d'ailleurs sains et crépitans. Le cœur offrait son aspect physiologique : ses cavités droites et gauches contenaient des caillots fibrineux, polypiformes, entrelacés entre les colonnes charnuès, se prolongeant dans les différens vaisseaux.

Les parois abdominales étant enlevées, on remarqua que les intestins grêles étaient distendus par une grande quantité de gaz. Le péritoine, qui les recouvrait, offrait une remarquable injection, sans trace d'aucune matière sécrétée. Mais le paquet intestinal étant soulevé, on trouva le flanc droit et la région iliaque du même côté remplis par un liquide blanc comme du lait, dont il avait l'aspect : ce même liquide était accumulé dans l'excavation du bassin, ainsi que dans le flanc gauche. Enfin, les deux faces de l'estomac, le colon ascendant, les anses d'intestin grêle plongées dans le bassin, les surfaces convexes du foie et de la rate, ainsi que les portions de diaphragme correspondantes, étaient tapissés par des con-

crétions blanchâtres, membraniformes, qui ne présentaient encore aucune trace d'organisation. Le colon transverse adhérait à la grande courbure de l'estomac par des brides albumineuses qui avaient déjà une grande consistance.

La surface interne de l'estomac était blanche, si ce n'est en cinq ou six endroits, dont chacun avait, terme moyen, la largeur d'une pièce de dix sous, et où apparaissait une assez vive rougeur due à l'agglomération de petits vaisseaux injectés : partout, et même dans ces parties rouges, la membrane muqueuse avait l'épaisseur et la consistance qui constituent son état physiologique. L'intestin grêle fut trouvé blanc partout, excepté dans l'étendue d'un demi-pied au-dessus de la valvule iléo-cœcale, où existait une forte injection. Le gros intestin fut trouvé sain. La rate était petite et ferme.

Cette observation présente un cas de péritonite aiguë exempte de toute complication, et accompagnée de symptômes bien tranchés. Ici, il n'y eut aucun prodrôme, aucun de ces états intermédiaires entre la santé et la maladie. Le premier phénomène morbide qui apparaît est la douleur : d'abord partielle, elle devient bientôt générale et assez vive, accompagnée d'une angoisse assez considérable pour forcer l'individu à s'aliter sur-le-champ : cette douleur a d'ailleurs tous les caractères de celle qui appartient à l'inflammation du péritoine ; la tension du ventre sans fluctuation appréciable, l'existence d'abondans vomissemens sans autre signe d'affection de la membrane muqueuse gastrique, l'altération

même toute spéciale des traits de la face, confirment encore le diagnostic. Cependant, au milieu de cet état fort grave, le pouls, médiocrement fréquent, de force ordinaire, n'annonce rien de fâcheux; on ne l'aurait pas trouvé autrement dans le cas du plus léger accès de fièvre; il est loin d'avoir cette concentration, cette petitesse que l'on dit appartenir au pouls de la péritonite, et qu'effectivement l'on retrouve souvent dans cette phlegmasie; preuve, entre mille autres, que ce n'est jamais d'après un seul signe que peut être diagnostiquée une maladie quelconque. Je crois que, dans un cas semblable à celui-ci, toute la science des Bordeu et des Fouquet, relativement au pouls, eût été en défaut. Est-ce à dire que la considération des pulsations artérielles est sans importance? non sans doute; mais ce qu'il ne faut pas perdre de vue, c'est que les renseignemens qu'elles fournissent sont dans plus d'une occasion tout-à-fait inexacts : en fait, cette assertion est démontrée vraie; en théorie, elle ne serait pas moins admissible, puisque, dans la péritonite, comme dans toute maladie, le trouble de la circulation est purement un résultat de sympathies, et que celles-ci doivent infiniment varier sous le triple rapport de leur existence même, de leur nature et de leur énergie. Ce que d'ailleurs l'observation a appris, c'est que chaque organe enflammé modifie d'une manière spéciale les battemens du cœur, soit dans leur force, soit dans leur fréquence, soit dans leur rhythme; d'où il suit que chaque espèce de phlegmasie est plus souvent accompagnée de tel pouls que de tel autre. Ainsi, rien de moins semblable, dans la plupart des cas, que le pouls de la pneumonie comparé à celui de la gastro-en-

térite, ou le pouls de la pleurésie comparé au pouls de la péritonite ; mais il n'en est pas moins vrai que l'on arriverait à de singuliers mécomptes, si l'on n'était bien pénétré qu'à côté de ces règles générales existent d'assez nombreuses exceptions.

Lorsque le malade entra à la Charité, sa situation était des plus graves : sous l'influence d'un traitement antiphlogistique énergique, un amendement notable eut lieu. Le sixième jour, l'inflammation n'était pas résolue, mais on pouvait espérer qu'elle guérirait ou passerait à l'état chronique, lorsque, consécutivement à une interruption brusque de la transpiration cutanée, devenue très-abondante depuis que l'amélioration avait eu lieu, la péritonite reprit un nouveau degré d'acuité et entraîna rapidement le malade au tombeau. L'ouverture du cadavre nous montra ce qu'on trouve ordinairement dans les cas de péritonite récente et dont la marche a été très-aiguë, savoir, du pus et des concrétions membraniformes non encore organisées. Qui pourrait, d'ailleurs, assigner un terme précis à l'époque où commence cette organisation? Il y a des cas où, vingt heures seulement après le début d'une inflammation du péritoine, l'on a pu suivre et injecter des vaisseaux développés au sein de la concrétion fibrineuse, devenue un tissu vivant ; il y a d'autres cas où, plusieurs mois après l'invasion de la péritonite, l'on n'a encore trouvé aucune trace d'organisation dans les couches membraniformes. Sans doute il y a des causes dans ces différences; sans doute le degré de l'inflammation, la nature de la matière épanchée, plusieurs conditions locales ou générales qui nous échappent, exercent une grande influence sur la rapidité plus ou moins grande de

l'organisation des pseudo-membranes; mais, tout certains que nous sommes que ces effets différens impliquent l'idée de causes différentes qui les produisent, nous n'en sommes point encore arrivés au point de déterminer ces causes. Et cependant, tant que cette détermination ne sera point faite, que saurons-nous? rien autre chose, si ce n'est que, sous l'influence d'une congestion sanguine variable en intensité, les produits les plus différens peuvent prendre naissance. Mais d'où vient cette différence? nous ne pouvons pas le dire, au moins dans le plus grand nombre des cas, et cependant il est clair que c'est là ce qu'il nous importerait le plus de pénétrer; car la seule considération de la congestion sanguine nous conduit à un traitement unique, purement dirigé contre elle, et qui, comme elle, ne peut varier qu'en intensité. D'autres vues thérapeutiques naîtraient vraisemblablement de la connaissance des causes sous l'influence desquelles, une même congestion sanguine existant, il y a spécialité dans les produits de cette congestion.

IIe. OBSERVATION.

Un couvreur, âgé de dix-huit ans, peau brune, cheveux châtains, muscles peu développés, habitant Paris depuis deux ans, jouissait habituellement d'une bonne santé. Le 2 mars 1820, sans cause connue, il commença à sentir d'assez fortes douleurs abdominales qui persistèrent les jours suivans. Ces douleurs n'étaient pas continuelles et n'occupaient pas toujours les mêmes points du ventre,

tantôt en affectant la totalité, tantôt se manifestant seulement soit dans l'un ou l'autre hypocondre, soit dans les flancs, soit au-dessous et autour de la région ombilicale. Il garda la chambre, sans s'aliter et sans faire d'ailleurs aucun traitement pendant les cinq jours suivans, du 2 au 7 mars; dans cet intervalle de temps, il vomit plusieurs fois. Entré le 8 mars à la Charité, il présenta, dans la matinée du 9 (septième jour de la maladie), l'état suivant :

Face colorée, assez calme; forces musculaires bien conservées; ventre tendu, rénitent, sans fluctuation appréciable, offrant partout une vive sensibilité qu'exaspère le moindre mouvement ou le plus léger contact. En arrière, des deux côtés de la colonne vertébrale, au niveau des dernières côtes, la percussion est très-douloureuse. Le pouls est petit, très-fréquent, un peu irrégulier; la peau sèche et chaude; il y a en même temps amertume de la bouche, enduit jaunâtre de la langue, constipation. Malgré le temps déjà assez long écoulé depuis l'invasion de la maladie, les symptômes de péritonite étaient encore assez aigus pour qu'on pût encore espérer quelque succès des émissions sanguines. (*Trente sangsues sur l'abdomen; deux demi-lavemens de racine de guimauve, avec addition d'une demi-once d'huile d'amandes douces dans chaque; fomentations émollientes sur l'abdomen; tisane de lin; potion huileuse.*)

Le malade se trouva sensiblement soulagé après l'application des sangsues.

Dans la matinée du 10, huitième jour, le ventre était moins tendu et beaucoup moins douloureux. Le pouls, très-petit, battait cent quarante fois par minute. Les

boissons avaient été plusieurs fois vomies. Deux selles avaient eu lieu. (*Huit sangsues à l'anus.*)

Les trois jours suivans, les vomissemens cessèrent; les douleurs abdominales, excitées encore le 11 par une pression un peu fortement exercée, ne se faisaient plus sentir le 12 par cette même pression. Le pouls conservait sa fréquence, et une abondante diarrhée s'était établie. Chacun de ces deux premiers jours, huit sangsues furent appliquées à l'anus. Cependant la péritonite, que n'annonçait plus la douleur, était encore suffisamment caractérisée par la tension et la rénitence du ventre, qui d'ailleurs n'offrait pas de fluctuation appréciable. — Le 13, deux bouillons furent accordés.

Le 14, douzième jour, le ventre, fortement ballonné, était redevenu douloureux. L'hypogastre fut couvert par vingt-quatre sangsues, et, le lendemain, cette récrudescence de douleur avait cessé, ainsi que le météorisme. Cependant la fréquence du pouls ne diminuait pas, et le dévoiement persistait; la face était habituellement rouge et moite. — Le quatorzième jour, d'après les instances très-pressantes du malade, on lui donna une crême de riz. Une heure après la visite, il annonça qu'il quitterait l'hôpital si on ne lui accordait pas plus de nourriture. En effet, il se leva, s'habilla, et fit d'un pas assez ferme un court trajet dans la salle. Ramené dans son lit et devenu plus calme, il ne présenta rien d'insolite le reste de la journée. Le soir, il commença à vomir; toute la nuit il jeta des cris aigus, et succomba dans la matinée du 17, quinzième jour à dater de la première apparition des douleurs. On ne put savoir s'il s'était procuré des alimens.

Ouverture du cadavre.

Des adhérences intimes unissaient le péritoine pariétal au péritoine splanchnique. Les intestins étaient comme soudés par d'épaisses couches blanches, membraniformes, n'offrant encore aucun rudiment d'organisation. Au-dessous d'elles, une très-vive injection colorait le tissu cellulaire interposé entre la membrane séreuse et la tunique charnue des intestins. Les pseudo-membranes qui réunissaient ces derniers circonscrivaient entre elles des espaces en forme de loges, qui contenaient un liquide d'aspect laiteux. Ce liquide existait en grande quantité dans l'excavation du petit bassin, dans les deux flancs, et entre la face supérieure du foie et le diaphragme.

Aucune fausse membrane ne recouvrait l'estomac, qui était médiocrement distendu par des gaz. Sa surface interne était pâle, sa muqueuse d'épaisseur et de consistance ordinaires; même état de l'intestin grêle. Plexus de Peyer apparens sous forme de points noirs agglomérés. La muqueuse du gros intestin, également blanche, était parsemée d'un grand nombre de petits points noirs isolés les uns des autres, et entourés d'une légère élévation de la muqueuse (*Follicules*).

Les poumons, sains, étaient remarquables par l'absence complète d'engouement. Aucune lésion appréciable dans les centres nerveux.

Chez ce malade, la péritonite eut, à son début, une autre physionomie, si l'on peut ainsi dire, que celle décrite dans l'observation Ire. Dans celle-ci, le douleurs

parvinrent tout-à-coup à leur maximum d'intégrité, et tout-à-coup elles furent accompagnées des plus graves symptômes. Dans l'observation actuelle, il y eut bien, en même temps que les premières douleurs, quelques vomissemens, mais le malade ne s'alita pas; s'il eut sur-le-champ de la fièvre, elle fut légère; ses douleurs disparaissaient par intervalles, et, lorsqu'elles revenaient, ce n'était pas toujours dans les mêmes points : à ces caractères, elles auraient pu être très-facilement prises pour de simples douleurs dites rhumatismales ou nerveuses, qui, remarquables par leur intensité, ne sont d'ailleurs le plus souvent accompagnées d'aucun autre symptôme alarmant. Il faut bien savoir que tel est le début d'un certain nombre d'inflammations des membranes séreuses; ainsi, dans les cas d'arachnitis, la céphalalgie précède souvent de plusieurs jours tous les autres symptômes; ainsi, dans le tome second de cet ouvrage, nous avons cité des cas de pleurésie, dans lesquels les malades n'eurent également d'abord que des douleurs mobiles, intermittentes, en plusieurs points des parois thorachiques, sans que ces douleurs fussent d'abord accompagnées de toux, de dyspnée ou de fièvre; mais ensuite elles devenaient constantes,, fixes dans un point, et alors se manifestaient les symptômes ordinaires de la pleurésie. Lorsque nous vîmes le malade, la douleur péritonéale était excessive; immédiatement après une application de sangsues sur l'abdomen, elle diminua, et, deux jours après, bien que les autres symptômes de péritonite persistassent, elle n'existait plus; l'apparition d'une diarrhée abondante coïncida avec la cessation de la douleur. Cependant la guérison était loin d'être obtenue;

c'était là un de ces cas où il y a passage de l'état aigu à l'état chronique : ce passage s'effectuait seulement plus promptement que de coutume. Cet individu est un de ceux chez lesquels nous avons vu la douleur de la péritonite, après avoir été très-intense, disparaître le plus vîte, et sans que cette disparition coïncidât avec un amendement notable des autres symptômes. Voyez ensuite avec quelle facilité se réveilla cette douleur, qui n'était en quelque sorte qu'assoupie. Une première fois, elle fut encore enlevée par une application de sangsues ; une seconde fois, cette application ne fut point faite ; le retour de la douleur et des vomissemens succéda à une forte émotion morale, et à un exercice momentané pris par le malade. Cette nouvelle rechute l'entraîna au tombeau, et il serait sans doute assez difficile de dire quelle fut ici la cause de la mort, puisque, peu d'heures avant de succomber, il jouissait encore d'assez de forces, et que l'ouverture du cadavre ne montra de lésion dans aucun autre organe que dans le péritoine ; les poumons en particulier ne furent même pas trouvés engoués. Ainsi, cet individu passa, sans agonie, de la vie à la mort, au milieu d'atroces douleurs, annoncées par les cris continuels qu'il poussa pendant les dernières heures de son existence. Il ne succomba pas par faiblesse, puisque, peu d'heures avant sa mort, il eut assez de force pour s'habiller seul, se lever et marcher.

On peut bien se convaincre, dans ce cas, que les vomissemens qui accompagnent si souvent la péritonite dans ses diverses périodes, sont loin d'être toujours liés à une phlegmasie gastrique : en effet, le malade vomit jusqu'au moment de la mort, et cependant la membrane muqueuse de l'estomac fut trouvée parfaitement saine.

Voyez aussi combien était peu prononcée l'altération des intestins (simple hypertrophie des follicules avec coloration noire en cercle autour d'eux), bien qu'une abondante diarrhée eût lieu depuis plusieurs jours. Enfin, l'on pourra trouver dans l'existence des loges nombreuses, au sein desquelles était comme emprisonné le liquide épanché, une cause de l'obscurité de la fluctuation, dans plus d'un cas de péritonite, où, comme dans le cas actuel, la collection purulente ou séreuse était encore assez considérable. Ici, d'ailleurs, nous ne trouvons encore dans les pseudo-membranes aucune trace d'organisation, et cependant c'est le dix-septième jour seulement que la mort a eu lieu.

IIIe. OBSERVATION.

Un miroitier, âgé de dix-neuf ans, mania du mercure pendant le cours de l'hiver de 1822, et coucha dans une chambre qui en contenait; ses membres ne tardèrent pas à être atteints d'assez forts tremblemens, qui cessèrent spontanément dès que le malade changea de travail et d'occupation. Cependant il conservait un état de faiblesse générale; il n'avait pas d'appétit. Le 29 juin, sans cause connue, il fut pris de vives douleurs abdominales et de vomissemens. Le 1er. juillet, il nous offrit l'état suivant :

La face, pâle et grippée, exprimait l'anxiété la plus vive : le malade ne souffrait pas lorsqu'on ne touchait pas l'abdomen, mais la pression la plus légère éveillait d'a-

troces douleurs. L'abdomen était tendu, ballonné dans le trajet du colon, sans fluctuation appréciable. La langue était rouge et un peu sèche, la soif vive; une assez grande quantité de bile verte avait été vomie à plusieurs reprises dans les dernières vingt-quatre heures; il n'y avait pas eu de selles depuis deux jours. Le pouls était fréquent et petit, la peau sèche et chaude. (*Saignée de seize onces sur-le-champ; trente sangsues sur l'abdomen à quatre heures du soir; deux onces d'huile de ricin à prendre par cuillerée; solution de sirop de gomme acidulée avec le suc de citron; quatre demi-lavemens émolliens; un bain de siége; fomentations émollientes sur l'abdomen.*)

Le sang tiré de la veine se rassembla en un large caillot recouvert d'une couenne mince: le malade vomit encore de la bile verte dans la journée, et eut cinq à six selles.

Le 2, quatrième jour, l'expression de la face était beaucoup plus naturelle. La langue avait perdu sa rougeur; le pouls faible, n'était que médiocrement fréquent, et la chaleur de la peau modérée; une transpiration assez abondante avait eu lieu pendant la nuit, mais la douleur et la tension de l'abdomen n'avaient pas diminué. Ainsi les symptômes généraux s'étaient amendés, bien que les symptômes locaux persistassent dans toute leur intensité. (*Soixante sangsues sur l'abdomen.*)

Jusqu'au lendemain le malade eut des nausées, mais ne vomit pas; il eut seulement une selle à la suite de chacun des deux demi-lavemens qui lui furent donnés. A la suite de l'application des sangsues, il tomba dans un état de faiblesse extrême; le pouls, à peine sensible, acquit une grande fréquence; les extrémités devinrent

glacées, et, le lendemain matin, l'altération profonde des traits de la face, l'affaissement considérable dans lequel était plongé le malade, semblaient annoncer sa fin prochaine. (*Une once d'huile de ricin; boissons et fomentations idem; sinapismes aux jambes.*)

Dans la journée, les forces se relevèrent, et, dans la matinée du 4 juillet, sixième jour, il y avait une amélioration notable : traits de la face relevés; abdomen moins douloureux; pouls moins fréquent et moins faible; retour de la chaleur aux extrémités; six selles par l'huile. (*Boissons; fomentations; lavemens émolliens.*) Une sueur abondante survint pendant la nuit; pour la première fois le malade goûta un peu de sommeil.

Septième jour, l'amélioration continue; face calme; pression assez forte sur l'abdomen sans augmentation de la douleur.

Du huitième au quatorzième jour, les symptômes de péritonite aiguë semblèrent s'amender de plus en plus : abdomen chaque jour moins tendu et moins douloureux; fluctuation obscure; pouls médiocrement fréquent, et chaleur de la peau peu élevée; cessation des nausées et des vomissemens; désir des alimens; diarrhée. (Cinq à six selles en vingt-quatre heures.) A dater du douzième jour seulement, une légère nourriture fut accordée : *une crême de riz et deux bouillons.* Du quatorzième au vingt-quatrième jour, l'abdomen diminua de volume, et devint à-peu-près indolent; continuation de la diarrhée; toujours un peu de fréquence dans le pouls. Pendant tout ce temps le malade ne prit que des crêmes de riz, des bouillons, des laits de poule. — Le vingt-cinquième jour, une panade ayant été accordée fut vo-

mie, et les douleurs abdominales se renouvelèrent; elles disparurent sous l'influence d'une diète sévère prolongée pendant quelques jours.

Pendant les douze premiers jours du mois d'août, l'abdomen devint de plus en plus souple : pressé, soit d'avant en arrière, soit latéralement, il n'était plus douloureux; le pouls n'avait plus qu'une très-légère fréquence, et la chaleur de la peau était naturelle; la diarrhée se modérait; le malade ne prenait pour toute nourriture, en vingt-quatre heures, qu'une crême de riz, deux bouillons et un ou deux laits de poule. — Cet individu était parvenu au quarante-cinquième jour de sa péritonite, et tout semblait annoncer une terminaison heureuse, lorsqu'il eut l'imprudence d'interrompre le régime sévère auquel il était soumis, en mangeant une cuisse de poulet : dès-lors, vomissemens, réapparition d'une diarrhée abondante et d'une fièvre intense. — Dans la nuit du quarante-cinquième au quarante-sixième jour, douleur vive dans le côté gauche du thorax. Dans la matinée du quarante-sixième, elle persiste, et en même temps la respiration est courte, accélérée; le malade tousse sans cracher, et se plaint d'étouffer. Cependant l'abdomen n'est ni plus tendu, ni plus douloureux; le malade, dont les forces s'étaient insensiblement relevées depuis quinze jours, est retombé dans le dernier degré de l'affaissement. La percussion de la poitrine fit reconnaître une sonoréité moindre à gauche en arrière, dans l'étendue à-peu-près du lobe inférieur du poumon de ce côté : dans cette même étendue, l'on entendait un mélange de râle muqueux et crépitant. (*Saignée de douze onces.*)

Les deux jours suivans, les symptômes du côté de la poitrine s'amendèrent; le malade ne se plaignit plus d'oppression : cependant sa respiration était notablement plus courte qu'avant la dernière rechute; et d'ailleurs, la percussion et l'auscultation continuaient à annoncer un engorgement inflammatoire d'une partie du poumon gauche. Cette pneumonie resta latente pendant les quinze jours suivans (fin du mois d'août). D'ailleurs les forces ne se relevaient que bien peu; le pouls conservait de la fréquence; il était bien évident que cet individu était sous l'influence d'une phlegmasie chronique à symptômes locaux peu tranchés. Au commencement de septembre, il fit de nouvelles imprudences sous le rapport du régime, il se donna une violente indigestion en mangeant une grande quantité de mauvais raisins. En soixante-huit heures sa face prit un aspect cadavérique, ses extrémités se refroidirent, son pouls cessa de battre, et il s'éteignit sans agonie, en conservant toute l'intégrité de ses facultés intellectuelles.

Ouverture du cadavre.

Les circonvolutions intestinales étaient réunies par des fausses membranes, dont plusieurs avaient déjà l'aspect celluleux, on voyait de nombreux vaisseaux s'y ramifier; d'autres plus molles, et paraissant être de formation plus récente, recouvraient la face convexe du foie; un pus épais remplissait les flancs et l'excavation du bassin. La surface interne de l'estomac, du duodénum, du jéjunum et de l'iléum, jusqu'à quatre ou cinq travers de doigt au-dessus de la valvule iléo-cœcale, était pâle et sans al-

tération appréciable. Dans cette dernière étendue, existaient quatre larges ulcérations, à fond blanc formé par le tissu lamineux, et à bords un peu brunâtres, au même niveau que le fond. Entre elles, la muqueuse était blanche. Une autre ulcération, de même aspect, du diamètre d'une pièce de trente sous, existait immédiatement au-dessous de la valvule iléo-cœcale. Dans le reste du gros intestin, la membrane muqueuse était pâle, de consistance et d'épaisseur ordinaires.

La rate était peu volumineuse et dense. Le lobe inférieur du poumon gauche, imperméable à l'air, présentait un mélange d'induration rouge et grise. — Rien de notable dans les autres organes.

La maladie qui fait le sujet de cette observation nous présente quatre périodes à considérer : 1°. celle pendant laquelle la péritonite débuta et marcha d'une manière aiguë; 2°. la période du passage de cette phlegmasie à un état chronique; 3°. une autre période, pendant laquelle disparaissent, en apparence, tous les symptômes de la péritonite; 4°. enfin, une dernière époque, comprise entre le moment de l'invasion de la pneumonie et celui de la mort.

Dans la première période, nous avons à remarquer l'invasion brusque de la douleur abdominale, qui acquit tout-à-coup sa plus grande intensité; les vomissemens, qui coïncidaient ici avec une langue rouge et sèche, ce qui n'existait pas dans les deux observations précédentes; l'amendement graduel des symptômes sous l'influence d'abondantes émissions sanguines; l'état de faiblesse,

grave en apparence, dans lequel tomba le malade à la suite de la seconde de ces émissions, mais qui se dissipa promptement, et fut suivi d'une amélioration notable dans les symptômes, tant locaux que généraux, de la péritonite.

Dans la seconde période, on voit les vomissemens cesser, la douleur disparaître, mais l'abdomen conserver un degré de tension qui annonce que la phlegmasie péritonéale existe encore. Un fait qui nous semble important, c'est la facilité avec laquelle, par suite d'un très-léger accroissement dans l'alimentation habituelle du malade, la péritonite repassait momentanément à l'état aigu.

Plus tard, la tension de l'abdomen disparut elle-même; tout semblait annoncer qu'il y avait résolution de la péritonite; cependant l'ouverture du cadavre, faite longtemps après cette époque, démontra encore de graves altérations dans le péritoine, savoir, du pus épanché encore en divers points de la cavité de cette membrane. Quant aux adhérences celluleuses, elles étaient l'indice de la guérison de la phlegmasie : nous en avons trouvé de semblables chez des individus qui, plusieurs années auparavant, avaient eu tous les symptômes d'une péritonite aiguë dont ils avaient guéri, et, à l'époque où nous les vîmes, ils n'accusaient plus aucune douleur dans l'abdomen. Si d'ailleurs ces adhérences étaient très-multipliées, si elles unissaient intimement entre elles toutes les anses intestinales, on conçoit qu'il pourrait en résulter, d'une part, modification dans la forme du ventre, tension habituelle de la cavité abdominale, et, d'autre part, trouble plus ou moins grand des fonctions digestives. Quoi qu'il en soit, de l'observation actuelle nous tirerons

la conséquence que, lorsque dans une phlegmasie aiguë ou chronique du péritoine tous les symptômes locaux ont disparu, l'altération du péritoine n'a pas pour cela, dans tous les cas, cessé complètement d'exister; cela est d'ailleurs applicable aux phlegmasies de tous les organes; il en est peu dans lesquels l'anatomie pathologique n'ait démontré qu'un reste de lésion peut survivre aux symptômes locaux qui l'annonçaient. Qu'arrive-t-il alors? Le plus souvent, en l'absence de ces symptômes, l'organe souffrant continue à influencer vicieusement soit la circulation, d'où persistance d'un état fébrile plus ou moins prononcé, soit la nutrition, d'où absence du retour des forces et de l'embonpoint. Cependant, comme tout symptôme aigu a disparu, on croit l'individu en convalescence; mais il en est encore loin; et alors le moindre écart dans le régime, la moindre imprudence occasione une rechute, qui n'est que le réveil d'une phlegmasie qui était amortie, mais non éteinte.

Chez notre malade, cet écart de régime eut lieu; mais, chose remarquable! ce ne fut point l'organe primitivement souffrant qui en ressentit une fâcheuse influence; ainsi les symptômes de péritonite ne reparurent pas. Ce ne fut point même la membrane muqueuse intestinale qui fut affectée; mais on vit apparaître tous les signes d'une pneumonie aiguë, qui elle-même passa bientôt à l'état chronique, et qu'on aurait crue guérie, aussi bien que la péritonite, sans le secours de l'auscultation et de la percussion.

Dans cet état de choses, où plusieurs organes se trouvaient à-la-fois chroniquement affectés, le moindre ébranlement insolite porté dans l'économie, le moindre choc

imprimé à cette machine déjà dérangée en plusieurs points, suffit pour la détruire, en arrêtant vraisemblablement le jeu du système nerveux depuis long-temps éloigné de son état normal. Comment expliquer autrement la manière dont succomba cet individu à la suite d'un nouvel écart de régime, et sans que d'ailleurs on ait vu en aucune façon s'exaspérer les symptômes de la triple affection du poumon, de l'intestin et du péritoine ?

Nous ne terminerons pas ces réflexions sans faire remarquer les ulcérations qui existaient vers la fin de l'intestin grêle, et qui étaient liées à une ancienne diarrhée qui n'avait cessé que par intervalles, depuis qu'au début de la péritonite de l'huile de ricin avait été administrée. Comparez maintenant l'état de l'intestin chez ce malade et chez le précédent, qui avait eu aussi de la diarrhée : le mode d'altération est bien différent.

IVe. OBSERVATION.

Péritonite par violence extérieure.

Un ouvrier sur les ports, d'un âge moyen et d'une forte constitution, reçoit un coup de pied de cheval sur l'abdomen aux environs de l'ombilic; aucune solution de continuité n'a lieu; une vaste ecchymose se forme sur le point frappé et autour de lui; le malade a sur-le-champ plusieurs vomissemens, et, trois heures environ après l'accident, il éprouve des douleurs abdominales très-vives. Entré le surlendemain à la Charité, il offre tous

les symptômes d'une phlegmasie aiguë du péritoine : abdomen tendu, ballonné dans le trajet du colon, tellement douloureux que le poids des couvertures ne peut être supporté; vomissemens très-fréquens de bile porracée; constipation; face pâle et grippée; pouls très-fréquent, misérable; peau sans chaleur. Ce malade semblait tellement prostré, que M. Lerminier ne crut pas convenable de pratiquer une saignée générale; il prescrivit *trente sangsues sur l'abdomen, deux vésicatoires aux jambes, lavemens et fomentations émollientes.* Dans les vingt-quatre heures suivantes, aucun amendement n'eut lieu, et le malade succomba du cinquième au sixième jour.

Ouverture du cadavre.

Épanchement d'un sang noirâtre, à moitié coagulé, entre les fibres des muscles des parois abdominales. Le péritoine, qui recouvre ces parois, est soulevé par ce même sang et coloré par lui à sa surface externe : la cavité du péritoine est remplie par un liquide semblable à du petit-lait non clarifié, au milieu duquel nagent des flocons blanchâtres, dont plusieurs sont étendus en couches sur un assez grand nombre d'anses intestinales, sur les colons ascendant et descendant, sur l'estomac et le foie. En cinq ou six endroits de ces concrétions membraniformes, on observe des points rouges très-distincts, et ailleurs quelques lignes rougeâtres. Au-dessous des pseudo-membranes, le péritoine présente une assez vive injection, qui paraît sur-tout résider dans le tissu cellulaire situé au-dessous de lui. La surface interne du tube digestif ne présente aucune altération appréciable, non plus que les

autres organes. Les reins sont seulement remarquables par leur extrême pâleur; la vessie est vide d'urine.

Cette observation est remarquable par la cause sous l'influence de laquelle se développa la péritonite, par la rapide succession des symptômes, et par la terminaison si promptement mortelle de la maladie. Ici, aucune complication n'eut lieu; les accidens et la mort furent uniquement le résultat de l'inflammation du péritoine, ou, pour parler plus exactement, du trouble sympathique que cette inflammation détermina dans le système nerveux : de là, le subit anéantissement des forces, la soustraction du sang des capillaires de la peau, la suspension de la calorification, la faiblesse des battemens du cœur, qui, en même temps qu'ils diminuent de force, deviennent de plus en plus fréquens. Ainsi donc, ce n'est pas uniquement de la rapidité de la circulation que dépend la production de la chaleur cutanée. C'est, d'ailleurs, seulement dans un certain ordre de leurs fonctions que sont modifiés les centres nerveux : car, jusqu'au dernier moment, on n'observe aucun trouble des facultés intellectuelles et sensoriales; jusqu'au dernier moment non plus, les poumons ne présentent aucun trouble dans l'accomplissement de leurs fonctions; de sorte que, sans avoir été d'abord altérée, sans aucun intermédiaire entre l'état sain et morbide, la respiration s'éteint tout-à-coup avec les battemens du cœur, et la vie disparaît ainsi, sans que l'on trouve aucune altération appréciable dans les organes, dont l'apparente intégrité semblerait devoir être une garantie de son entretien.

Nous avons fait remarquer, dans l'une des observations précédentes, l'absence complète d'organisation dans des pseudo-membranes trouvées dans un cas de péritonite qui cependant était déjà assez ancienne. Ici, au contraire, où l'invasion de la phlegmasie était d'une date beaucoup plus récente, les points et les lignes rouges trouvés au sein de plusieurs concrétions membraniformes attestaient un travail d'organisation qui commençait à s'effectuer : ce fait me semble, d'ailleurs, irréfragablement démontrer que la partie rouge du sang peut se former au milieu même des fausses membranes, et ne leur est point nécessairement apportée par des vaisseaux de la séreuse qui s'allongeraient dans la pseudo-membrane.

V^e. OBSERVATION.

Péritonite dont l'invasion coïncide avec la disparition d'un rhumatisme articulaire. Épanchement rouge dans le péritoine. Vice de conformation de la vessie.

Un homme de cinquante-sept ans, atteint d'une ancienne incontinence d'urine, et ayant depuis trois mois du dévoiement par intervalles, avait un rhumatisme articulaire aigu avec fièvre, lorsqu'il entra à la Charité au commencement du mois de novembre 1821. Nous vîmes tour-à-tour, jusqu'au 16 novembre, diverses articulations devenir gonflées et douloureuses. Plusieurs saignées furent pratiquées. Le 17, les deux poignets et l'épaule gauche étaient le siége du rhumatisme; le mouvement fébrile persistait; jusque-là, d'ailleurs, rien n'avait annoncé l'af-

fection d'autres organes. Dans la journée, les articulations que je viens d'indiquer cessèrent tout-à-coup d'être douloureuses et tuméfiées; aucune autre ne devint malade; mais, pour la première fois, de vives douleurs se firent sentir dans l'abdomen; elles augmentèrent toute la nuit, et, le lendemain matin 18, elles étaient tellement intenses qu'elles arrachaient des cris au malade; la pression ne les exaspérait pas, mais elle ne les diminuait pas non plus. La face, décolorée, exprimait l'anxiété la plus vive; le malade se plaignait d'avoir froid, et en effet la température de la peau était très-peu élevée; le pouls, très-fréquent, conservait de la dureté. Ce nouvel ensemble de symptômes ressemblait à ce que les anciens médecins désignaient sous le nom de *métastase rhumatismale*. La principale indication à remplir paraissait être de rappeler l'irritation à son siége primitif. Dans ce but, des cataplasmes sinapisés furent appliqués tour-à-tour sur diverses articulations, en même temps que des sangsues furent placées en grand nombre sur l'abdomen; puis le malade fut mis dans un bain chaud; des frictions stimulantes furent faites sur les membres, et, dans la soirée, deux vésicatoires furent appliqués aux cuisses. Mais ces divers moyens devaient être inutiles, et, le lendemain matin 19, l'état du malade avait singulièrement empiré : la douleur abdominale était portée dans tous les points du ventre au dernier degré d'intensité; elle augmentait par la pression, par le toucher le plus léger, ce qui n'avait pas lieu la veille; de plus, l'abdomen avait acquis un remarquable développement, et l'on y sentait une fluctuation évidente. Quelques nausées avaient eu lieu sans vomissement. Le pouls, toujours très-fréquent, avait

perdu sa dureté, et il présentait quelques intermittences. Le malade succomba dans la nuit du 19 au 20, avant la fin du troisième jour depuis l'invasion des douleurs abdominales.

Ouverture du cadavre.

A peine eut-on incisé les parois abdominales, qu'on vit s'échapper à travers l'ouverture un flot de liquide d'un rouge intense, au milieu duquel nageaient quelques flocons blanchâtres. Tout le paquet des intestins était coloré en rouge, et à la surface de plusieurs anses étaient déposées des concrétions membraniformes également colorées. Le liquide qui remplissait le péritoine ressemblait entièrement au sang qu'on vient de tirer d'une veine; d'ailleurs on n'observait rien qui ressemblât à des caillots, et l'on ne trouva aucun gros vaisseau ouvert. A l'intérieur du tube digestif, on ne rencontra d'autre lésion qu'un développement très-marqué des follicules de la fin de l'intestin grêle, du cœcum et du commencement du colon; ces follicules étaient limités par un cercle noir, et à leur centre existait un autre point noir. De plus, dans l'épaisseur des parois du colon ascendant, existait un kyste séreux ayant le volume d'une noisette, développé entre la tunique charnue et la membrane muqueuse qu'il soulevait.

Le sommet de la vessie était surmonté par une vaste poche ovoïde, qui, se prolongeant derrière le paquet des intestins grêles, adhérait par son extrémité supérieure avec la troisième portion du duodénum : on détruisait facilement cette adhérence, qui était due à de fausses membranes molles, paraissant être de formation récente.

A l'intérieur, cette poche avait un aspect analogue à celui de la vessie, et, dans ses parois, l'on pouvait suivre les diverses tuniques que l'on retrouve ordinairement dans la vessie ; seulement, les fibres de la tunique musculaire étaient peu développées et entremêlées de beaucoup de tissu cellulaire. Cette sorte de vessie surnuméraire communiquait avec la vessie normale par une ouverture que rétrécissait un épais bourrelet, que contribuait à former la muqueuse, et sur-tout le tissu cellulaire très-condensé. On eût dit, au premier aspect, de la valvule pylorique. A la partie droite du pourtour de cette ouverture, existait une autre petite poche, qui aurait pu contenir une noix, et qui communiquait également avec la vessie normale ; elle était séparée de la grande poche par une cloison qui faisait saillie dans sa cavité. On pouvait suivre aussi dans ses parois les diverses tuniques de la vessie.

J'ai cité, dans les précédens volumes, des cas de pneumonies, de pleurésies, de péricardites, dont l'invasion coïncida avec la disparition d'affections rhumatismales aiguës. L'observation qu'on vient de lire peut être rapprochée de ces cas ; c'est ici une péritonite qui remplaça un rhumatisme. Il importe peu d'appeler ce déplacement de maladie métastase ou autrement, pourvu que l'on n'oublie pas le fait, pourvu que l'on retienne que la brusque disparition d'un rhumatisme est souvent liée au développement d'une phlegmasie interne, qui, en vertu de dispositions individuelles, frappe tel ou tel organe, mais sur-tout des membranes séreuses. Le premier jour où se manifestèrent chez notre malade les douleurs abdomi-

nales, elles ressemblaient à ce qu'on appelle vulgairement un rhumatisme fixé sur les entrailles : ces douleurs avaient cela de remarquable, que la pression ne les augmentait pas; et, dans cet état de choses, il n'était point certain qu'il y eût péritonite, et le pronostic n'était pas encore décidément grave. Il est, en effet, bien certain que, dans beaucoup de cas où, comme ici, des douleurs vives, atroces, se font tout-à-coup sentir dans l'abdomen chez des individus actuellement ou anciennement atteints de rhumatisme, ces douleurs se dissipent plus ou moins promptement sans laisser après elles aucune trace d'affection grave; et alors il est au moins douteux qu'elles soient le résultat d'une inflammation du péritoine. Mais chez le malade qui fait le sujet de l'observation actuelle, il n'en fut point ainsi, et, dès le deuxième jour de l'apparition de ces douleurs, l'existence d'une péritonite ne pouvait plus être révoquée en doute : on sentait de la fluctuation dans l'abdomen, et l'évidence de cette fluctuation était elle-même une circonstance remarquable; car le plus souvent, pendant les premiers jours de l'existence d'une péritonite, l'épanchement abdominal, peu considérable, peut être plutôt reconnu par la tension, la résistance des parois, la modification de forme du ventre, que par une grande augmentation de son volume et par l'existence de la fluctuation. Ici, il en fut autrement, et la nature du liquide trouvé dans le péritoine en rendit suffisamment raison. Ce liquide était du sang, ou du moins de la sérosité unie à la matière colorante du sang, qui, en un très-court espace de temps, avait été exhalée en énorme quantité à la surface interne de la membrane séreuse; il y avait de plus des flocons, des fausses mem-

branes, qui attestaient que cette sorte d'hémorrhagie se trouvait liée à un état inflammatoire du péritoine. C'est là, d'ailleurs, un des cas de péritonites les plus aiguës, sans existence de perforation intestinale, que nous ayons eu occasion d'observer. Trois jours s'écoulèrent à peine entre l'invasion des premières douleurs abdominales et l'époque de la mort; et cependant, ici encore, comme dans l'observation IV, on ne trouve altéré, d'une manière appréciable pour nous, aucun des organes importans à la vie (cœur, poumons, centres nerveux).

VIe. OBSERVATION.

Péritonite aiguë à la suite d'un accouchement. Duodénite avec ictère.

Une femme de vingt-neuf ans accouche facilement et promptement d'un enfant à terme : immédiatement après l'accouchement, il survient une perte abondante, qui est combattue par des applications de glace sur l'hypogastre, et par du suc de citron porté sur le col utérin. Les lochies coulent comme de coutume. Le quatrième jour, sans cause connue, toute espèce d'écoulement se supprime, et l'abdomen devient le siége de vives douleurs. Le lendemain, cinquième jour, cette femme entre à la Charité. L'abdomen est fortement ballonné, très-douloureux à la pression; la respiration est accélérée, sans toux ni expectoration ; le pouls fréquent et petit, la peau chaude et sèche, la langue naturelle. Aucune selle n'a eu lieu depuis deux jours : il y a absence de nausées et de vomis-

semens. La face est pâle, altérée; la malade paraît profondément abattue. D'ailleurs, on ne sent aucune tumeur au-dessus du pubis, et le col utérin peut être touché sans douleur. (*Vingt sangsues sur le ventre; une once d'huile de ricin dans du bouillon aux herbes; fomentations et lavemens émolliens.*) — Toutes les fois que la malade essaya de prendre de l'huile de ricin, elle la vomit. — Dans la journée, elle s'affaissa de plus en plus; une teinte jaunâtre se répandit sur sa figure, et dans la matinée du sixième jour elle avait un ictère très-prononcé. D'ailleurs, l'abdomen était toujours ballonné et douloureux, et il n'y avait d'autre changement dans son état qu'une prostration qui, d'heure en heure en quelque sorte, devenait de plus en plus grande. Elle succomba dans la soirée, six jours après son accouchement, et trois jours seulement non encore accomplis depuis l'invasion des douleurs abdominales. Peu d'heures avant la mort, la tuméfaction du ventre était très-considérable, et, dans toute l'étendue de sa paroi antérieure, il résonnait comme un tambour.

Ouverture du cadavre.

L'abdomen était ballonné comme pendant la vie. En incisant les parois, on piqua une anse intestinale, et une grande quantité de gaz s'échappa avec bruit du tube digestif. Entre les intestins étaient amassées des masses blanchâtres albumineuses qui les unissaient, et ne présentaient d'ailleurs encore aucune trace d'organisation. Un pus blanc et épais remplissait l'excavation du petit bassin; une vive injection colorait en beaucoup de points

le tissu cellulaire sous-péritonéal; la surface interne de l'estomac était pâle, mais une forte rougeur existait dans tout le duodénum; des petits vaisseaux rampaient en grand nombre dans le tissu cellulaire sous-muqueux de la totalité de l'intestin grêle et du cœcum : le reste du gros intestin était blanc et rempli de matières fécales dures. Le foie ne nous offrit, soit dans ses canaux, soit dans son parenchyme, aucune altération appréciable. L'utérus, revenu sur lui-même, ne dépassant pas le pubis, offrait une assez ample cavité, dont la surface interne était rougeâtre. — Rien de remarquable dans les organes du thorax et du crâne.

Cette péritonite eut encore une plus courte durée que celle qui fait le sujet de la cinquième observation. Elle survint chez une femme récemment accouchée, qui n'avait éprouvé d'autre accident qu'une métrorrhagie. D'ailleurs, aucune cause extérieure appréciable ne lui donna naissance. Un symptôme local qui doit ici fixer notre attention, c'est la tympanite considérable qui se manifesta en même temps que se déclarèrent les douleurs abdominales. On aurait pu croire que cette tympanite constituait même la seule maladie, et méconnaître facilement la phlegmasie du péritoine. La distension qu'éprouvait la tunique séreuse des intestins, devait puissamment contribuer à exaspérer les douleurs causées par cette phlegmasie. Ce développement considérable de gaz intestinaux était d'ailleurs lié à une assez vive injection sous-muqueuse de l'intestin grêle et du commencement du gros intestin. On pouvait s'attendre à trouver l'esto-

mac plus ou moins affecté, en raison de l'extrême susceptibilité qu'il manifesta lorsqu'on essaya de donner de l'huile de ricin à la malade, dans le but de faire cesser une constipation qui était une cause d'augmentation de la tympanite. Cependant l'estomac était sain en apparence, mais il y avait dans le duodénum une inflammation qui est ici d'autant plus remarquable, qu'elle coïncide avec l'existence d'un ictère, sans qu'il y ait d'ailleurs aucune lésion appréciable dans le foie. Les premières traces de cet ictère apparurent à la suite des vomissemens que provoqua l'huile de ricin, exemple frappant de disposition individuelle, puisque rien de semblable n'eut lieu chez les sujets des observations précédentes, à la plupart desquels l'huile de ricin fut également donnée. Ici, ce médicament fut-il vomi parce qu'il y avait déjà duodénite antécédente qui, exaspérée par lui, se propagea aux canaux biliaires et produisit l'ictère, ou bien fut-il la cause première de l'inflammation du duodénum? A propos de ce fait, remarquons l'impossibilité d'établir des règles fixes, invariables, sur l'opportunité de l'administration des médicamens, et sur leurs effets. Cette duodénite ne contribua pas peu peut-être à produire la prostration extrême dans laquelle tomba tout-à-coup la malade, et au milieu de laquelle elle succomba.

VIIe. OBSERVATION.

Péritonite consécutive à une métrite aiguë chez une femme récemment accouchée.

Une femme âgée de trente et un ans accoucha naturellement, mais avec beaucoup de difficulté et de douleurs, d'un premier enfant, dans les premiers jours du mois de décembre 1820. Vers le commencement du quatrième jour après ses couches, elle fut prise, sans cause connue, d'une fièvre violente et d'une douleur peu vive dans l'hypogastre. Entrée le soir même à la Charité, elle était faible et abattue; on sentait, élevée de trois bons travers de doigt au-dessus du pubis, une tumeur globuleuse, douloureuse à la pression, qui ressemblait, par sa forme et par sa position, au corps de l'utérus développé. La douleur hypogastrique était moins vive que celle que la malade disait ressentir dans les deux aines. Le reste de l'abdomen était souple et indolent. Aucun écoulement n'avait lieu par le vagin; le col de l'utérus parut tuméfié et douloureux au toucher. Le pouls était fréquent et dur, la peau chaude et sèche, la langue naturelle, les selles rares, la respiration libre. M. Lerminier annonça l'existence d'une métrite aiguë, et prescrivit *l'application de trente sangsues sur l'hypogastre, des fomentations émollientes, des demi-bains de même nature.*

Le lendemain, troisième jour de l'invasion présumée

de la métrite, les symptômes étaient les mêmes : du troisième au septième, saignée générale, deux nouvelles applications de sangsues (quinze chaque fois); diminution graduelle de la fièvre, cessation des douleurs inguinales et hypogastriques, mais persistance de la tumeur; et, malgré l'amélioration de plusieurs symptômes, dépérissement rapide, pâleur extrême de la face, remarquable altération des traits.

Du huitième au neuvième jour, de nouveaux symptômes se manifestent : la malade est prise de vomissemens continuels; elle rejette beaucoup de bile verte et toutes les tisanes qu'elle boit : la langue n'a pas d'ailleurs changé d'aspect; elle n'est qu'un peu blanchâtre. Tout l'abdomen est devenu le siége d'une très-vive douleur que le moindre contact exaspère; il n'est pas tendu. Les évacuations alvines et urinaires sont supprimées; le pouls est très-fréquent et misérable, la peau sans chaleur et d'une humidité désagréable au toucher; la face prend rapidement un aspect cadavérique; la mort survient quarante heures après l'invasion de ces nouveaux symptômes. Le cas parut tellement désespéré, que M. Lerminier ne voulut pas tourmenter la malade par une médication active; il fit seulement appliquer aux cuisses deux vésicatoires, qui ne prirent pas.

Ouverture du cadavre.

Une sérosité trouble, lactescente, était épanchée en médiocre quantité dans le péritoine; cette membrane était recouverte çà et là de plaques blanchâtres, membraniformes, sans trace d'organisation; elle offrait généra-

lement une vive injection, qui me parut résider dans le tissu cellulaire sous-péritonéal. En plusieurs points, celui-ci était partiellement rempli par une sérosité rougeâtre, semblable à celle qui existe dans les phlegmons commençans; le péritoine, soulevé par elle, ne ressemblait plus qu'à une très-mince pellicule, qu'on eût prise pour une portion d'épiderme soulevée en ampoule par la sérosité d'un vésicatoire. Des flocons plus nombreux, et un liquide plus épais que dans le reste de la cavité péritonéale, étaient amassés dans l'excavation du bassin. Au-dessus du pubis, faisait encore saillie la tumeur qui avait été reconnue pendant la vie, et qui était effectivement l'utérus développé. Le tissu de cet organe avait acquis une grande friabilité; il se déchirait très-facilement, et de divers points de ses parois incisées s'écoulait en nappe un pus crêmeux abondant; les parois de l'utérus, dans toute leur étendue, et sur-tout vers le fond de l'organe, étaient infiltrées de ce pus, qui en cinq ou six endroits était amassé en foyers. La cavité utérine était très-ample et sa surface rouge; elle contenait une petite quantité de liquide sanguinolent; je ne trouve pas, dans mes notes, quel était l'état du col, non plus que celui des ovaires. La membrane muqueuse gastro-intestinale, et en particulier celle de l'estomac, était partout blanche et de consistance ordinaire.

Deux lésions remarquables existaient dans les organes thoraciques : 1°. un état tuberculeux des ganglions bronchiques, qui étaient très-volumineux; 2°. au sommet du poumon gauche, une petite cavité à parois cellulo-fibreuses pouvant admettre une cerise, et communiquant, par des espèces de fistules anfractueuses, avec deux autres

cavités plus petites encore, contenant toutes une médiocre quantité de liquide rougeâtre; le tissu pulmonaire qui les entourait était noir et dur; vu extérieurement, il était froncé, comme affaissé, et séparé de la première côte par une sorte de calotte épaisse de plusieurs lignes, demi-cartilagineuse, évidemment formée par d'anciennes fausses membranes de la plèvre.

Ce cas est remarquable sous plus d'un rapport. Il offre d'abord un exemple tranché de métrite aiguë, survenant, sans cause connue, quatre jours après un premier accouchement, chez une femme déjà un peu âgée. A la suite d'un traitement antiphlogistique énergique, les symptômes s'amendent, et l'on aurait pu croire que l'inflammation de l'utérus marchait vers la résolution, si le volume de la tumeur formée par cet organe n'était pas resté le même. D'un autre côté, le rapide dépérissement de la malade annonçait la persistance d'une lésion grave : elle n'était effectivement que trop réelle. Chose remarquable, et bien digne de toute l'attention du praticien ! en même temps que le mouvement fébrile devenait à-peu-près nul, et que les douleurs de l'hypogastre et des aines disparaissaient, l'utérus se désorganisait, son tissu se remplissait de pus, et vers le dixième jour de l'invasion de la métrite, ce pus y formait déjà plusieurs abcès. Il n'est pas, d'ailleurs, très-rare de voir, dans différens organes, la formation du pus coïncider avec une rémission marquée des symptômes les plus graves : c'est, par exemple, ce qui plus d'une fois a été observé dans le cerveau. Ce qui donne un intérêt de plus au cas actuel,

c'est la rapidité avec laquelle s'établit la suppuration; chronique par plusieurs de ses symptômes, la maladie fut aiguë par sa marche.

La péritonite peut être considérée comme ayant eu son point de départ dans la portion de membrane séreuse voisine de l'utérus. Les abondantes émissions sanguines qui avaient été faites, l'état de débilité dans lequel était plongée la malade, l'espèce de marasme aigu qui l'avait frappée, n'empêchèrent point le développement de ce nouveau travail inflammatoire, qui, du tissu de l'utérus, parut se propager, par contiguité de tissu, à sa membrane enveloppante, et de là au reste du péritoine. D'ailleurs, généralisant ce cas particulier, on peut dire que par cela seul qu'un organe est enflammé, c'est une raison pour que d'autres le deviennent; aussi, dans la plupart des maladies aiguës, et sur-tout chroniques, il est infiniment rare qu'on ne trouve qu'un seul organe affecté. Cependant, dans cette observation même, il se présente à ce qui vient d'être dit une exception remarquable qui, dans le cas de péritonite, est presque constante : c'est la conservation de l'état sain de la membrane muqueuse gastro-intestinale malgré l'inflammation très-vive du péritoine. Cet état sain existait d'ailleurs, ici comme dans plusieurs des observations précédentes, avec d'abondans vomissemens.

Les signes de la péritonite ne furent pas douteux. Un seul manquait : c'était la tension du ventre; mais la conservation de la souplesse des parois abdominales est un cas ordinaire chez les femmes prises de péritonite à la suite de couches : on en comprend facilement la raison.

Ici, comme dans le cas précédent, il n'y eut point de tympanite.

A l'époque où je recueillis cette observation, je décrivis l'altération du sommet du poumon gauche sans avoir aucune idée sur sa nature. Je suis porté aujourd'hui à le regarder comme indiquant une cicatrisation d'excavations tuberculeuses (tom. 3). Ce fait acquiert ici de l'importance en raison des tubercules qui existaient dans les ganglions bronchiques; c'est une preuve en faveur de l'opinion de M. Louis, qui pense que, toutes les fois qu'un organe quelconque contient des tubercules, le poumon en contient aussi.

Sous le rapport de la suppuration dont le tissu de l'utérus était le siége, l'observation qu'on vient de lire peut être rapprochée de celles qui ont été récemment publiées par MM. Louis et Dauce.

VIIIe. OBSERVATION.

Péritonite avec gastrite aiguë.

Un cordonnier, âgé de trente-quatre ans, ayant des muscles grêles, et paraissant faiblement constitué, passa à boire et à danser toute la nuit du 4 au 5 juin 1820. Le lundi 5, il se coucha très-fatigué à quatre heures du soir. Au milieu de la nuit, il fut réveillé par des douleurs abdominales très-vives, qui avaient sur-tout leur siége dans la région cœcale. Il n'eut d'ailleurs ni nausées, ni vomissemens, ni selles. Les quatre jours suivans, persistance

des douleurs, constipation opiniâtre. Le 7, application de vingt-cinq sangsues sur la région cœcale. Le 8 et le 9, application de quinze nouvelles sangsues chaque jour. Entré à la Charité le 11 juin, on lui applique encore des sangsues sur l'abdomen. Dans la matinée du 12, il présente l'état suivant :

Face pâle, exprimant la douleur; grande faiblesse; abdomen très-douloureux à la pression, sur-tout au-dessous de l'ombilic, souple au-dessus de ce point, gonflé et tendu au-dessous, et présentant une sorte de tumeur mal circonscrite qui semble constituée par des anses intestinales réunies en une seule masse; les mouvemens inspiratoires, courts et rapprochés, augmentent singulièrement la douleur abdominale; une bile verte, abondante, a été vomie toute la nuit; de plus, ce que nous n'avons pas vu dans les observations précédentes, la langue est rouge et sèche, la soif vive; les lèvres sont d'un rouge vif et saignantes; le pouls est fréquent et petit, la peau peu chaude. (*Quatre demi-lavemens avec demi-once d'huile de ricin dans chaque. Cataplasmes. Sinapismes aux jambes. Tisane de lin gommée.*) Persistance des vomissemens toute la journée. Le lendemain 13, traits de la face plus altérés; pouls filiforme; peau froide, couverte d'une sueur visqueuse; hoquet et nausées continuelles : du reste, mêmes symptômes. (Même prescription.) — Le 14, neuvième jour depuis la nuit de l'invasion, le malade est mourant; hoquets et vomissemens bilieux presque continuels. Une sueur froide couvre tout le corps, excepté la partie inférieure de l'abdomen depuis l'ombilic jusqu'au pubis, où la peau est chaude et un peu rouge. — Mort une heure après la visite.

Ouverture du cadavre.

Tout le paquet des intestins grêles est réuni en une seule masse par des adhérences molles que l'on rompt par une légère traction. La surface externe de la presque totalité des intestins est recouverte par une exsudation blanchâtre, de deux lignes d'épaisseur, se détachant par larges lambeaux. Au-dessous d'elle, on trouve le péritoine très-rouge. Un liquide semblable à de la crême remplit la cavité péritonéale. La membrane muqueuse de l'estomac est très-rouge dans la plus grande partie de son étendue; en tirant légèrement les parois de l'estomac, on les déchire avec une remarquable facilité. La surface interne du duodénum participe à la rougeur de la muqueuse gastrique; mais ses tuniques ne se déchirent point comme celles de l'estomac. On ne trouve rien de notable dans le reste du tube digestif, si ce n'est une grande quantité de gaz, qui sont comme emprisonnés dans plusieurs anses de l'intestin grêle, et en opèrent ainsi la distension partielle.

Cette observation diffère des précédentes par la nouvelle complication dont elle offre un exemple. Dans les cas cités jusqu'ici, les vomissemens ne dépendaient point d'un état d'inflammation de la membrane muqueuse gastrique; dans le cas actuel, ils coïncident avec cette inflammation, et d'ailleurs celle-ci est révélée par un nouvel ordre de symptômes que nous n'avons pas retrouvés dans les autres observations où il y avait péritonite sans gastrite :

ces symptômes sont la rougeur et la sécheresse de la langue et des lèvres, la soif vive. La gastrite était très-intense; non-seulement elle était annoncée par la rougeur considérable de la membrane muqueuse, mais encore par la diminution de cohésion des tuniques subjacentes; si le malade eût vécu plus long-temps, son estomac se fût peut-être perforé. C'est d'ailleurs par des signes d'inflammation du péritoine que débuta la maladie. Dans l'observation suivante, nous allons voir une péritonite aiguë survenir comme complication d'une gastro-entérite chronique.

IXe. OBSERVATION.

Péritonite aiguë. Gastro-colite chronique. Deux tumeurs hydatifères, dont l'une développée entre le foie et l'estomac, et l'autre entre le rectum et la vessie.

Un peintre, âgé de trente ans, fit, comme militaire, la campagne de France de 1814; il y éprouva toutes les angoisses de la misère, et fit abus des liqueurs alcoholiques. Il rentra dans ses foyers en 1815; les années suivantes, sa santé fut chancelante. Depuis 1819 seulement, des symptômes morbides graves se sont manifestés : son appétit commença alors à se déranger; il vomit de temps en temps des eaux âcres, mais jamais ses alimens; il avait fréquemment la diarrhée avec ténesme, et selles sanguinolentes. Ces symptômes persistèrent jusqu'à la fin de l'été de 1822; il était parvenu peu-à-peu à un degré assez avancé du marasme. Il ne s'était jamais astreint à

aucun traitement. Vers le 15 octobre 1822, il fut pris de douleurs abdominales très-vives, et entra à la Charité.

Lorsqu'il se présenta à notre examen, la face était pâle et grippée; le ventre, tendu et développé, ne pouvait être légèrement pressé sans que les douleurs ne s'exaspérassent d'une manière atroce. On sentait dans l'abdomen une fluctuation obscure. Immédiatement au-dessus du pubis, existait une tumeur globuleuse, dure, un peu déjetée à gauche de la symphyse, ayant à-peu-près le volume d'une grosse orange, paraissant se prolonger derrière le pubis, simulant par sa forme la vessie distendue par l'urine, et déviée à gauche. Cependant le malade urinait librement; la sonde, introduite dans la vessie, fit reconnaître une obliquité de ce réservoir à droite, c'est-à-dire en sens inverse de la position de la tumeur. Le malade avait des nausées continuelles; il avait vomi depuis la veille une grande quantité de bile verte; la langue avait un aspect naturel; les envies d'aller à la selle étaient fréquentes, mais le malade ne rendait chaque fois qu'une petite quantité de matières glaireuses et sanguinolentes; le pouls était petit, très-fréquent; la peau peu chaude.

Diagnostic. Phlegmasie chronique de l'estomac et du gros intestin; péritonite aiguë; tumeur anomale dans l'hypogastre, ne paraissant avoir avec la vessie qu'une analogie trompeuse de forme.

(*Trente sangsues sur l'abdomen; boissons et lavemens émolliens.*)

Le lendemain, 30 octobre, les douleurs abdominales, moindres, ne se faisaient plus sentir que dans la région hypogastrique. Les autres symptômes ne présentaient

point de changement. (*Trente sangsues sur l'abdomen.*)

Le 1er. novembre, même état. (*Fomentations émollientes.*)

Le 2 novembre, faiblesse extrême, peau froide, pouls filiforme, persistance des vomissemens; mort dans la soirée.

Ouverture du cadavre.

Une petite quantité de liquide trouble, au milieu duquel nageaient quelques flocons albumineux, était épanchée dans l'un et l'autre flanc; le péritoine ne présentait d'ailleurs ni fausse membrane, ni aucune autre trace d'inflammation. La tumeur dont l'existence avait été reconnue pendant la vie était annexée à la partie latérale gauche de la vesssie; elle se prolongeait entre celle-ci et le rectum : un tissu cellulaire dense l'unissait à ces parties; le péritoine la recouvrait : elle était dure, résistante. A peine l'eut-on incisée, qu'il en sortit avec impétuosité un liquide limpide, au milieu duquel nageaient sept à huit hydatides (acéphalocystes à bourgeons), dont quatre ou cinq avaient à-peu-près le volume d'une noix, et les autres celui d'un œuf de poule. Les parois du kyste étaient formées par un tissu fibreux, présentant çà et là quelques plaques cartilagineuses.

Au moment où l'on allait ouvrir l'estomac, on reconnut entre ce viscère et le foie une seconde poche semblable à la précédente; elle ne contenait qu'une volumineuse hydatide, d'une couleur verdâtre, crevée, et plusieurs fois repliée sur elle-même.

La muqueuse gastrique était molle et d'un rouge brunâtre dans la plus grande partie de son étendue. L'in-

testin grêle était sain. La muqueuse du gros intestin, épaisse et noire, présentait dans toute son étendue de nombreuses végétations comme pisiformes, faisant au-dessus de sa surface une saillie d'une à deux lignes.

Les organes du crâne et du thorax étaient sains.

La double phlegmasie de l'estomac et du gros intestin explique suffisamment les divers symptômes que le malade présentait depuis trois ans. Survenue chez un individu déjà épuisé, la péritonite, bien que peu intense, fut rapidement mortelle.

Les deux poches hydatiques n'eurent sans doute que très-peu d'influence sur la production des accidens passés ou actuels éprouvés par le malade. Peut-on expliquer, par la présence de la tumeur logée entre le foie et l'estomac, pourquoi les vomissemens augmentaient lorsque le malade se couchait à gauche? L'autre tumeur avait déjà dévié un peu la vessie : plus tard, elle aurait pu, en se développant davantage, oblitérer plus ou moins complètement le passage des urines ou des matières fécales.

Une rétention d'urine, produite par une semblable cause, n'est pas sans exemple. Il est question, dans les Mémoires de l'Académie de chirurgie, d'un homme de quarante-cinq ans, chez lequel on trouva, entre la vessie et le rectum, une poche hydatique volumineuse, qui comprimait fortement le premier de ces organes. Il avait été atteint, pendant les derniers temps de sa vie, d'une violente strangurie, à laquelle le cathétérisme n'avait pu remédier.

X^e. OBSERVATION.

Péritonite aiguë survenue pendant le cours d'une entérite chronique. Épanchement de sérosité rougeâtre dans le péritoine, sans autre trace d'inflammation de cette membrane.

Un homme de cinquante-quatre ans, marbrier, ayant été plusieurs fois traité à l'hôpital de la Charité de la colique métallique, était atteint depuis quatre mois d'un abondant flux de ventre. Lors de son entrée à l'hôpital, il était faible et très-maigre, neuf ou dix selles avaient lieu en vingt-quatre heures. Langue naturelle; anorexie; ventre souple et douloureux seulement par intervalles, le plus souvent avant d'aller à la selle. (*Décoction blanche de Sydenham. Potion gommeuse composée. Lavement d'amidon avec addition de douze gouttes de laudanum de Rousseau et d'un jaune d'œuf. Deux bouillons.*)

Le malade n'alla que quatre fois à la selle jusqu'au lendemain matin, 20 février. Les trois jours suivans, même médication. Trois selles seulement en vingt-quatre heures.

Le 24, on ajoute à la prescription un verre de décoction de cachou. Deux selles seulement eurent lieu jusqu'au lendemain matin; abdomen indolent, point de fièvre. — Mêmes médicamens et même état jusqu'au 28. Deux selles liquides seulement chaque jour, sans colique; état général assez satisfaisant.

On ne pouvait douter que la diarrhée avait diminué sous l'influence des moyens thérapeutiques employés et

de la diète. M. Lerminier substitua au cachou et à la décoction blanche une décoction de simarouba édulcorée avec le sirop de coing. Le soir, deux pilules de cynoglosse.

Jusqu'au lendemain, 1er mars, il n'y eut pas de selles; aucune douleur abdominale ne fut ressentie. — Continuation du simarouba. (*Trois crêmes de riz. Deux bouillons.*) Du 1er au 6 mars, il n'y eut qu'une selle chaque vingt-quatre heures; liquide jusqu'au 5, elle fut bien consistante le 6 et le 7; le ventre était souple et indolent; le malade se trouvait bien; cependant ses forces ne se relevaient pas, et il restait sans appétit.

Le 9, tout a changé de face : fièvre, langue rouge et sèche; cependant le dévoiement n'a pas reparu. (*Suspension du simarouba. Tisanes émollientes.*)

Le 10, la fièvre n'existait plus; la langue était redevenue humide et pâle; le dévoiement avait reparu. On prescrivit de nouveau la décoction de simarouba, une tisane d'orge gommée acidulée avec l'eau de Rabel.

Le 12, ce dévoiement était de nouveau arrêté; du 12 au 15, il ne reparut pas. (Alors cessation du *simarouba.*) Tout semblait annoncer la possibilité de la guérison. Cependant la face restait d'une pâleur remarquable; nous n'observions pas sans inquiétude que l'anorexie persistait, que les forces ne se rétablissaient pas, et qu'un léger mouvement fébrile se manifestait de temps en temps, sur-tout vers le soir.

Le 16, un grand changement eut lieu dans la position du malade. Il était dans un état d'anxiété extrême; il éprouvait des douleurs abdominales assez vives pour lui arracher des cris : la moindre pression les exas-

pérait encore. En même temps grande fréquence et petitesse du pouls, vive chaleur à la peau. L'invasion d'une péritonite ne nous sembla pas douteuse. (*Vingt sangsues sur l'abdomen.*)

Le lendemain, douleur abdominale moins intense; mais tuméfaction de l'abdomen, qui présente une fluctuation obscure.

Du 18 au 24, les douleurs abdominales cessèrent de se faire sentir; la fluctuation devint de plus en plus manifeste, et bientôt l'on observa une ascite considérable. Le pouls était faible, sans fréquence; deux selles liquides seulement avaient eu lieu chaque jour dans les vingt-quatre heures. (*Vésicatoire aux jambes; simples émolliens à l'intérieur.*)

Le 25, réapparition de la douleur abdominale; prostration extrême; pouls filiforme, peu fréquent. Les traits de la face, profondément altérés, annonçaient une mort prochaine, elle eut lieu le 26.

Ouverture du cadavre.

Sérosité rougeâtre, abondante, dans le péritoine, sans mélange d'autres flocons, sans traces de pseudo-membranes, sans apparence d'un travail phlegmasique quelconque dans la membrane séreuse, ou dans le tissu cellulaire qui lui est subjacent.

Estomac sain, ainsi que les trois-quarts supérieurs de l'intestin grêle. Dans le quart inférieur, on observe d'assez nombreuses ulcérations, dont le fond brunâtre est formé par le tissu lamineux, dur et épaissi; dans plusieurs, le fond est au niveau des bords, et le tissu qui les forme

paraît se continuer avec la muqueuse. Était-ce une cicatrisation commençante ? Entre ces ulcérations, et même sur leurs bords, la membrane muqueuse était blanche, bien consistante. La membrane muqueuse du gros intestin, également blanche, de consistance et d'épaisseur naturelles, était exempte de toute altération appréciable.

Rien de remarquable dans les autres viscères de l'abdomen, du thorax et du crâne.

La péritonite aiguë dont cette observation fournit un exemple, ne peut être révoquée en doute, en raison des symptômes qui l'annonçaient pendant la vie ; par la seule inspection du cadavre, elle eût été méconnue. On ne trouva, en effet, d'autre altération dans le péritoine qu'un épanchement de sérosité unie à une certaine quantité de matière colorante du sang. C'est ce qu'on observe dans certains cas de simple ascite consécutive à un obstacle mécanique, et survenue sans douleur. Voilà donc un cas où la nature des symptômes éclaire davantage sur la véritable nature de la maladie que ne le fait l'anatomie pathologique : comparez ces cas à ceux où, bien qu'aucune douleur n'ait existé pendant la vie, on trouve du pus, des fausses membranes, etc., dans le péritoine !

Une autre maladie existait chez cet individu à l'époque de son entrée : c'était une phlegmasie chronique de la membrane muqueuse intestinale, ou, du moins, nous devions considérer comme étant le résultat de cette phlegmasie la diarrhée qui depuis long-temps existait chez lui. Le traitement, pendant l'administration duquel

cette diarrhée diminua d'abord, puis se suspendit, doit fixer notre attention. On donna d'abord de simples émolliens, des narcotiques, puis des astringens toniques (*cachou, simarouba*). Nous vîmes, pendant que ces médicamens étaient donnés, le dévoiement disparaître à la vérité, mais momentanément. L'estomac s'irrita; son affection fut annoncée par la rougeur de la langue et par la fièvre. Il suffit de suspendre l'administration du simarouba pour faire cesser cette gastrite, que cette écorce avait vraisemblablement causée. Alors, le dévoiement reparut; on reprit l'usage de l'écorce astringente, et il cessa de nouveau : il ne reparut plus pendant le cours de la péritonite.

D'après l'influence exercée d'abord par la médication tonique, sur la cessation de la diarrhée, on devait naturellement être porté à penser que cette diarrhée n'était point ici liée à une phlegmasie intestinale, mais qu'elle dépendait plutôt d'un état d'atonie de la membrane muqueuse, *que c'était une sorte de flux passif.* L'ouverture du cadavre nous démontra qu'il n'en était point ainsi. Dans une certaine étendue de l'intestin existaient des ulcérations dont l'aspect indiquait l'ancienneté; mais entre elles la décoloration que présentait la membrane muqueuse, d'ailleurs bien consistante, indiquait l'absence de réaction antérieure des ulcérations. Voilà la stricte expression des faits. Que si nous voulons maintenant en tirer quelque conséquence, nous demanderons si un pareil cas ne semble pas conduire à prouver qu'il est certaines inflammations chroniques auxquelles on peut opposer avec avantage un autre traitement que les simples antiphlogistiques? Nous avons déjà

développé ailleurs ce point de doctrine. (Tom. Ier.) Notez, de plus, qu'on ne peut pas dire, dans ce cas, que la cessation du dévoiement a été le résultat d'un accroissement d'irritation de la membrane muqueuse intestinale; car, s'il en eût été ainsi, nous aurions vu les douleurs abdominales s'exaspérer, la fièvre s'allumer; en un mot, nous aurions observé cet ensemble de symptômes qui se manifestent lorsqu'une phlegmasie chronique repasse momentanément à l'état aigu. Mais il n'en fut point ainsi. Nous nous demanderons toutefois si l'irritation dont l'estomac devint le siége à la suite de l'administration des astringens, ne joua pas un rôle dans la disparition momentanée de la diarrhée. Nous n'oublierons pas, d'ailleurs, que, même après la cessation du dévoiement, la persistance de l'anorexie et de la faiblesse générale, ainsi que le mouvement fébrile erratique, annonçaient une lésion organique qui survivait à la diarrhée.

Nous trouvons dans ce cas un nouvel exemple d'une diarrhée dans laquelle la cause du flux intestinal résidait uniquement dans l'intestin grêle, le gros intestin ayant été trouvé parfaitement sain.

Nous remarquerons encore que l'anorexie complète que le malade éprouvait depuis long-temps ne reconnaissait pour cause aucune altération appréciable de l'estomac lui-même, qui ne parut s'être irrité que momentanément, à l'époque où la langue rougit et où la fièvre augmenta.

les couches les plus externes étaient dépouillées de matière colorante. Au centre, existaient des caillots mous, semblables à ceux qui remplissaient le péritoine. Ces masses de fibrine recouvraient la fin de l'aorte et les iliaques primitives. Presque immédiatement après sa séparation de l'aorte, l'artère iliaque primitive droite était percée d'un trou assez large pour admettre une pièce de cinq sous. Ses bords irréguliers présentaient des lambeaux des membranes externe et moyenne. Aucune lésion organique appréciable n'existait, soit dans le reste de l'artère iliaque, autour ou loin de la perforation, soit dans l'aorte, soit dans toutes les autres parties du système vasculaire, à sang rouge et noir.

La cause de la mort subite du malade est suffisamment expliquée par l'hémorrhagie interne qui eut lieu à travers la perforation de l'artère iliaque primitive droite. Il est vraisemblable qu'un commencement de rupture de cette artère, déjà précédemment malade, s'effectua à l'époque où, à la suite d'un effort, une vive douleur fut ressentie au bas des lombes. L'irritation se propagea au péritoine, ainsi que l'attestent les symptômes d'inflammation de cette membrane qui se manifestèrent alors, et qui depuis ne cessèrent pas d'exister avec des degrés variables d'intensité. Depuis l'époque de l'entrée du malade à la Charité, un traitement antiphlogistique des plus actifs fut mis en usage. *Trois cent douze sangsues furent appliquées dans l'espace de douze jours, tant sur l'abdomen qu'à l'anus.* Les douleurs furent calmées; le malade fut sensiblement soulagé, et ses forces étaient

conservées en assez bon état ; mais si la forme aiguë de la maladie fut ainsi enlevée, elle n'en persista pas moins sous une forme qui se rapprochait plus de l'état chronique. Ce cas est d'ailleurs un exemple remarquable de la quantité de sang que peut perdre un individu, sans en être sensiblement affaibli.

Ayant cité dans le premier volume de cet ouvrage des observations de péritonites produites par des perforations de l'estomac et des intestins, et ayant alors insisté avec quelques détails sur les symptômes, la marche, le diagnostic des inflammations péritonéales qui reconnaissent ce genre de causes, il serait inutile de revenir encore sur ce sujet; j'ai eu occasion de mentionner dans d'autres chapitres du présent volume, des cas de péritonites causées par divers corps étrangers introduits dans des organes voisins, tels que le foie, la vésicule du fiel, le péritoine, etc. Je vais donc sur-le-champ rapporter quelques observations de péritonites aiguës terminées par résolution.

ARTICLE II.

PÉRITONITES AIGUES GUÉRIES.

Parmi les individus dont je vais rapporter l'histoire, les uns, revenus à la santé, après avoir offert tous les symptômes d'une péritonite aiguë, ont succombé plusieurs années après à une autre maladie, et l'on a trouvé dans le péritoine des adhérences celluleuses ou d'autres

états morbides, indices d'une ancienne inflammation de cette membrane. Chez d'autres, qui paraissaient également avoir eu une péritonite dont ils avaient guéri, il n'existait dans le péritoine aucune trace de travail pathologique ancien ou récent. Chez, d'autres, enfin, nous n'avons pas eu occasion d'examiner le péritoine.

XIIe. OBSERVATION.

Symptômes de péritonite aiguë. Guérison. Deux ans après, phthisie pulmonaire et mort. Plusieurs anses intestinales unies par des adhérences celluleuses.

Un boulanger, âgé de trente-huit ans, présentait l'état suivant lorsqu'il entra à la Charité pendant le cours de l'hiver de 1823 : vives douleurs abdominales, augmentant par la pression la plus légère, par le seul poids des couvertures; tension générale des parois du ventre; fluctuation obscure; pouls très-fréquent, sans beaucoup de chaleur à la peau; nausées continuelles, sans vomissement; langue naturelle et constipation; face pâle, exprimant une anxiété profonde. Deux jours auparavant, après s'être exposé à-peu-près nu (selon la coutume des garçons boulangers) à l'air froid et humide d'une matinée pluvieuse, il avait été pris d'un grand frisson, et bientôt des différens symptômes que je viens de rappeler. M. Lerminier fit pratiquer sur-le-champ *une saignée de seize onces*, et appliquer *quarante sangsues sur l'abdomen.* En même temps, *fomentations et boissons émollientes; une demi-once d'huile de ricin.*

Les nausées cessèrent dans la journée. Deux selles liquides eurent lieu; la nuit, le malade goûta un peu de sommeil; et le lendemain matin, quatrième jour, la sensibilité moindre de l'abdomen, l'aspect plus naturel de la face, la moindre fréquence du pouls, annonçaient une amélioration non douteuse. Cependant, M. Lerminier ne crut pas devoir encore abandonner le malade à la nature; car, dans les inflammations des membranes séreuses, plus peut-être que dans aucune autre, les accidens, après s'être amendés, reparaissent souvent avec une nouvelle intensité, si on ne continue un traitement actif qui détourne la congestion sanguine qui tend à s'opérer de nouveau. En conséquence, *on appliqua sur l'abdomen trente nouvelles sangsues*, dont on fit abondamment couler les piqûres par des fomentations chaudes, maintenues sur l'abdomen jusqu'au lendemain matin. (*Demi-lavement émollient.*)

Le cinquième jour, l'état du malade s'était à-peu-près conservé le même. (*Fomentations émollientes; bain; tisane de graine de lin; douze sangsues sur l'abdomen, et deux vésicatoires aux jambes.*)

Le sixième jour, pas de changement notable; mais c'était beaucoup que le premier amendement, qui avait été très-sensible, persistât depuis deux jours. (*Vingt sangsues à l'anus.*)

Le septième jour, l'abdomen était plus tendu et ballonné; il n'y avait pas eu de selles depuis deux jours, malgré les demi-lavemens administrés, qui n'étaient pas même rendus. *Une once d'huile de ricin fut prescrite à prendre dans deux tasses de bouillon de veau.* — Trois ou quatre selles liquides eurent lieu dans la journée; le

ballonnement du ventre cessa, et le malade se trouva mieux.

Du huitième au treizième jour, la sensibilité abdominale disparut complètement, la fièvre cessa, les forces revinrent; mais le ventre conservait de la tension : on n'y reconnaissait pas de fluctuation. Pendant ce temps, le malade prit, à deux reprises différentes, une demi-once d'huile de ricin; et le neuvième jour, *des sangsues, au nombre de douze, furent pour la dernière fois appliquées.* Le quatorzième jour on accorda, pour la première fois, de légers alimens (*une crème de riz*).

Du quatorzième au vingtième jour, on donna successivement des bouillons, des potages, quelques légumes. Le vingt-septième jour, ce malade quitta l'hôpital : à cette époque, il semblait être parfaitement rétabli.

Cet individu jouit d'une bonne santé jusqu'à la fin de l'automne de l'année 1825; alors il fut pris d'un rhume qui, léger d'abord, revêtit en peu de temps un caractère assez grave pour forcer le malade à rentrer à la Charité, où il fut de nouveau confié aux soins de M. Lerminier. Nous soupçonnâmes chez lui l'existence d'une phthisie pulmonaire, qui devint bientôt trop manifeste, et qui l'entraîna au tombeau vers la fin de l'hiver.

L'ouverture du cadavre nous montra des tubercules dans les poumons, des ulcérations dans le tube digestif, et, de plus, un état fort remarquable du péritoine. Un grand nombre d'anses de l'intestin grêle étaient réunies par des adhérences celluleuses, semblables à celles qu'on trouve si souvent dans la plèvre; on avait peine à les rompre et à séparer les anses d'intestin accolées les unes contre les autres; plusieurs cependant n'étaient que

lâchement unies, de telle sorte qu'on pouvait encore les écarter et les faire mouvoir l'une sur l'autre. De pareilles adhérences unissaient plusieurs points du colon transverse à des points correspondans de la grande courbure de l'estomac, et le colon ascendant aux parois abdominales. Il y avait quelques endroits où les brides celluleuses, qui formaient ces adhérences, étaient colorées en noir : aucun liquide n'était d'ailleurs épanché dans le péritoine.

Chez le malade dont l'histoire vient d'être rapportée, on voit des symptômes d'une péritonite aiguë fort grave disparaître, et laisser, comme traces de son existence, les adhérences celluleuses qui viennent d'être décrites. J'ai dit que plusieurs de ces productions accidentelles étaient colorées en noir : j'ai trouvé souvent une pareille coloration dans des fausses membranes du péritoine chez des individus qui succombaient avec tous les symptômes d'une péritonite chronique. Mais, de plus, j'ai trouvé également colorés en brun, en gris ardoisé, ou en noir, soit des fausses membranes peu épaisses, soit le péritoine lui-même, chez des individus qui avaient succombé à une toute autre maladie qu'une péritonite, et qui, pendant le temps que je les avais observés, n'avaient jamais offert aucun symptôme propre à indiquer une affection récente ou ancienne du péritoine. Ces individus n'avaient-ils pas eu autrefois une péritonite qui s'était guérie? Les diverses nuances de coloration noire que présentent les tissus peuvent en effet être produites par une phlegmasie chronique encore existante, ou rester

qu'à l'ordinaire, il cessa; mais il ne fut remplacé ni par une chaleur semblable à celle des accès précédens, ni par de la sueur, d'autres phénomènes beaucoup plus graves apparurent : la douleur abdominale continua à être très-vive; le ventre se tendit; des vomissemens de bile se répétèrent à chaque demi-heure, peu abondans chaque fois, mais extrêmement pénibles pour le malade. La face se grippa et pâlit; le pouls acquit une grande fréquence. Lorsque nous revîmes le malade, le lendemain matin, ces divers symptômes persistaient, et nous ne doutâmes point qu'il ne fût atteint d'une péritonite aiguë. Dès la veille au soir, le chirurgien de garde avait fait appliquer *vingt-quatre sangsues sur l'abdomen.* M. Lerminier en fit faire une seconde application en augmentant leur nombre. (*Quarante sangsues.*) Il prescrivit de plus *une saignée de douze onces*, et, comme il y avait constipation, *une potion composée d'une once d'huile de ricin, une demi-once de sirop de nerprun, et deux gros d'eau de fleurs d'oranger, à prendre par cuillerée de demi-heure en demi-heure.* Les piqûres des sangsues donnèrent du sang toute la journée; cinq à six selles bilieuses eurent lieu. — Le lendemain, les douleurs abdominales ne se faisaient plus sentir que par le mouvement ou la pression; mais alors elles étaient encore très-vives; le décubitus sur le dos était le seul possible; le malade avait encore quelques nausées, mais il ne vomit plus. Le ventre était développé et tendu. Le pouls conservait une grande fréquence. — Pendant les trois jours suivans, *vingt sangsues furent appliquées chaque jour sur l'abdomen, puis un vésicatoire fut placé à chaque jambe.* Le malade était alors arrivé au sixième jour de sa péritonite; chaque

our les douleurs abdominales avaient été en décroissant, la fréquence du pouls avait graduellement diminué. Le septième et le huitième jour, on ne fit autre chose *qu'une médecine expectante.* La peau, sèche jusqu'alors, se couvrit d'une sueur abondante, et le dixième jour le malade pouvait être regardé comme étant en pleine convalescence.

Chez ce malade, on suivit encore le même traitement que chez le précédent, et avec un égal succès. Pendant quatre jours un écoulement de sang à-peu-près continuel fut entretenu sur les parois abdominales, et avant cela une saignée générale avait été pratiquée. L'huile de ricin parut aussi être administrée avec avantage, et, enfin, les vésicatoires, appliqués aux extrémités inférieures à une époque où les symptômes d'inflammation étaient beaucoup moins aigus, opérèrent une utile révulsion, et hâtèrent sans doute la complète résolution de la péritonite. On a certainement beaucoup abusé de l'emploi des irritans appliqués sur la peau comme révulsifs; employés trop tôt, ou chez les individus très-irritables, à sympathies très-actives, ils ont trop souvent exaspéré l'inflammation qu'ils étaient destinés à combattre; on trouvera même, dans plus d'une observation de cet ouvrage, des exemples de leur danger. Mais dans beaucoup d'autres aussi (*voyez* sur-tout les deux premiers volumes), on ne pourra révoquer en doute leur grand avantage. En consultant ces observations, on verra qu'en général les vésicatoires, appliqués aux extrémités inférieures, loin du siége du mal, sont ceux qui ont paru le mieux réussir. Ainsi, dans les pleurésies, dans les pneumonies, dans

les péricardites, c'est sur différens points des membres pelviens, plus souvent que sur la poitrine, que l'on doit porter les révulsifs, bien qu'il y ait quelques cas, que nous avons essayé de faire ressortir (tom. II), dans lesquels leur application sur le thorax lui-même a été plus utile. Dans les cas d'affection cérébrale aiguë, il ne m'a jamais semblé que l'application d'un révulsif à la nuque fût avantageuse; quant aux vésicatoires appliqués sur le crâne même, ils ne m'ont paru jamais avoir qu'une influence nuisible. Une fois, chez un enfant qui présentait plusieurs symptômes d'arachnitis, j'observai une amélioration sensible le lendemain de l'application d'un pareil vésicatoire. On l'attribuait déjà à l'action de ce révulsif, lorsqu'en levant l'appareil on s'aperçut que la peau du crâne n'avait que légèrement rougi, mais qu'aucune cloche ne s'était formée. Une seule fois, j'ai vu appliquer un large vésicatoire sur les parois abdominales d'un individu atteint de péritonite aiguë, et il s'ensuivit une exaspération très-marquée des symptômes. Quant aux inflammations de la membrane muqueuse gastro-intestinale, appliquer des vésicatoires sur l'abdomen dans leur état aigu, c'est en général les aggraver; cependant il y a encore quelques exceptions à cet égard : ainsi plusieurs fois on a vu à la Charité des évacuations alvines très-abondantes, qui se manifestaient tout-à-coup, n'étaient accompagnées que de peu de fièvre, et jetaient les malades dans une rapide prostration, être arrêtées par l'application d'un large vésicatoire sur l'abdomen. Ce même moyen est aussi quelquefois très-efficace pour arrêter d'une manière momentanée ou définitive des diarrhées chroniques.

Si cette observation est digne d'intérêt sous le rapport de la terminaison heureuse de la maladie, elle n'est pas moins digne de fixer l'attention sous le rapport du début et de la marche de la péritonite. Ses premiers symptômes furent intermittens comme ceux de l'accès de fièvre tierce au milieu duquel ils apparurent. Sans doute, pendant le frisson, une forte congestion sanguine s'opéra sur le péritoine, et elle se dissipa en même temps que la sueur annonça le rappel des liquides de l'intérieur à l'extérieur. Y eut-il cette première fois simple congestion sur le péritoine, ou véritable inflammation de cette membrane, c'est ce qu'il me semble peu important de décider, parce que, selon moi, ces deux états tendent sans cesse à se confondre par des nuances insensibles, comme on peut s'en convaincre en observant les divers degrés de l'ophthalmie. Toujours est-il qu'à l'accès suivant les mêmes symptômes de péritonite reparurent; ils étaient encore plus tranchés que la première fois, puisqu'ils furent accompagnés de vomissemens. Il est vraisemblable que si le sulfate de quinine eût pu prévenir le retour des accès suivans, la péritonite eût été enlevée avec eux; mais il n'en fut pas ainsi; et peut-être par cela même qu'il y avait dans l'économie disposition à une maladie plus grave, le quinquina fut sans efficacité : un nouvel accès reparut avec symptômes de péritonite, comme dans les deux précédens; mais cette fois l'irritation du péritoine, soit qu'elle fût plus intense ou d'une autre nature, ne se dissipa plus; la sueur ne termina pas l'accès de fièvre, et elle ne reparut que huit jours plus tard, coïncidant encore avec l'heureuse terminaison de la péritonite. Alors elle en annonça la complète réso-

lution, comme dans les deux derniers accès bien dessinés de fièvre intermittente elle avait marqué la terminaison des douleurs abdominales. Voilà donc un exemple bien tranché d'une congestion sanguine d'abord intermittente, comme les accès de fièvre avec lesquels elle coïncide, et remplaçant ces accès dès qu'elle est devenue continue. Peut-être, lors du troisième accès, dont on n'observa que le premier stade, si l'on eût essayé de déterminer vers la peau une forte congestion, soit par un bain très-chaud, soit par des fumigations plus ou moins excitantes, soit par différens révulsifs, on eût rétabli le mouvement du centre à la périphérie, et en provoquant la sueur on eût déterminé l'avortement de la péritonite, en produisant artificiellement ce qui avait été fait par la nature dans les deux accès précédens. Le quinquina aurait pu ensuite être employé de nouveau pour prévenir le retour des accès suivans. On a pu voir, dans une des observations déjà rapportées, un autre cas de péritonite, qui se manifesta d'abord par des douleurs erratiques qui devinrent ensuite continues. J'ai cité, dans le second volume, l'histoire d'une pleurésie dont les symptômes ne parurent d'abord que tous les soirs. De ces faits me semble résulter la démonstration de la possibilité des phlegmasies intermittentes; ce fait ne peut d'ailleurs être contesté pour plusieurs inflammations cutanées. Au moment où j'écris ces pages, il existe, à l'hôpital Saint-Louis, dans le service du savant docteur Biett, un homme qui, depuis deux ans, voit tous les soirs sa peau se couvrir d'une éruption ortiée qui n'existe plus le lendemain matin. Cette affection périodique n'a pas cédé au quinquina. Il faut, d'ailleurs, distinguer deux classes de

ces phlegmasies intermittentes ; les unes ne se montrent que comme de simples complications pendant un accès de fièvre ; elles sont le produit d'une congestion locale plus forte que de coutume, et déterminent des accidens plus ou moins graves qui disparaissent avec l'accès ; de là résultent les maladies appelées *fièvres pernicieuses.* La maladie qui fait le sujet de cette observation eût été appelée par Torti *fièvre intermittente péritonitique.* D'autres phlegmasies se montrent aussi d'une manière intermittente, mais seules, sans être précédées ou accompagnées de frissons, ni suivies de sueur, en un mot, sans l'appareil des symptômes qui constituent un accès de fièvre ; tel est le cas de l'urticaire observé à l'hôpital Saint-Louis, ou de la pleurésie revenant chaque soir, dont je viens de rappeler l'observation.

XIVe. OBSERVATION.

Hydro-péritonite aiguë. Traitement par les émissions sanguines, et par les excitans des systèmes urinaire et cutané. Guérison.

Un charretier, âgé de vingt-trois ans, très-fortement constitué, entra à la Charité au commencement du mois de décembre 1822. Quatre jours auparavant, il avait été pris, sans cause connue, de frissons vagues, de malaise et de fièvre. Cet état dura vingt-quatre heures, pendant lesquelles il garda le repos, ne mangea pas, et but du vin chaud aromatisé avec de la canelle. Au bout de ce temps, il ressentit une vive douleur dans le flanc droit,

laquelle s'étendit, au bout de quelques heures, à tout l'abdomen. Les deux jours suivans, son ventre prit rapidement un volume considérable. Lorsque nous le vîmes, quatre jours après l'invasion de sa maladie, il nous présenta l'état suivant : l'abdomen, volumineux comme dans l'ascite, offrait une fluctuation évidente; les douleurs vives que le malade y ressentait étaient exaspérées par la pression et par tout autre décubitus que celui sur le dos. Il y avait de la fièvre, et une grande anxiété qu'exprimaient les traits de la face. Tout, dans cette maladie, ressemblait à une péritonite, excepté la tuméfaction du ventre, aussi considérable que celle qu'on observe dans l'ascite : c'est ce que plusieurs médecins ont appelé une hydropisie active. En raison de la fièvre, des douleurs antécédentes et actuelles, de la nature de ces douleurs, M. Lerminier regarda l'ascite comme le résultat d'une inflammation aiguë du péritoine; il pensa que cette inflammation existant encore devait être combattue, comme toute autre phlegmasie, par d'abondantes émissions sanguines. En conséquence, *trente sangsues furent appliquées trois jours de suite sur l'abdomen, et une saignée de seize onces fut pratiquée.* Pendant les six jours suivans, les douleurs abdominales diminuèrent peu-à-peu, et la fièvre cessa; mais l'ascite était très-considérable; il n'y avait, d'ailleurs, aucune infiltration des membres. Un nouveau mode de traitement fut alors mis en usage. Pendant les quinze jours suivans, *cinq à six applications de sangsues (huit à dix chaque fois) furent faites à l'anus; une saignée de douze onces fut pratiquée, et des vésicatoires furent appliqués aux membres inférieurs; des fumigations de baies de genièvre furent faites journellement*

dans le lit du malade; ses membres furent frictionnés avec parties égales de teinture de cantharides et d'alcohol camphré. A l'intérieur, on donna *le nitre, l'oxymel scillitique, les décoctions de chiendent, de petit-houx, de pariétaire, édulcorées avec le sirop des cinq racines.* Le malade ne prit d'autre nourriture que des *crêmes de riz et quelques bouillons gras.* Au bout de quinze jours de ce traitement, les urines commencèrent à devenir beaucoup plus abondantes; dès-lors l'ascite diminua rapidement; bientôt on n'en trouva plus aucune trace, et le malade quitta l'hôpital dans un parfait état de santé.

Dans une des observations de péritonites aiguës terminées par la mort, qui ont été précédemment citées, on doit se rappeler qu'on ne trouva d'autre état morbide dans le péritoine qu'une collection séroso-sanguinolente, sans aucune autre trace d'inflammation de cette membrane. Il est vraisemblable que, dans le cas actuel, on n'eût non plus trouvé dans le péritoine que de la sérosité. Cependant les symptômes qui en avaient précédé l'accumulation, et ceux qui persistèrent pendant les premiers temps de l'existence de cette ascite, notamment les douleurs abdominales et la fièvre, prouvent que le point de départ de la collection séreuse était réellement une péritonite. Ainsi, à la suite d'une violence extérieure qui agit sur une articulation et l'irrite, on voit chez l'un se former un dépôt purulent, une carie des os, etc., et chez l'autre une simple hydarthrose; ainsi, dans les volumes précédens, nous avons cité des exemples de pleurésies

et de péricardites terminées par un hydrothorax et une hydropéricarde. Ainsi, de deux arachnitis révélées par des symptômes pareils en nature et en intensité, l'une se termine par formation de pus, par épaississement des membranes, etc., et l'autre par simple épanchement d'une sérosité limpide dans les ventricules. Dans ces différens cas, la terminaison de la maladie est différente, mais le point de départ a été le même. Aussi, dans le traitement, est-ce ce point de départ qu'il faut souvent mettre en première ligne; de là, la grande utilité des émissions sanguines hardiment et abondamment pratiquées dans beaucoup de cas d'hydropisies dites actives. Mais, dans ces maladies, il arrive une époque où la période inflammatoire est passée, et où la collection séreuse ne reste plus que comme un corps étranger qu'il s'agit de faire sortir de l'économie; les émissions sanguines, qui étaient d'abord le moyen principal de traitement, ne sont plus alors que d'un emploi très-secondaire, et il faut avoir recours à d'autres agens thérapeutiques, tels que ceux qui ont été mis en usage avec succès dans l'observation qu'on vient de lire. On peut voir en même temps comment l'on s'opposa à tout retour d'inflammation, en pratiquant de temps en temps de petites saignées locales, en même temps qu'un certain nombre de substances stimulantes étaient appliquées sur la peau, introduites dans les voies digestives, et portées dans le sang.

Avant de terminer ces réflexions, j'appellerai encore l'attention sur le début de la maladie, sur cet état général qui précéda de vingt-quatre heures l'apparition de la première douleur péritonéale, et pendant la durée duquel

aucun symptôme ne révélait en particulier la souffrance d'aucun organe. Rien de plus commun qu'un pareil début dans un grand nombre de cas d'inflammations aiguës, et alors il faut admettre de deux choses l'une : ou bien il n'y a d'abord que trouble général de la circulation et du système nerveux, et la localisation ne survient que plus tard; ou bien la lésion locale, d'abord latente, ne se manifeste que par les sympathies qu'elle met en jeu. Cela peut être vrai pour certains organes qui, même lorsqu'ils sont violemment enflammés, n'annoncent leur affection que par des symptômes locaux peu tranchés; tel est souvent le cas de la membrane muqueuse gastro-intestinale : mais cela peut-il aussi être admis pour les membranes séreuses, dont le plus léger degré de phlegmasie est signalé par de la douleur, et dont les sympathies sont au contraire peu actives? On ne doit donc admettre, en pareil cas, l'existence primitive d'une lésion locale, annoncée seulement par des symptômes généraux, que comme un fait possible, mais non démontré; et l'on est tout aussi fondé à admettre alors un état fébrile, indépendant de tout état morbide local, précédant celui-ci, et le préparant, en quelque sorte, de même qu'une pareille fièvre précède, par exemple, chez les nouvelles accouchées, la congestion mammaire et la sécrétion du lait.

XVe. OBSERVATION.

Accouchement laborieux. Symptômes successifs ou simultanés de métrite, de péritonite, de gastro-entérite et d'arachnitis. — Guérison.

Une femme de ving-sept ans accoucha d'un enfant à terme le 10 avril 1822. Le travail fut long, très-douloureux; jusqu'au sixième jour, tout paraît s'être passé comme dans l'état normal. Le septième jour, les lochies se supprimèrent, les seins s'affaissèrent tout-à-coup, un grand frisson se déclara et fut bientôt suivi d'une chaleur brûlante. Les huitième, neuvième et dixième jours, mêmes symptômes; sentiment de pesanteur vers l'hypogastre. Nous vîmes la malade pour la première fois le onzième jour de son accouchement, le cinquième de l'apparition des accidens. Alors, la face était pâle et tirée, les yeux entourés d'un cercle bleuâtre très-considérable; les lochies ne coulaient plus depuis cinq jours. L'abdomen était souple et indolent. Au-dessus du pubis, on sentait une tumeur pyriforme, dont l'axe était parallèle à la symphyse, et qui paraissait être l'utérus; la pression sur cette tumeur y excitait la douleur. Le col utérin était tuméfié, mollasse, brûlant, et très-sensible au toucher. La malade disait éprouver une sorte de fatigue très-pénible dans les deux aines, et sur-tout dans la droite. Il y avait une forte fièvre. Les fonctions digestives ne présentaient d'autre altération qu'un peu d'amertume de la

bouche et de blancheur de la langue. Cette malade fut regardée comme atteinte d'une métrite aiguë. (*Saignée du bras de douze onces; vingt sangsues à la vulve; fumigations émollientes, dirigées vers le col utérin; bain tiède; diète.*) Le lendemain, sixième jour, même état. (*Simples tisanes délayantes.*) Quelques heures après la visite, l'hypogastre devient le siége d'une vive douleur, qui bientôt s'irradie à divers points de l'abdomen, et qui le soir en occupe la totalité. Le septième jour, nous trouvons les différens signes rationnels d'une péritonite : ventre tendu, très-douloureux spontanément, et le devenant encore davantage par le simple contact; nausées; pouls d'une fréquence extrême et moins fort que les jours précédens; peau sèche et brûlante. (*Trente sangsues sur l'abdomen.*) Dans la journée, on observe plusieurs vomissemens d'une bile porracée. Le huitième jour (deuxième de l'invasion de la péritonite), les mêmes symptômes existent, et il y a, de plus, un ballonnement considérable du ventre, qui paraît sur-tout dépendre de la distension du colon transverse par des gaz. (*On prescrit vingt nouvelles sangsues sur l'abdomen, et un lavement émollient avec addition de six gouttes d'huile essentielle d'anis; fomentations émollientes sur l'abdomen; eau de veau émulsionnée.*)

Le neuvième jour, l'abdomen était moins tendu et beaucoup moins douloureux; cependant il l'était encore assez pour empêcher de reconnaître par le palper l'état de la tumeur hypogastrique. Mais de nouveaux symptômes annonçaient l'invasion d'une nouvelle phlegmasie, celle de la membrane muqueuse gastro-intestinale : en effet, la langue, naturelle à-peu-près jusqu'alors, était

lade, il fallait qu'il y eût une bien grande force de résistance aux causes de destruction qui agissaient sur elle : une seule des inflammations dont elle fut atteinte eût suffi pour entraîner rapidement au tombeau beaucoup d'autres individus ; elle les supporta toutes, et guérit.

CHAPITRE II.

PÉRITONITES CHRONIQUES.

Ce n'est qu'en recueillant ou en lisant des observations, que l'on peut apprendre réellement à connaître les formes infiniment variées que peut revêtir l'inflammation chronique du péritoine. Il y a, à la vérité, des cas où l'on observe encore à-peu-près les mêmes symptômes que ceux qui signalent l'existence de la péritonite aiguë; mais d'autres fois ces symptômes disparaissent : ainsi, il y a des péritonites chroniques qui ne sont douloureuses qu'à leur début; il y en a d'autres qui n'ont jamais donné lieu à la moindre douleur, semblables en cela à certaines pleurésies, dont il a été question dans un autre volume de cet ouvrage, qui naissent, se développent, se terminent par la formation de vastes collections purulentes, sans qu'aucune douleur ait jamais été ressentie par les malades. Il y a d'autres péritonites chroniques dans lesquelles l'abdomen conserve toute sa souplesse, et si en même temps il n'y a pas de douleurs, l'inflammation du péritoine doit être presque nécessairement méconnue. Dans certains cas, le début de la maladie a bien été une péritonite; mais plus tard on ne trouve plus que les symptômes d'une simple ascite. En raison de la disposition variée des fausses membranes, les parois abdomi-

nales peuvent présenter de remarquables anomalies dans leur forme; le mouvement fébrile peut être continu, n'exister que par intervalles, ou ne pas se montrer du tout; la péritonite chronique se trouve encore notablement modifiée, dans sa marche et dans ses symptômes, par les diverses maladies qui peuvent la compliquer, et qui ont leur siége ou dans l'abdomen, telles que diverses affections du tube digestif ou du foie, ou hors de cette cavité, telles que plusieurs maladies du poumon ou de ses dépendances. Dans le péritoine chroniquement enflammé, se développent fréquemment diverses productions accidentelles, et spécialement des tubercules; là, mieux qu'en beaucoup d'autres organes, on peut suivre la formation de ces corps, remonter à leur étiologie, découvrir leur nature. Les diverses formes que peut affecter la péritonite chronique étant déterminées, il reste encore à rechercher quel est le meilleur traitement qui lui convient, et comment ce traitement doit être modifié suivant les circonstances. Dans les observations ci-dessous consignées, je vais essayer de faire ressortir et de mettre sous les yeux des praticiens quelques-uns des points les plus importans de l'histoire de la péritonite chronique. S'ils ont vu les faits dont je vais les entretenir, ils en reliront peut-être la description avec quelque intérêt; et si parmi ces faits recueillis dans un grand hôpital, il en est qu'ils n'aient point encore rencontrés, peut-être n'en trouveront-ils pas la lecture perdue pour leur instruction.

ARTICLE PREMIER.

PÉRITONITES CHRONIQUES, AIGUES A LEUR DÉBUT.

XVIe. OBSERVATION.

Douleur abdominale très-vive et vomissemens pendant les dix premiers jours. Plus tard, disparition de tout signe d'inflammation aiguë du péritoine. Collection de pus dans la cavité de cette membrane. Entéro colite chronique.

Une femme, âgée de quarante-quatre ans, ressentit, vers le 21 mars, une vive douleur qui, partant de l'hypogastre, s'étendait jusque dans la région inguinale. Elle eut alors des nausées, des vomissemens. Des sangsues appliquées en grand nombre sur le ventre la soulagèrent. Au bout de dix jours environ, les douleurs abdominales étaient notablement diminuées, mais la pression les faisait encore naître; la tension du ventre persistait; les forces ne revenaient pas. La malade resta dans cet état jusqu'au 16 mai; elle était alors dans l'état suivant : chairs flasques, pâles; maigreur voisine du marasme; faiblesse générale portée au point que la malade ne pouvait pas marcher. Les traits, tirés, exprimaient la douleur; la face avait une teinte terreuse. L'abdomen était plus développé que dans l'état naturel, mais souple; ses parois présentaient une telle flaccidité, que la fluctuation ne pouvait être sentie :

il n'était douloureux que lorsqu'on exerçait une pression sur l'hypogastre et sur les flancs. La langue était pâle, couverte d'un enduit jaunâtre sale; les tisanes, les bouillons, provoquaient des nausées et des vomissemens. Il y avait de la soif et pas le moindre appétit. Une diarrhée abondante existait depuis six semaines. (Plusieurs selles dans une heure.) Le pouls était fréquent et faible; la peau chaude et sèche. (*Riz gommé; potion avec eau de tilleul et sirop diacode.*)

Les jours suivans, la malade s'affaiblit rapidement : la décoction blanche, le diascordium, des lavemens composés de trois gros d'amidon et de vingt-quatre gouttes de laudanum, ne suspendirent pas le dévoiement. La mort eut lieu le 1er juin.

Ouverture du cadavre.

Viscères du thorax et du crâne sains.

Un liquide brunâtre, comme sanieux, remplissait le péritoine; il séparait des parois abdominales les intestins, dont plusieurs anses étaient soudées entre elles.

La fin de l'intestin grêle et le cœcum présentaient de nombreuses ulcérations.

Lorsque cette malade entra à la Charité, les symptômes de l'entérite était beaucoup plus prononcés que ceux de la péritonite. Le ventre n'offrait pas cette tension, cette rénitence qu'il présente ordinairement lorsque le péritoine est enflammé. Loin de là, il avait cette flaccidité qui se rencontre chez les individus qui ont passé d'un état

d'embonpoint assez considérable à une grande maigreur. Cependant les circonstances antécédentes, la douleur qui se faisait sentir encore par la pression, firent penser à M. Lerminier que la phlegmasie de la séreuse, par laquelle semblait avoir débuté la maladie, s'était perpétuée à l'état chronique. L'autopsie cadavérique justifia ce diagnostic. Il était d'autant plus difficile que le dépérissement de la malade et la fièvre hectique qui la minait, s'expliquaient assez par l'existence de la diarrhée chronique. C'était une de ces variétés de péritonite qui, par leurs symptômes, se rapprochent beaucoup de l'ascite. La couleur brunâtre du liquide qui remplissait la séreuse, mérite anssi de fixer notre attention : il avait la plus grande analogie avec le liquide qui remplit souvent l'iléum; aussi notre première pensée fut-elle qu'il y avait eu perforation de cet intestin, soit dans les derniers instans de la vie, soit même au moment où l'abdomen fut ouvert, par suite des tractions exercées sur les portions d'intestin ulcérées. Cependant l'on ne trouva aucune solution de continuité.

Un traitement antiphlogistique très-actif peut quelquefois arrêter la marche d'une péritonite aiguë et arracher le malade à une mort prompte; mais trop souvent alors la phlegmasie passe à l'état chronique, et si le malade n'accuse plus de douleurs, si le ventre n'est pas très-tendu, l'on peut croire d'abord à une guérison complète : l'on est cruellement détrompé, lorsqu'on voit que les forces ne se rétablissent pas, qu'un petit mouvement de fièvre persiste, et que la convalescence se prolonge indéfiniment.

XVIIe. OBSERVATION.

Gastro-entérite aiguë. Plus tard, douleur abdominale, d'abord passagère et mobile, puis fixe, très-vive, péritonéale. Cessation de cette douleur; persistance de la péritonite à l'état chronique.

Un cordonnier, âgé de dix-neuf ans, entra à la Charité dans l'état suivant : Injection générale de la peau; forte céphalalgie; pouls plein, fréquent; bouche amère, langue blanchâtre, pointillée de rouge; constipation; légère sensibilité abdominale à la pression; toux. On regarda cet état comme dépendant d'une irritation générale peu intense des membranes muqueuses gastro-intestinale et bronchique. (*Saignée du bras; boissons émollientes; diète.*)

Dans la journée, la céphalalgie diminua, ainsi que la fréquence du pouls; la peau se couvrit d'une douce moiteur; le pointillé rouge de la langue devint moins vif. Pendant les cinq jours suivans, du 30 juillet au 5 août, fièvre très-modérée, douleurs abdominales vagues et peu intenses.

Du 5 au 12 août, la douleur de l'abdomen fut remarquable par son extrême mobilité; le malade la sentit tour-à-tour autour de l'ombilic, à l'épigastre, dans l'un et l'autre flanc, dans l'hypocondre droit. *Douze sangsues furent deux fois appliquées sur les points douloureux* : elles enlevèrent la douleur là où elles furent placées; mais bientôt cette douleur, semblable aux douleurs rhu-

matismales, reparaissaient ailleurs. Le pouls était assez fréquent; la langue avait perdu sa rougeur; les fonctions digestives étaient à-peu-près dans un état naturel. (*Crême de riz, potage maigre.*)

Du 12 au 20 la douleur resta fixée dans le flanc droit, mais elle était très-tolérable; il y avait toujours une légère fréquence du pouls.

Dans la nuit du 20, cette douleur s'exaspéra tout-à-coup et devint atroce. En même temps, anxiété générale très-grande, dyspnée, vomissemens de bile verte.

Dans la matinée du 21, le ventre tendu ne pouvait être pressé légèrement dans aucun de ses points, et sur-tout dans le flanc droit, sans que d'insupportables douleurs ne se manifestassent. Le moindre mouvement les faisait aussi naître. Le pouls, misérable, avait acquis une fréquence extrême. La peau était brûlante; la face, pâle et grippée, exprimait l'anxiété la plus vive.

La péritonite était évidente. (*Saignée de deux palettes. Trente sangsues sur le flanc droit. Fomentations émollientes sur la totalité de l'abdomen. Tisane de graine de lin. Diète absolue.*) Dans la soirée, aucun soulagement n'avait eu lieu.

22 août. Augmentation de la tension du ventre, douleurs aussi vives; aspect naturel de la langue, pas de selles depuis quarante-huit heures. (*Saignée de deux palettes, trente nouvelles sangsues sur l'abdomen; fomentation. Potion composée de deux onces d'huile d'amandes douces, une once d'huile de ricin, et deux onces de sirop de capillaire.*) Cinq selles eurent lieu jusqu'au lendemain matin.

23. Amélioration sensible. Face plus calme; ventre

moins douloureux ; pouls relevé et moins fréquent. (*Vingt sangsues sur l'abdomen, fomentations, potion huileuse.*)

24. La pression ne causait plus que peu de douleur, la tension du ventre persistait ; fluctuation obscure. Plusieurs selles dans la nuit, fièvre peu intense. (*Vingt sangsues sur l'abdomen. Tisane d'orge.*)

Les jours suivans, la douleur abdominale disparut complètement ; mais le ventre resta tendu. Le pouls, sans fréquence le jour, s'accélérait le soir, et la nuit il y avait de la sueur. Le malade resta dans cet état jusqu'au 16 septembre. Pendant ce temps, il ne prit pour tout aliment que plusieurs potages par jour. Le 17 septembre, il voulut quitter l'hôpital, ayant tous les symptômes d'une péritonite chronique : il ne pouvait pas se persuader qu'il fût encore malade, et si ses forces ne se rétablissaient pas, il n'en accusait que le régime sévère auquel il était soumis.

L'inflammation du péritoine débuta, chez cet individu, comme nous avons vu souvent commencer plusieurs pleurésies. Des douleurs vagues se firent sentir successivement dans plusieurs points de l'abdomen, sans qu'aucun symptôme grave les accompagnât d'abord. C'est ainsi que des épanchemens pleurétiques sont quelquefois précédés par des douleurs légères, mobiles, dites rhumatismales, et qui ne semblent avoir aucun rapport avec une phlegmasie de la plèvre. Deux applications de sangsues ne firent que déplacer la douleur. C'est au milieu de cet état, qui ne présentait rien d'alarmant, que les

symptômes d'une péritonite générale aiguë se manifestèrent tout-à-coup; ils cédèrent à un traitement antiphlogistique très-actif, qui eut l'avantage d'être employé dès l'instant de leur apparition : l'administration de l'*huile de ricin* parut aussi être utile dans ce cas. Lorsqu'eurent cessé ces symptômes de la période aiguë, le malade se crut guéri; mais la persistance de la tension de l'abdomen, la fluctuation obscure qui s'y faisait sentir, le retour du mouvement fébrile chaque soir, étaient pour nous le sûr indice que l'inflammation du péritoine, non résolue, avait passé à l'état chronique.

XVIIIe. OBSERVATION.

Douleur abdominale au début; plus tard, abdomen complètement indolent. Tension des parois abdominales; *soudure* des anses intestinales, appréciable par le palper à travers les parois de l'abdomen. Épanchemens purulens cloisonnés dans le péritoine. Rectite.

Une femme, âgée de vingt ans, accouchée pour la première fois un an avant son entrée à l'hôpital, était dans un très-bon état de santé lorsqu'un jour, en quittant son lit, elle ressentit une vive douleur dans le flanc droit : une application *de sangsues* diminua cette douleur, mais ne la fit pas disparaître. Pendant les douze jours suivans elle se fit sentir d'une manière obscure; la malade continua d'ailleurs sa manière de vivre ordinaire; mais au bout de ce temps, la totalité de l'abdomen se tuméfia et devint très-douloureuse. Entrée le 21

mars à la Charité, on lui appliqua immédiatement *trente sangsues sur l'abdomen* : elles enlevèrent la douleur.

Le lendemain matin, 22, l'abdomen restait tuméfié, mais indolent, si ce n'est à la région hypogastrique, où la pression occasionait de la douleur; vomissemens depuis trois jours; langue ordinaire; constipation; pouls très-fréquent, serré; peau peu chaude. (*Trente sangsues sur l'hypogastre; trois demi-lavemens avec l'huile d'amandes douces; potion avec l'huile de ricin; tisane de lin.*)

Du 23 au 28, l'abdomen devint complètement indolent; mais il devint de plus en plus dur, tendu, comme bosselé; en le palpant, nous crûmes sentir les intestins soudés et ne formant plus qu'une seule masse. Le pouls était fréquent et faible; un peu de diarrhée existait.

Du 1er. avril au 22 du même mois, les symptômes du côté du péritoine restèrent les mêmes; mais une abondante diarrhée s'établit. La malade s'affaiblit de plus en plus : la langue et les lèvres étaient d'une pâleur remarquable. La malade paraissait s'éteindre insensiblement, sans qu'il y eût, à proprement parler, de réaction fébrile.

Vers la fin du mois d'avril, la respiration, libre jusqu'alors, s'embarrassa, et après deux jours de râle trachéal la malade succomba.

Ouverture du cadavre.

Les intestins sont unis entre eux par une foule de petites brides celluleuses. Celles-ci, en plusieurs points, circonscrivent des épanchemens purulens qui forment

comme autant d'abcès isolés. Les cloisons qui constituent les parois de ces abcès sont d'un rouge noirâtre; l'excavation du petit bassin, la fosse iliaque droite et le flanc du même côté sont remplis d'une grande quantité de pus verdâtre. A gauche de l'utérus, on trouve une poche purulente capable d'admettre une orange, qui paraît s'être développée dans l'épaisseur du ligament large de ce côté.

La membrane muqueuse gastrique est molle, et parsemée de lignes rougeâtres dans la portion splénique.

Blancheur et bonne consistance de la membrane muqueuse de l'intestin grêle et du gros intestin, jusqu'au rectum exclusivement. Le gros intestin est rempli de matières fécales dures. La membrane muqueuse du rectum présente seule des plaques rouges nombreuses, et cet intestin contient des matières liquides.

État sain des organes du thorax et du crâne; l'engouement du poumon n'est pas aussi considérable qu'on aurait pu le présumer d'après l'embarras de la respiration et le râle qui avait eu lieu dans le dernier temps de la vie.

Trois périodes nous sont offertes dans cette maladie, sous le rapport des symptômes de la péritonite. D'abord, on observe une douleur peu intense, que n'accompagne aucun autre phénomène morbide, et qui ne paraît annoncer rien de grave : c'est une semblable douleur, par exemple, qui précède souvent chez les femmes l'apparition des règles. Cependant, ce symptôme, si léger en apparence, est comme le précurseur des accidens les plus graves : cette douleur qui semblait ne se rattacher

à rien, qui n'était pas assez considérable pour empêcher la malade de vaquer à ses occupations habituelles, se transforme, au bout d'un certain temps, en une douleur qui revêt tous les caractères des douleurs péritonéales, et alors seulement se manifestent tous les autres symptômes de la péritonite aiguë. Ces symptômes disparaissent promptement à la suite d'une abondante émission sanguine, et alors commence la troisième période, celle pendant laquelle la maladie du péritoine se montre sous sa forme chronique. Seule, elle eût suffi sans doute pour entraîner lentement la malade au tombeau; mais sa mort fut encore hâtée par l'abondante diarrhée qui s'établit. L'altération organique qui entretenait celle-ci avait un siége bien circonscrit, elle ne résidait que dans le rectum; partout ailleurs l'intestin était exempt d'altérations appréciables.

Les lésions trouvées dans le péritoine attestent la forme chronique de l'inflammation de cette membrane. On remarquera ces brides nombreuses constituées par un tissu cellulaire dense, et déjà bien organisé, quoique la maladie ne fût pas encore de date bien ancienne. On notera aussi les abcès multipliés, dont les brides celluleuses constituaient les parois, et de plus cet abcès sous-muqueux, formé dans l'épaisseur de l'un des ligamens larges. En pareil cas, on conçoit qu'il doit être impossible de percevoir la fluctuation. Les cloisons nombreuses qui emprisonnent le pus dans autant de loges distinctes, y opposent un véritable obstacle.

XIXe. OBSERVATION.

Douleurs abdominales au début, mais peu vives, continuant plus tard à se faire obscurément sentir par une forte pression. Diarrhée. Tubercules dans le péritoine, le péricarde et le poumon. Perforation de l'iléum opérée de dehors en dedans.

Un tailleur, âgé de vingt-quatre ans, fut pris, sans cause connue, au commencement du mois de décembre 1821, de douleurs abdominales que la pression augmentait, mais qui ne furent jamais très-vives; il avait en même temps du dévoiement. Il garda la chambre pendant trois semaines, puis il entra à la Charité le 5 janvier 1822. Il offrait alors l'état suivant :

Maigreur générale; face pâle, fatiguée; abdomen tendu, ballonné au-dessus de l'ombilic, présentant une fluctuation obscure au-dessous de ce point, n'étant douloureux que par une pression un peu forte, principalement vers le flanc gauche; selles fréquentes (sept à huit en vingt-quatre heures), semblables à de l'eau colorée en jaune, précédées souvent de coliques. Langue rouge vers la pointe, blanchâtre dans le reste de son étendue; anorexie; vomissemens de temps en temps; pouls fréquent et petit; toux légère; respiration libre : l'auscultation et la percussion ne font reconnaître rien d'insolite dans les organes thoraciques. Nous regardâmes comme non douteuse l'existence d'une double inflammation chronique du péritoine et de la membrane muqueuse gastro-

intestinale. (*Quarante sangsues à l'anus; fomentations émollientes sur l'abdomen, tisane d'orge; julep; diète.*)

Jusqu'au lendemain matin, le malade ne ressentit aucune colique et n'alla point à la selle.

Les cinq ou six jours suivans, le dévoiement ne reparut pas; mais aucune amélioration n'avait lieu sous le rapport de la péritonite : le pouls était d'une fréquence extrême. On permettait l'usage de quelques crêmes de riz et de bouillons.

Pendant le reste du mois de janvier, l'abdomen se tuméfia de plus en plus; il pouvait être pressé sans douleur. Il n'y avait qu'une selle tous les deux jours. Le pouls était habituellement fréquent, la peau d'une aridité remarquable; les forces diminuèrent. Le malade vomissait de temps en temps une petite quantité de bile; la langue avait un aspect naturel.

Vers le commencement du mois de février, la toux augmenta, et un peu d'oppression commença à se faire sentir. La poitrine, percutée de nouveau à cette époque, résonnait bien partout; la respiration s'entendait partout sans râle. Le pouls était d'une faiblesse extrême; le marasme était porté au dernier degré; des sueurs avaient lieu la nuit. — Le 14 février, le malade eut encore un vomissement. Dans la matinée du 15, bien que très-faible, il rendait parfaitement compte de son état; il expira, sans agonie, quelques heures après la visite. Jusqu'à la mort l'abdomen resta parfaitement indolent.

Ouverture du cadavre.

Les parois abdominales adhéraient fortement aux in-

testins. Un liquide d'un gris-brunâtre, ayant l'aspect et l'odeur des matières stercorales liquides, existait dans le péritoine.

Les anses de l'intestin grêle, réunies en une seule masse, étaient soudées entre elles et recouvertes par des fausses membranes épaisses, d'un noir foncé, au milieu desquelles existaient de nombreux tubercules. Au-dessous de ces membranes, l'on trouvait le péritoine non injecté, mince et transparent comme dans son état ordinaire. Dans le tissu cellulaire interposé entre lui et la tunique charnue des intestins, s'était aussi développé un grand nombre de tubercules; plusieurs, en se ramollissant, avaient détruit la portion de péritoine qui les recouvrait, et de là résultait un ulcère dont le fond était formé par la membrane musculaire, et les bords par la tunique séreuse irrégulièrement découpée. En d'autres points, la membrane charnue était elle-même détruite, et le fond de l'ulcère n'était plus formé que par la seule membrane muqueuse restée saine. Enfin, à cinq ou six travers de doigt au-dessus de la valvule iléo-cœcale, la membrane muqueuse avait été détruite à son tour, et la perforation de l'intestin en avait été le résultat. Un petit pois aurait pu passer à travers cette ouverture; ses bords étaient exactement circulaires.

La membrane muqueuse gastro-intestinale était partout blanche, d'épaisseur et de consistance ordinaires.

Le sommet du poumon droit contenait quelques tubercules crus, séparés par un tissu pulmonaire sain.

Le feuillet séreux du péricarde qui tapisse la membrane fibreuse adhérait, dans la plus grande partie de son étendue, au feuillet qui recouvre le cœur; de fausses

membranes épaisses, blanches, les unissaient. L'intérieur de ces pseudo-membranes était parsemé de nombreux tubercules.

Les douleurs qui marquèrent le début de cette péritonite furent moins vives que celles que nous avons vues exister dans les observations précédentes : à une époque plus avancée de la maladie, elles devinrent tout-à-fait nulles; et cependant on peut voir, par les détails de l'ouverture du cadavre, combien étaient graves les désordres organiques du péritoine. Le mode de perforation de l'intestin, effectuée de dehors en dedans, est digne de remarque.

L'application de quarante sangsues à l'anus fit cesser une diarrhée dont la date était déjà assez ancienne.

XXe. OBSERVATION.

Péritonite chronique tuberculeuse, avec légères douleurs au début seulement. Ascite avec infiltration de la face et des membres abdominaux. Ulcérations intestinales. Phthisie pulmonaire.

Un cordonnier, âgé de dix-neuf ans, ressentit, vers la fin du mois de mai 1822, une douleur abdominale qui, bien qu'assez vive, ne l'empêcha pas de continuer à travailler; mais bientôt il fut obligé de se mettre au lit chaque après midi. Cette douleur augmentait par la pression, et quand il marchait. Le malade ne vomissait pas et n'avait pas de dévoiement : il toussait beaucoup, s'af-

faiblissait, et avait de la fièvre chaque soir. Depuis le milieu du mois de juillet, une diarrhée abondante est survenue.

Lors de son entrée à la Charité, vers le 12 août, il présenta l'état suivant : face pâle, un peu bouffie ; légère infiltration du pourtour des malléoles; douleur autour de l'ombilic, augmentant par une pression un peu forte; ventre tuméfié, et présentant une fluctuation manifeste; trois ou quatre selles liquides en vingt-quatre heures; toux légère et sèche; pouls fréquent, petit; sueur chaque matin; maigreur considérable des membres et des parois thoraciques.

Pendant le cours du mois d'août, à l'aide d'un régime doux et de fomentations émollientes sur l'abdomen, la douleur disparut complètement; mais la toux augmenta, la diarrhée persista, le pouls ne perdit pas sa fréquence, les sueurs devinrent plus abondantes, la faiblesse et le marasme firent de rapides progrès. Le malade succomba le 31 août à sept heures du soir.

Ouverture du cadavre, faite treize heures après la mort.

Tête. Arachnoïde dans son état ordinaire; ventricules contenant chacun une bonne cuillerée à bouche de sérosité limpide.

Poitrine. Son diamètre vertical était considérablement diminué par le refoulement du diaphragme en haut. Le cœur, dans son état physiologique, nageait au milieu d'un grand verre de sérosité limpide. Les poumons adhéraient fortement aux parois thoraciques. Le lobe supérieur du poumon gauche était comme transformé

en matière tuberculeuse, de telle sorte qu'on voyait à peine quelque trace du parenchyme pulmonaire. Au sommet, existait une cavité capable de loger une noix. Le lobe inférieur du poumon gauche et tout le poumon droit étaient parsemés de tubercules miliaires. Le tissu pulmonaire qui les séparait était sain et crépitant.

L'ouverture de l'abdomen donna issue à près d'un seau de sérosité citrine. On trouva l'épiploon racorni et formant une masse épaisse qui, en haut, était appliquée et fixée sur le colon transverse, et en bas embrassait la masse des intestins grêles : il contenait un grand nombre de tubercules miliaires. De cette masse se détachait une foule de prolongemens membraneux, remplis également de tubercules, et qui allaient se terminer soit au mésentère, soit à diverses portions d'intestin : les intestins étaient eux-mêmes réunis par des fausses membranes, dans lesquelles s'étaient aussi développés des tubercules. Au centre du mésentère existait une tumeur volumineuse, formée par l'agglomération de plusieurs ganglions lymphatiques tuberculeux.

La surface interne de l'estomac était très-blanche, un peu brune vers le pylore; la surface interne de l'intestin grêle était partout très-pâle. Vers la fin de l'iléum, existaient quelques plaques de points noirs; au milieu de ces plaques, la muqueuse était soulevée par de petits tubercules crus, du volume de la tête d'une épingle. Immédiatement au-dessus de la valvule iléo-cœcale existait une ulcération à bords blancs et non élevés; le fond, également blanc, était formé par la tunique charnue. Au-dessous de la valvule étaient creusées deux ou trois ulcérations, semblables à la précédente; la valvule elle-même

était le siége d'une ulcération qui l'avait perforée et l'avait transformée en une sorte de pont : de nombreux tubercules la recouvraient.

Ici, la douleur est encore moins marquée que dans le cas précédent; elle existe d'abord sans autre symptôme grave, et n'est pas assez vive pour obliger le malade à suspendre même ses pénibles occupations. Plus tard, elle disparaît complètement, et l'on n'observe plus autre chose que les symptômes d'une simple ascite, compliquée d'entérite chronique et d'une affection tuberculeuse des poumons. Cependant il n'y avait pas seulement de la sérosité dans le péritoine; on y trouva des traces non douteuses d'un ancien travail phlegmasique, et au milieu des produits de celle-ci s'étaient développés des tubercules. Dans cette observation, comme dans la précédente, l'existence de ces tubercules dans le péritoine et dans d'autres séreuses coïncidait avec l'existence de tubercules dans le parenchyme pulmonaire.

Nous ferons remarquer la décoloration complète de la membrane muqueuse intestinale, malgré les ulcérations qui la parsemaient : ces ulcérations elles-mêmes étaient blanches dans leur fond et sur leurs bords.

ARTICLE II.

PÉRITONITES CHRONIQUES INDOLENTES DÈS LEUR DÉBUT.

XXII°. OBSERVATION.

Ascite survenue sans douleur. Œdème des membres. Sérosité trouble, floconneuse, dans le péritoine. Squirrhe de l'estomac et du colon.

Un couverturier, âgé de soixante ans, commença à ressentir quelques troubles dans les fonctions digestives, deux ans avant son entrée à la Charité; il n'éprouva jamais aucune douleur à l'épigastre, et sept mois seulement avant l'époque où nous le vîmes, il a commencé à vomir.

Lorsque ce malade fut soumis à notre observation, il était dans le marasme; la face était très-pâle; la plupart des alimens qu'il prenait étaient vomis plusieurs heures après leur introduction. L'anorexie était complète; beaucoup de rapports aigres avaient lieu; la langue était couverte d'un enduit jaunâtre épais; il y avait une constipation opiniâtre.

A l'époque de l'entrée du malade, des *sangsues furent appliquées avec succès sur l'épigastre*, et quelques jours plus tard on y plaça *un moxa*. A la suite de l'application de ce topique, les symptômes gastriques parurent d'abord s'améliorer; les vomissemens en particulier de-

vinrent plus rares; mais bientôt l'abdomen commença à se tuméfier, et l'existence d'un épanchement péritonéal ne tarda pas à être évidente. En même temps, les vomissemens, les aigreurs se montrèrent comme avant l'application du moxa.

Un mois après l'apparition de l'ascite, les membres inférieurs commencèrent à s'œdématier. Il y avait toujours apyrexie. Les vomissemens devinrent de plus en plus fréquens; le malade se plaignait d'éprouver des régurgitations continuelles; il ne prenait pour toute nourriture que des bouillons. Il s'affaiblissait de jour en jour; il urinait très-peu, ne suait jamais; le pouls présentait de temps en temps une légère fréquence; la langue, qui avait été long-temps celle d'un homme qui jouit d'une santé parfaite, rougit et se sécha; dès-lors, pouls fréquent et très-petit; obscurcissement de l'intelligence; état adynamique. Mort. L'abdomen, très-tuméfié jusqu'au dernier moment, n'avait jamais été douloureux.

Ouverture du cadavre.

Sérosité trouble dans le péritoine, contenant des flocons albumineux, qui existent sur-tout en grande quantité vers l'hypocondre gauche. Injection de la membrane muqueuse gastrique vers le grand cul-de-sac : dans l'étendue de deux travers de doigt en deçà du pylore, cette membrane n'existe plus; l'ulcère qui résulte de sa destruction présente un fond brunâtre, formé par le tissu lamineux considérablement épaissi, induré (squirrhe). Dans ce même espace, on ne trouve plus de traces de la tunique musculaire; le pylore, considérablement rétréci,

ne peut pas admettre l'extrémité du petit doigt. Le reste du tube digestif est sain, si ce n'est en un point du colon transverse, ayant environ trois pouces de long sur un de large, où la muqueuse, comme froncée sur elle-même, présente plusieurs petites franges noirâtres qui semblent résulter de ce froncement. Au-dessous d'elle, le tissu lamineux présente un aspect squirrheux semblable à celui du pylore.

Nul doute, d'après la nature des lésions trouvées sur le cadavre, qu'une péritonite n'ait existé chez cet individu. Cependant cette inflammation n'avait été annoncée par aucune douleur, soit à son début, soit pendant son cours : tout semblait porter à penser que la tuméfaction du ventre était le résultat d'une simple ascite, dite essentielle.

Cette péritonite, si complètement indolente, survint comme complication vers la dernière période de l'affection de l'estomac; celle-ci, essentiellement chronique, repassa à l'état aigu pendant les derniers jours de la vie du malade. A cet état aigu appartenait la rougeur vive que présenta une portion de la membrane muqueuse gastrique, et pendant la vie le changement subit dans l'état de la langue qui, jusqu'alors naturelle, rougit et se sécha. En même temps que se manifesta ce symptôme de gastrite aiguë, la prostration fit de rapides progrès; et l'état adynamique au milieu duquel succomba le malade, sembla bien, dans ce cas, être le résultat de la phlegmasie aiguë de l'estomac, entée sur une affection chronique de ce viscère.

Nous remarquerons enfin l'exacte similitude de la lésion organique de l'estomac et de celle du colon.

XXIIIe. OBSERVATION.

Ascite survenue sans douleur; anasarque. Épanchement rougeâtre, avec fausses membranes dans le péritoine. Ramollissement du tissu du cœur.

Un homme de soixante-trois ans entra à la Charité vers le commencement de l'année 1822. Il avait à cette époque une ascite considérable et un œdème des membres inférieurs : *il n'avait jamais ressenti aucune douleur abdominale.* Cette hydropisie existait depuis sept mois; le malade se plaignait d'un peu d'oppression. En appliquant la main sur la région précordiale, on sentait à peine les battemens du cœur; avec le cylindre, on les entendait sans impulsion sous les deux clavicules; le pouls était irrégulier; chaque battement du cœur était accompagné d'un léger bruit de soufflet. Pendant les quatre ou cinq mois que ce malade séjourna à l'hôpital, il resta à-peu-près dans le même état, puis il succomba tout-à-coup : la veille de sa mort, il s'était levé et promené dans les salles.

Ouverture du cadavre.

Le péritoine contient une grande quantité de sérosité rougeâtre; les intestins sont partout recouverts de fausses membranes épaisses et noires.

Les parois du cœur sont très-minces, et tellement molles, qu'une très-légère traction suffit pour les déchirer, et que le doigt, appuyé avec assez peu de force sur la surface extérieure du cœur, s'y enfonce avec facilité. Rougeur dans la membrane interne du cœur et de l'aorte; elle est en contact avec du sang noir liquide; poumons sains non engoués.

Le foie n'occupe qu'une petite partie de l'hypocondre droit; comme le cœur, il se laisse déchirer avec la plus grande facilité.

La rate est d'une remarquable petitesse.

La péritonite est encore ici plus marquée, sous le rapport des altérations organiques, que chez le sujet de l'observation précédente; cependant ici encore cette péritonite fut toujours complètement indolente. Certes, ce n'est pas *à priori* qu'on aurait admis que les fausses membranes épaisses qui recouvraient de toutes parts le paquet intestinal s'étaient formées sans éveiller, là où elles se produisaient, aucune espèce de sensibilité morbide.

Nous appellerons l'attention du lecteur sur le remarquable ramollissement qu'offrit chez ce sujet le tissu du cœur. Aucune autre lésion organique de ce viscère et de ses dépendances ne rendit compte et du bruit de soufflet et de l'irrégularité du pouls.

XXIVe. OBSERVATION.

Ascite précédée d'anasarque ; abdomen constamment indolent et souple. Épanchement sanguinolent dans le péritoine ; fausses membranes organisées, et tubercules au milieu d'elles.

Un fumiste, âgé de vingt-sept ans, cheveux noirs, peau brune, a joui d'une bonne santé jusqu'au mois de février 1822. Il tomba alors de quinze pieds de haut, et reçut dans sa chute un seau d'eau froide qui sécha sur lui. Le lendemain, il toussa, et continua à tousser pendant deux mois. Au bout de ce temps, il cracha du sang; cette hémoptysie revint plusieurs fois; la toux persista. Vers la fin d'avril, il sentit une chaleur inaccoutumée; il commença à suer la nuit. Entré à cette époque à l'Hôtel-Dieu, il eut *cent quatre-vingts sangsues et plusieurs vésicatoires sur la poitrine.* Quand il en sortit, il ne toussait plus; sa respiration était libre; mais bientôt la toux reparut, les pieds s'enflèrent d'abord, puis les membres inférieurs, et enfin le ventre. Jamais il n'a ressenti la moindre douleur dans l'abdomen.

A l'époque de son entrée à la Charité, la respiration s'entendait forte et nette en avant des deux côtés : en arrière et à droite, elle était nette; du râle bronchique existait à gauche. Le cœur s'entendait sans impulsion, sans bruit, et régulier à la région précordiale, et un peu le long du sternum et sous la clavicule gauche; toux fréquente, crachats de catarrhe aigu; oppression; pouls

d'une petitesse remarquable, disparaissant quelquefois complètement; langue vermeille; bon appétit; une ou deux selles en vingt-quatre heures; fluctuation évidente dans le ventre, qui n'offre pas la moindre tension.

Ce malade s'affaiblit graduellement; sa respiration s'embarrassa de plus en plus, et il succomba.

Ouverture du cadavre.

Crâne. Les ventricules contenaient à peine une cuillerée à café de sérosité limpide.

Thorax. Le diaphragme était refoulé jusqu'à la quatrième côte. Le cœur était caché presque entièrement par le poumon; le péricarde adhérait au poumon et était entouré de tissu lamineux infiltré : il adhérait au cœur à l'aide d'une fausse membrane épaisse et qui paraissait ancienne. Les parois du cœur étaient un peu amincies; ses cavités contenaient du sang fluide.

Les deux poumons, parfaitement crépitans, œdématiés dans leur partie postérieure, étaient parsemés d'un grand nombre de granulations miliaires.

Abdomen. Le péritoine contenait trois litres d'un liquide séro-sanguinolent. Le péritoine des parois abdominales était recouvert d'une fausse membrane mince, teinte en rouge par la sérosité. Il était uni aux épiploons, aux intestins et au foie par des brides celluleuses, qui formaient des loges et des cellules, les unes ayant le volume d'un œuf, d'autres, plus petites, contenant les unes de la sérosité citrine, d'autres de la sérosité sanguinolente. Le grand épiploon était ramassé en une masse épaisse, étendue d'un hypocondre à l'autre,

et fixée au niveau de l'ombilic au-devant de l'arc du colon. Des prolongemens membraneux la fixaient au mésentère. Dans son intérieur étaient développés une infinité de tubercules miliaires. Les intestins étaient unis par de fausses membranes dans l'intérieur desquelles existaient aussi des tubercules miliaires. Ces fausses membranes formaient les parois d'autant de loges qui contenaient des liquides différens. La muqueuse de l'estomac et des intestins présentait une légère teinte brunâtre qui était plus prononcée près du cœcum. Les gros intestins étaient d'une pâleur remarquable. Le tissu sous-muqueux du colon était infiltré. Le foie était très-petit ; la rate peu développée.

Cette observation présente encore un exemple frappant de péritonite latente, développée sans aucune espèce de douleur. En voyant l'abdomen parfaitement souple, sans tension, sans rénitence, il était impossible de ne pas croire à une simple collection de sérosité. Ce qui pouvait encore induire en erreur, c'est que l'infiltration avait commencé par les membres, comme dans le cas où l'anasarque est produite par une maladie du cœur.

Le pouls, très-petit, insensible par intervalles, paraissait lié à une maladie du cœur. Nous ne trouvâmes rien qui pût nous en rendre compte.

XXVe. OBSERVATION.

Entéro-colite chronique, suivie d'ascite. Résorption de celle-ci, récrudescence des symptômes de l'inflammation intestinale, et mort. Fausses membranes noires parsemées de tubercules dans le péritoine. Masse grisâtre amorphe, située au milieu de sa cavité. Ulcérations intestinales formées de dehors en dedans.

Un tailleur, âgé de dix-neuf ans, habitait Paris depuis un an lorsqu'il fut pris de diarrhée. Trois semaines après l'établissement de celle-ci, l'abdomen se tuméfia, et six semaines environ après l'apparition de la diarrhée, qui persistait, le malade entra à la Charité. *Jusqu'alors il n'avait ressenti aucune douleur dans l'abdomen.*

A l'époque de son entrée, les traits de la face ne paraissaient point altérés; l'embonpoint était assez considérable, les muscles bien développés. Le ventre, tuméfié, présentait une fluctuation évidente; *il n'était douloureux d'aucune manière.* Langue blanche; cinq à six selles liquides chaque jour. Pouls à peine fréquent, peau sans chaleur, urines rares. La poitrine, percutée, auscultée, parut être dans l'état sain.

Cet individu fut regardé comme atteint d'une phlegmasie chronique de la partie inférieure du tube digestif, avec épanchement consécutif de sérosité dans le péritoine. Le bon état de la nutrition pouvait faire espérer que la guérison aurait lieu. (*Dix sangsues à l'anus; fomentations émollientes sur l'abdomen; tisane d'orge gommée.*)

Le lendemain, diminution du nombre des selles; urines beaucoup plus abondantes; apyrexie complète. (*Deuxième application de sangsues à l'anus.*)

Les jours suivans, le dévoiement cessa tout-à-fait; mais l'ascite ne diminuait pas. On prescrivit des *frictions sur les membres avec la teinture de digitale.* Cette médication n'augmenta pas la sécrétion urinaire; alors on chercha à solliciter les sueurs : *quinze grains de poudre de Dower furent donnés en deux doses à une heure d'intervalle l'une de l'autre.* Effectivement, le malade sua beaucoup, pour la première fois, à la suite de cette administration; les cinq jours suivans, continuation du même médicament; sueurs abondantes. On le supprime, les sueurs ne se montrent plus; cependant la collection péritonéale ne diminuait pas. M. Lerminier essaya alors la méthode de *Sydenham :* la diarrhée n'existait plus depuis long-temps; la langue était naturelle; il y avait absence complète de réaction fébrile et de sensibilité abdominale. On crut donc pouvoir chercher à solliciter les évacuations alvines : dans ce but, on prescrivit d'abord, pendant deux jours de suite, *deux onces d'huile de ricin et une once de sirop de nerprun, puis on donna des pilules composées de calomel et de savon.* Elles furent continuées pendant plusieurs jours : des selles nombreuses furent excitées, et en même temps l'ascite diminua au point que la fluctuation ne fut bientôt plus que très-obscure. Mais, d'un autre côté, d'autres phénomènes morbides apparurent : la fièvre s'alluma, de la toux survint, la nutrition s'altéra de plus en plus; les selles devinrent sanguinolentes avec épreintes très-pénibles,

du délire survint, et le malade succomba bientôt au milieu des symptômes d'une dysenterie aiguë.

Ouverture du cadavre.

Une petite quantité de liquide d'un gris-brunâtre était épanchée dans le péritoine et remplissait l'excavation du petit bassin. Au-devant des vertèbres lombaires était étendue une sorte de membrane repliée et comme roulée sur elle-même, épaisse de trois à quatre lignes, d'un gris sale, présentant une de ses faces lisse, polie, l'autre rugueuse et inégale, flottant, libre de toute adhérence, au milieu de la cavité péritonéale. Était-ce là un paquet de fausses membranes? ou bien était-ce le grand épiploon qui, frappé de gangrène, était séparé du péritoine?

Tout le paquet intestinal était recouvert par des fausses membranes épaisses, d'un noir d'ébène, parsemées de nombreux tubercules. Plusieurs de ces derniers corps existaient aussi entre la membrane séreuse et la tunique charnue des intestins; quelques-uns, ramollis, avaient donné lieu à des ulcérations, dont le fond était formé par la membrane musculaire, dans l'une d'elles par la membrane muqueuse.

La portion de membrane séreuse qui tapisse les parois abdominales était aussi recouverte par une fausse membrane noire, tuberculeuse.

Le long du bord colique de l'estomac existaient plusieurs ganglions lymphatiques tuberculeux; on en voyait aussi quelques-uns autour du pylore.

Rien de remarquable dans l'estomac, non plus que

dans la partie supérieure de l'intestin grêle. Rougeur intense de la membrane muqueuse de la fin de l'iléon et de celle du gros intestin dans toute son étendue.

État sain des autres viscères abdominaux, ainsi que des organes du thorax et du crâne.

Voilà encore un exemple d'une phlegmasie chronique des plus graves du péritoine, qui, pendant la vie, ne semblait qu'une simple ascite : elle se développe sans douleur, et n'altère pas notablement le mouvement nutritif général. Elle paraît s'être développée consécutivement à la maladie de la membrane muqueuse iléo-colique.

On peut voir ici combien fut avantageux un traitement antiphlogistique modéré pour faire promptement disparaître une diarrhée qui, abandonnée à elle-même, avait déjà duré depuis près de deux mois. En même temps que la phlegmasie intestinale subit un amendement, la sécrétion urinaire augmenta de telle sorte, que l'application des sangsues à l'anus, en diminuant l'excès de vitalité fixé sur une partie, rétablit l'équilibre du jeu des organes, et fit ainsi l'office d'un médicament diurétique. Cependant aucun changement ne survint en même temps ou consécutivement dans l'état du péritoine; l'ascite ne diminuait pas. Les urines étaient redevenues de nouveau troubles et rares; alors on essaya la teinture de digitale en friction, qui parut n'exercer sur les reins aucune influence. On voulut ensuite établir un flux vers la peau, pour diminuer l'activité de l'exhalation péritonéale, ou même pour favoriser la résorption du liquide épanché :

des sueurs furent à la vérité excitées par la poudre de Dower (et c'est même ici un des cas où son administration nous a paru plus évidemment exciter la sueur), mais la collection péritonéale ne diminua pas. C'est alors qu'en raison des motifs allégués dans le cours de l'observation, on crut pouvoir tenter la médication dite *hydragogue* : elle fut effectivement couronnée de succès, en ce sens qu'en même temps qu'un flux intestinal abondant s'établit, l'ascite diminua rapidement; mais d'un autre côté des symptômes graves apparurent : une inflammation intestinale aiguë prit naissance avec réaction symphatique sur le cœur, sur le cerveau et sur le poumon. La fièvre établie dans ce cas ne peut certainement pas être considérée comme un effort salutaire de la nature.

La nutrition fut plus altérée en quelques jours par cette inflammation aiguë de l'intestin, qu'elle ne l'avait été par la double phlegmasie chronique qui depuis deux mois avait frappé le péritoine et le tube digestif.

Il y avait chez ce sujet des tubercules dans le péritoine, sans qu'il y en eût dans le poumon, c'est-à-dire qu'ils existaient là où avait eu lieu le travail inflammatoire le plus prononcé. Il est vraisemblable que si l'individu eût vécu plus long-temps, et que la phlegmasie bronchique, qui venait de naître lorsqu'il succomba, n'eût point été enlevée, la même disposition qui avait développé des tubercules dans les fausses membranes du péritoine enflammé et dans l'épaisseur des parois intestinales, les eût aussi fait naître dans le parenchyme pulmonaire.

XXVIe. OBSERVATION.

Épanchement sanguinolent dans le péritoine, formé sans douleur, consécutivement à un état tuberculeux des ganglions mésentériques (carreau). Tubercules dans les ganglions cervicaux et bronchiques, ainsi que dans le poumon. Colite.

Un tailleur, âgé de vingt-cinq ans, entra à la Charité présentant tous les symptômes qui peuvent faire soupçonner l'existence d'une phtihsie pulmonaire au premier degré : toux depuis quatre mois, amaigrissement, hémoptysies antécédentes. Les ganglions cervicaux, engorgés, formaient un volumineux chapelet sur la partie latérale droite du cou. L'abdomen était tuméfié et indolent, on n'y sentait aucune fluctuation; les selles étaient ordinaires, le pouls fréquent, les sueurs nulles. Pendant les quinze jours suivans l'état du malade ne subit aucun changement; puis l'abdomen prit un développement de plus en plus considérable, et la fluctuation y devint évidente. Il était d'ailleurs complètement indolent : plus tard encore, du dévoiement survint pour la première fois, et à dater de cette époque il se montra et cessa alternativement jusqu'à la mort : dès-lors le dépérissement fut rapide, une véritable fièvre hectique s'établit; mort six semaines après l'entrée.

Ouverture du cadavre.

Cerveau sain.

D'énormes ganglions lymphatiques tuberculeux en-

touraient dans la poitrine la trachée-artère et les bronches. Un petit nombre de tubercules crus existaient au sommet du poumon gauche, qui était sain dans le reste de son étendue. La presque totalité du lobe supérieur du poumon droit était occupée par de la matière tuberculeuse qui commençait à se ramollir en quelques points.

Abdomen. Un liquide d'un rouge foncé, semblable au sang qu'on vient de tirer d'une veine, était épanché en grande quantité dans le péritoine. La portion de séreuse qui recouvre les intestins était partout d'un rouge intense; elle se détachait très-facilement des tissus subjacens. Le tissu cellulaire, intermédiaire entre elle et la tunique musculaire, était lui-même vivement injecté. Des fausses membranes, épaisses de trois ou quatre lignes, et contenant dans leur épaisseur de nombreux tubercules, revêtaient la face concave de la rate et du foie.

Le mésentère était transformé en une énorme tumeur, résultant de l'agglomération des glandes lymphatiques tuberculeuses : plusieurs avaient le volume d'une orange.

La membrane muqueuse de l'estomac et de la totalité de l'intestin grêle était par-tout très-pâle. La muqueuse du cœcum, des trois portions du colon et du rectum, présentait un grand nombre de plaques et de bandes rouges, en rapport avec la diarrhée qui avait existé pendant les derniers temps.

Les ganglions du côté droit du cou, également tuberculeux, formaient un chapelet considérable, soit sous la peau immédiatement, soit entre les diverses couches musculaires, depuis la branche de la mâchoire jusque derrière la clavicule.

Peut-on regarder l'épanchement d'un rouge intense qui existait dans l'abdomen, comme le résultat d'une véritable péritonite ? n'est-ce pas plutôt une simple hémorrhagie, dont la nature active n'est même pas démontrée ? Nous n'osons rien décider à cet égard ; mais toujours est-il que cette observation fournit un intéressant exemple d'une affection tuberculeuse des ganglions mésentériques, et qu'il n'est pas prouvé que cette affection ait été précédée par un état inflammatoire des portions du tube digestif, d'où partent les vaisseaux lymphatiques qui se rendent principalement à ces ganglions. Quant au gros intestin lui-même, ce n'est que dans les derniers temps que nous le vîmes s'affecter.

XXVIIe. OBSERVATION.

Tubercules dans le péritoine ; rougeur et tuméfaction du grand épiploon. Pas d'autres signes de lésions du péritoine pendant la vie, qu'un peu de tension abdominale, sans ascite. Iléite chronique compliquée par intervalles de gastrite aiguë.

Un fondeur de cuillers, âgé de vingt ans, d'une faible constitution, ayant souvent éprouvé de la misère, entra à la Charité le 12 septembre. Depuis un mois environ il avait du dévoiement; il n'avait jamais éprouvé d'autre douleur abdominale que quelques coliques avant d'aller à la selle. Pendant tout ce temps il avait continué son

genre de vie habituel, portant journellement sur le dos près de cinquante livres dans une hotte. Lorsque nous le vîmes pour la première fois, il avait en vingt-quatre heures cinq ou six évacuations alvines. La langue était rouge et lisse, le ventre un peu tendu et indolent; le pouls était fréquent, la peau chaude; des sueurs abondantes avaient lieu chaque nuit.

La maladie avait évidemment son siége dans la muqueuse intestinale; on pouvait espérer que la phlegmasie dont cette membrane était atteinte, entretenue longtemps par un mauvais régime, céderait à un traitement antiphlogistique. (Voy. à ce sujet l'obs. XXV.) On prescrivit *vingt sangsues à l'anus, la tisane d'orge gommée, la diète.*

Dès le lendemain, amélioration sensible; aspect naturel de la langue; diminution de la diarrhée et de la fièvre. Dans la journée du 15, il n'y eut qu'une seule selle; mais le 16, sans causes appréciables, le dévoiement reparut plus abondant. (*Nouvelle application de sangsues.*)

Cette fois, aucune amélioration ne succéda à l'émission sanguine. (*Tisane de riz gommée; un lait de poule; deux bouillons.*)

Les jours suivans, le dévoiement persista; des sueurs eurent lieu chaque nuit. Dans la journée, la peau perdait sa chaleur; mais la fréquence du pouls ne cessait pas. Le malade commença alors à tousser un peu : il dépérissait très-rapidement. (*Décoction blanche de Sydenham; potion gommeuse composée; crêmes de riz; bouillons.*)

Jusqu'au 28 septembre nous vîmes le malade tomber de plus en plus dans le marasme; il avait en vingt-quatre heures de quinze à vingt selles : chacune d'elles n'était

précédée que d'une légère colique. D'ailleurs, dans leur intervalle, le ventre restait toujours indolent; seulement il avait un peu de tension, sans qu'il fût pourtant notablement développé; mais les parois abdominales n'étaient point rétractées et rapprochées de la colonne vertébrale, comme elles le sont dans les cas de marasme.

Un large vésicatoire fut appliqué sur l'abdomen. Le dévoiement diminua pendant quelques jours, puis il reparut aussi abondant. Le mouvement fébrile était continuel. De temps en temps la langue rougissait, et quelques nausées se manifestaient.

Dans les premiers jours d'octobre, on substitua aux boissons adoucissantes *la décoction de ratanhia* (*une once pour une pinte d'eau*), *avec addition de deux onces de sirop de coing.* Dès le second jour de ce nouveau traitement, la langue rougit et se sécha, des vomissemens survinrent : on reprit l'usage des émolliens. Mais le malade, parvenu au dernier degré du marasme et de la faiblesse, succomba, sans agonie, le 13 octobre.

Ouverture du cadavre.

État sain des organes du crâne et du thorax; légère rougeur de la muqueuse gastrique aux environs du cardia; pâleur remarquable de la surface externe de l'intestin grêle, jusque dans l'étendue de trois travers de doigt au-dessus de la valvule iléo-cœcale. Dans ce dernier espace, couleur brune et ramollissement pultacé de la membrane muqueuse, qui n'existe plus que par débris et laisse à nu le tissu cellulaire subjacent, qui ne paraît point altéré. Blancheur parfaite à la surface interne du gros intestin,

ouvert depuis le cœcum jusqu'à l'anus. État naturel de la membrane muqueuse, sous le rapport de son épaisseur et de sa consistance.

Un autre genre d'altération, qui n'avait pas été soupçonné pendant la vie, existait dans le péritoine. Cette membrane était parsemée d'un grand nombre de tubercules, soit isolés, soit réunis en grosses masses : le grand épiploon, rouge, et ayant cinq ou six fois son épaisseur ordinaire, était également rempli de nombreux tubercules.

Des masses tuberculeuses considérables, commençant à se ramollir, formaient comme une sorte de couche sur la face convexe du foie; la substance même de cet organe n'était nullement altérée; état sain des autres organes.

Le seul symptôme qui chez ce malade aurait pu nous mettre sur la voie de l'altération dont le péritoine était le siége, était la légère tension du ventre, l'absence de son affaissement chez un individu dans le marasme; cela dépendait manifestement de l'engorgement du grand épiploon. D'ailleurs, pas d'ascite, pas de douleurs. Si la membrane muqueuse intestinale n'avait pas été simultanément affectée, il est vraisemblable que la seule lésion du péritoine eût suffi pour donner lieu à des symptômes généraux plus ou moins graves, tels que fièvre, soit continue, soit n'existant que par intervalles, dépérissement, etc.; mais combien alors n'eût-on pas été embarrassé pour déterminer le siége et la nature du mal d'où dépendaient ces symptômes ?

L'altération de la muqueuse intestinale, cause pro-

bable de la diarrhée, fut ici remarquable par sa très-petite étendue. Opposez à ce cas celui où de nombreuses ulcérations parsèment la surface interne de l'intestin dans l'espace de plusieurs pieds; ceux où les parois de la totalité de tout le gros intestin sont désorganisées, épaissies, indurées; ceux où la membrane muqueuse du colon est couverte de nombreuses végétations, etc. Cherchez si pour chacun de ces cas, où la gravité des lésions découvertes par l'anatomie est si différente, il y a eu pendant la vie des symptômes différens, et bien souvent vous trouverez que les mêmes phénomènes morbides sont produits par ces diverses lésions.

Dans cette observation, comme dans la précédente, nous trouvons des tubercules dans le péritoine, sans qu'il y en ait dans le poumon; mais il faut noter qu'ici encore, comme dans la vingt-sixième observation, un peu de toux commença à se manifester quelque temps avant la mort. Ces cas rentrent dans ceux signalés dans le troisième volume, qui nous ont montré *la phthisie abdominale* précédant souvent la phthisie pulmonaire.

CHAPITRE III.

PÉRITONITES PARTIELLES.

J'ai déjà parlé ailleurs (tom. II) des inflammations partielles de la plèvre, et l'on a pu voir combien les symptômes de cette forme de phlegmasie de la membrane séreuse thorachique diffèrent à certains égards de ceux de la pleurésie générale, et combien il est important d'en acquérir une connaissance exacte. Les mêmes réflexions s'appliquent aux péritonites partielles. Bien qu'assez communes, sur-tout à l'état chronique, elles n'ont été jusqu'à présent qu'assez superficiellement étudiées; et cependant, quoi de plus digne d'attention que les divers groupes de symptômes, soit locaux, soit généraux, auxquels elles donnent lieu? quoi de plus délicat que leur diagnostic dans un grand nombre de circonstances? Il y a de ces péritonites qui, en raison de leur siége profond, ne sont annoncées que par une douleur vive ou obscure, continue ou intermittente, sans présence de tumeur appréciable pendant la vie, sans modification de la forme des parois abdominales, sans diminution de leur souplesse accoutumée. D'autres péritonites partielles compriment, déplacent, irritent les organes voisins de la portion de péritoine enflammée, et le

phénomène morbide le plus saillant auquel elles donnent lieu est un trouble plus ou moins grand dans les fonctions de ces organes, de telle sorte qu'on croit à une affection de ces derniers, tandis que leur membrane enveloppante est seule malade. D'autres fois, en raison de leur siége plus superficiel, les phlegmasies péritonéales circonscrites produisent des tumeurs appréciables par la vue ou le palper. Infiniment variées dans leur situation, leur forme, leur volume et leurs rapports, ces tumeurs sont souvent regardées comme appartenant aux différens organes dont elles sont le plus voisines; l'erreur est sur-tout bien facile, lorsqu'en même temps les fonctions de ces organes sont plus ou moins troublées. Quant aux symptômes généraux, ils sont très-peu constans. Ainsi, le mouvement fébrile peut être nul, intermittent ou continu; la nutrition peut se conserver intacte ou se détériorer, et le marasme survenir. Dans plus d'un cas de ces péritonites partielles, les symptômes locaux sont les moins tranchés : il n'y a ni douleur, ni tumeur, ni trouble marqué dans les fonctions des différens viscères abdominaux. Mais les individus dépérissent; ils éprouvent un malaise habituel, une sorte de difficulté d'être, dont ils ne peuvent se rendre compte; des accès de fièvre surviennent; comme chez tout individu malade, le système nerveux devient très-susceptible; on observe dans les fonctions de ce système un grand nombre d'anomalies qu'on ne sait à quoi rapporter. C'est alors dans ce même système nerveux qu'on place la cause primitive de tous les accidens, tandis qu'il n'est affecté que sympathiquement et d'une manière tout-à-fait secondaire. Combien de semblables maladies,

regardées long-temps comme de pures névroses, deviennent ensuite de graves affections organiques ! Elles l'étaient dès le principe ; mais, en raison de l'absence des symptômes locaux, leur nature avait dû être nécessairement méconnue. Tel est le cas d'un grand nombre d'hypocondriaques. On regarde leurs maux comme imaginaires, et cependant il est vrai de dire que, chez la plupart, les accidens bizarres qu'on observe, et qu'on rapporte avec raison à un trouble des fonctions nerveuses, ont leur point de départ dans l'affection plus ou moins latente d'un organe. Cette minutieuse attention qu'ils portent à leur santé, cette singulière tendance à s'exagérer les plus légères souffrances, n'est-elle pas une manière de rendre à l'extérieur, pour ainsi dire, l'expression du malaise habituel qu'ils éprouvent, qui n'est que trop véritable, et qu'on est toujours porté à nier parce qu'on n'en découvre pas la cause ?

Je vais passer en revue tour-à-tour les phlegmasies partielles qui peuvent frapper, 1°. le grand épiplon ; 2°. le péritoine des hypocondres et des flancs ; 3°. celui de l'excavation du bassin ; 4°. je citerai ensuite quelques cas de tumeurs ayant leur siége au-dehors du péritoine, à sa face externe, comme, par exemple, entre les feuillets du mésentère, entre les replis péritonéaux qui constituent les ligamens larges de l'utérus, dans le tissu cellulaire qui entoure les reins, dans celui qui, au défaut du péritoine, est interposé inférieurement entre la vessie, l'utérus et le rectum.

ARTICLE PREMIER.

ÉPIPLOÏTE.

L'inflammation isolée de cette importante portion du péritoine a été quelquefois observée à l'état aigu, et plus souvent à l'état chronique. L'observation suivante offre un exemple de cette phlegmasie dans sa forme aiguë.

XXVIIIe. OBSERVATION.

Épiploïte aiguë causant la mort chez un individu atteint d'une double affection chronique de l'estomac et du foie.

Un crieur des rues, âgé de soixante-quatre ans, entra à la Charité vers le milieu du mois de janvier 1826. Il présentait les symptômes d'une gastrite chronique, sur lesquels ce n'est point ici le lieu d'insister, et, de plus, le foie dépassant de plusieurs travers de doigt le bord cartilagineux des côtes droites, formait dans l'hypocondre une tumeur douloureuse au toucher. Le reste de l'abdomen était souple et indolent; il n'y avait pas de fièvre; le marasme était encore peu avancé. Ce malade resta à-peu-près dans le même état jusqu'au 17 février; seulement il s'affaiblissait graduellement. Ce jour-là, il eut pour la première fois des vomissemens; une douleur

vive se fit sentir dans toute l'étendue de la paroi antérieure de l'abdomen. Le 18 février, lorsque nous revîmes le malade, la douleur persistait et était augmentée par la pression ; les muscles droits restaient singulièrement tendus et contractés ; le malade continuait à vomir et avait beaucoup de fièvre. Du 18 au 21, ces divers symptômes persistèrent, l'affaiblissement devint de plus en plus grand, et la mort eut lieu le 22.

Ouverture du cadavre.

Les parois abdominales ayant été enlevées, on trouva étendu au-devant du paquet intestinal un corps rougeâtre, épais de cinq à six lignes, se déchirant facilement, et laissant alors suinter un liquide séro-sanguinolent, fixé supérieurement au colon transverse, se terminant en bas par un bord libre, non loin du pubis, également libre par ses deux bords latéraux. Il était bien évident que ce corps n'était autre chose que le grand épiploon rougi et tuméfié par l'inflammation aiguë qui s'en était emparé. Cette inflammation avait été annoncée par les symptômes les plus ordinaires de toute péritonite aiguë. Le reste du péritoine ne présentait aucune trace d'état morbide ; il n'était le siége d'aucun épanchement. On trouva en outre des masses cancéreuses dans le foie, et une induration squirrheuse des parois de l'estomac dans sa portion pylorique. Sa membrane muqueuse, épaisse et d'un gris ardoisé, n'offrait rien qui indiquât un travail d'inflammation récente, de sorte que les vomissemens, dont l'apparition avait coïncidé avec celle des douleurs abdominales, dépendaient, comme celle-ci, de l'épiploïte.

Dans un autre cas, dont j'ai conservé une trop courte note pour pouvoir en donner une observation détaillée, j'ai vu une tumeur considérable se développer en vingt-quatre heures dans les environs de l'ombilic, chez un individu atteint, comme le précédent, d'une maladie du foie; comme lui aussi il succomba rapidement. A l'ouverture du cadavre, on trouva que la tumeur reconnue pendant la vie était constituée par l'épiploon, considérablement tuméfié et laissant échapper de son tissu mou et facilement déchirable un liquide sanguinolent. Ce cas diffère du précédent par l'existence de la tumeur épiploïque, développée vraisemblablement avec autant de rapidité aux dépens du tissu cellulaire qui entre dans la composition du grand épiploon.

Les nombreuses altérations dont le grand épiploon peut devenir le siége, peuvent avoir leur point de départ dans une inflammation aiguë, semblable aux précédentes; mais dans un grand nombre de cas il n'y a jamais eu de forme aiguë, et c'est peu-à-peu, d'une manière sourde, que ces altérations se produisent. Ainsi on peut le trouver soit simplement tuméfié et gorgé de liquide, soit véritablement hypertrophié, soit induré et squirrheux, ou transformé en tissu fibreux. Dans son intérieur, et avec l'une ou l'autre des altérations précédentes, peut être sécrété ou du pus, soit disséminé, soit réuni en foyer, ou de la matière tuberculeuse. Les vésicules adipeuses qu'il contient en grand nombre peuvent se présenter sous forme de petites granulations dures et brillantes, qui ne semblent être autre chose qu'une graisse

altérée, ainsi qu'on peut s'en assurer en examinant les degrés successifs par lesquels elle passe pour prendre l'aspect de ces granulations, qui sont encore une de ces lésions que l'on a très-vaguement désignées sous le nom de *cancer*.

A mesure qu'il se développe, en subissant une ou plusieurs des altérations qui viennent d'être indiquées, le grand épiploon peut être modifié dans sa forme de manière à constituer les tumeurs les plus variées, sous le rapport de leur volume et de leur aspect. Ces tumeurs peuvent être souvent facilement prises pour le corps de l'estomac, dont les parois sont épaissies et indurées : cela arrive sur-tout lorsque le grand épiploon n'augmente de volume et ne forme tumeur que dans la portion qui s'étend de la grande courbure de l'estomac au colon. Souvent alors il représente une sorte de bourrelet plus ou moins épais, qui rejette l'arc du colon en arrière et borde l'estomac. Senti à travers les parois abdominales, ce bourrelet, à surface lisse ou inégale, doit être pris pour le corps de l'estomac; suivant les degrés de développement de l'épiploon gastro-colique, le palper peut faire croire que l'estomac lui-même forme tumeur, ou bien dans toute l'étendue de son corps, ou bien dans son grand cul-de-sac, ou bien dans sa portion pylorique. J'ai vu, dans de semblables cas, la méprise devenir d'autant plus inévitable, qu'avec cette tumeur existaient divers symptômes d'une affection organique de l'estomac. D'autres fois, au contraire, les digestions continuent à s'accomplir, et alors ces tumeurs de l'épiploon gastro-colique peuvent persister pendant un temps très-long, sans troubler notablement l'économie. D'autres fois en-

fin, sans qu'il y ait trouble de la digestion, l'état morbide de l'épiploon réagit sympathiquement sur d'autres organes, modifie la circulation, et produit seul la fièvre hectique et la mort. Toutes ces différences dépendent sans doute 1°. des rapports de la tumeur avec l'estomac; 2°. de sa composition anatomique; 3°. des dispositions individuelles des sujets, d'où production de désordres fonctionnels très-variables sous l'influence d'une lésion identique.

Si le grand épiploon est sur-tout tuméfié dans sa partie gauche, il peut arriver que la tumeur qu'il forme ressemble, par sa situation, sa direction et ses rapports, à la rate développée. J'ai vu un cas de ce genre : l'hypocondre gauche était occupé par un corps volumineux, qui paraissait dur et bosselé à travers les parois abdominales; on le suivait en haut jusqu'au rebord cartilagineux des fausses côtes gauches, derrière lesquelles il paraissait se continuer. Au moment où il semblait comme sortir de derrière ces côtes, il se prolongeait vers l'ombilic, en affectant une direction oblique de haut en bas et de gauche à droite; on le trouvait encore, se terminant par une sorte de bord inégal, dans l'étendue de quelques pouces à droite et au-dessous de l'ombilic : le reste de l'abdomen avait conservé sa souplesse ordinaire. Plus tard, une ascite se manifesta, et dès-lors le liquide interposé entre les parois abdominales et la tumeur empêcha de la sentir aussi distinctement et d'en suivre les progrès. Plus tard encore, les membres inférieurs s'infiltrèrent, les poumons s'engouèrent, et le malade succomba. A l'ouverture du cadavre, on trouva le péritoine rempli d'une sérosité limpide, et pas d'autre lésion

organique qu'un endurcissement squirrheux du grand épiploon; il en résultait l'existence d'une tumeur, qui était sur-tout très-volumineuse du côté du grand cul-de-sac de l'estomac. C'était elle qu'on avait reconnue pendant la vie, et qui, en raison de sa situation, avait été rapportée à la rate; celle-ci, occupant sa place accoutumée, était d'un très-petit volume : il n'y avait d'altération appréciable de nutrition dans aucun autre organe.

Remarquable comme offrant une difficulté de diagnostic qui ne put être décidément levée que par l'autopsie, cette observation présente encore une autre circonstance digne d'intérêt : c'est l'existence d'une double hydropisie de l'abdomen et des membres inférieurs, sans lésion du cœur et du foie, et pour l'explication de laquelle on ne trouve d'autre lésion que celle du grand épiploon; dans ce cas, on ne voit aucun obstacle mécanique qui ait pu la déterminer. Dira-t-on qu'ici l'ascite a été produite par l'irritation propagée du grand épiploon au reste du péritoine? Toujours, alors, faudra-t-il admettre une grande différence entre l'irritation qui avait produit dans l'épiploon une si profonde altération de texture, et celle qui, dans le reste de la membrane séreuse ne détermina que la formation d'un peu d'albumine liquide étendue dans beaucoup d'eau. D'ailleurs, dans cette hypothèse, comment expliquer l'œdème considérable des membres inférieurs et supérieurs? Dira-t-on que cet œdème est aussi le résultat de l'irritation du péritoine, propagée par sympathie au tissu cellulaire de ces membres? Ce ne serait là qu'une supposition bien gratuite.

Dans les cas qui viennent d'être cités, nous avons vu les différentes tumeurs constituées par l'épiploon occuper

sur-tout la portion sus-ombilicale de l'abdomen; dans d'autres cas, au contraire, c'est sur-tout au-dessous de l'ombilic, depuis ce point jusqu'au pubis, et s'étendant en même temps plus ou moins dans les deux fosses iliaques, qu'apparaissent les tumeurs épiploïques; et alors aussi elles peuvent quelquefois en imposer pour des tumeurs appartenant à différens organes, comme à quelque partie d'intestins, aux ovaires ou à l'utérus. Dans l'observation suivante, par exemple, le toucher annonçait une affection cancéreuse de l'utérus; la tumeur considérable que l'on sentait au-dessus du pubis, et qui se prolongeait derrière lui, aurait pu être prise pour le corps de l'utérus développé et cancéreux comme son col. Cette observation me semble présenter assez de circonstances intéressantes pour pouvoir être relatée ici avec détail.

XXIXe. OBSERVATION.

Tumeur cancéreuse du grand épiploon, occupant la portion sous-ombilicale de l'abdomen, et ressemblant, par sa situation, à l'utérus développé. Cancer du col utérin. Péritonite générale aiguë consécutive.

Une femme, âgée de trente-un ans, réglée à onze, mariée à vingt-un, et ayant eu quatre enfans, accoucha du dernier cinq ans avant l'époque où elle fut reçue à la Charité. Depuis cet accouchement, qui fut laborieux, elle est restée atteinte d'une leucorrhée. Il y a huit mois elle a eu une métrorrhagie abondante qui, depuis, s'est

montrée à plusieurs reprises. C'est seulement après celle-ci qu'elle commença à ressentir des douleurs dans l'abdomen, et qu'elle s'aperçut que son ventre prenait un volume insolite. Entrée à l'Hôtel-Dieu trois mois avant d'être soumise à notre observation, elle disait avoir alors le ventre semblable à celui d'une femme qui est sur le point d'accoucher. On reconnut, par le toucher et par le *speculum uteri*, une lésion du col utérin, que l'on cautérisa deux fois. Ces deux cautérisations causèrent à la malade des douleurs si vives qu'elle n'en voulut pas permettre une troisième. Elle assure qu'à dater de cette époque seulement, elle a ressenti dans l'hypogastre tantôt des élancemens très-pénibles, tantôt des douleurs semblables à celles qui accompagnent le travail de l'enfantement. Sortie de l'Hôtel-Dieu après un mois de séjour, elle y rentra huit jours après : cette fois, elle subit un autre mode de traitement : *fréquentes applicatiens de sangsues sur l'abdomen ; bains ; injections émollientes dans le vagin.* Elle sortit très-soulagée, après un séjour de six semaines. — Le 25 décembre, elle prit chez elle un purgatif qui renouvela les douleurs abdominales et fut suivi d'une diarrhée qui durait encore le 12 janvier 1821, jour où la malade entra à la Charité.

L'abdomen était alors très-douloureux à la pression, sur-tout au-dessous de l'ombilic. Le palper faisait reconnaître une tumeur arrondie qui, du pubis, derrière lequel elle se prolongeait, s'étendait jusqu'à deux travers de doigt au-dessous de l'ombilic, et semblait être la matrice développée. Le col de l'utérus, exploré par le toucher, existait presque à l'entrée du vagin. Il était mollasse et très-sensible. L'orifice dilaté était assez large

pour admettre l'extrémité du doigt indicateur. Les parois du vagin étaient dures et rugueuses ; on en retirait le doigt teint d'un sang fétide. Le pouls était fréquent et faible, la langue humide, naturelle ; l'appétit nul, la soif médiocre ; la diarrhée persistait très-abondante (trois ou quatre selles liquides par heure).

Une application de sangsues sur l'abdomen diminua l'intensité des douleurs abdominales, ainsi que la diarrhée. — Du 16 au 20 janvier ces douleurs furent à-peu-près nulles. On put alors mieux apprécier la disposition et l'étendue de la tumeur : elle se prolongeait dans la région iliaque droite et dans le flanc du même côté, où elle offrait un grand nombre de bosselures ; elle était partout d'une sensibilité extrême au palper ; l'arc du colon, occupant sa place accoutumée au-dessus du pubis, était fortement distendu par des gaz. Quinze à vingt selles dans les vingt-quatre heures. — (*Décoction blanche de Sydenham ; potion avec un gros de diascordium ; un scrupule de laudanum et un gros d'eau de fleurs d'oranger dans quatre onces d'eau de tilleul et une once de sirop d'œillet.* — Dès le lendemain de l'administration de cette potion, le dévoiement cessa. La malade se trouva bien jusqu'au 30 janvier ; mais ce jour-là, après que l'abdomen eut été palpé par plusieurs personnes, les douleurs reparurent plus vives que jamais avec le dévoiement ; dès-lors, affaissement rapide, décomposition des traits : la malade succomba le 4 février dans la matinée, après avoir poussé des cris aigus toute la nuit.

Ouverture du cadavre.

Le tronc et les membres ont conservé de l'embonpoint; les mamelles en particulier contiennent encore beaucoup de graisse.

En palpant l'abdomen, on sent une tumeur dure, inégale, bosselée, s'étendant en haut jusqu'un peu au-dessus de l'ombilic, se prolongeant en bas jusque derrière les pubis, s'étendant latéralement dans les deux flancs et les deux régions iliaques. Au-dessus de l'ombilic l'abdomen est fortement ballonné.

Les parois abdominales étant enlevées, on observe les objets suivans :

L'estomac, énormément distendu par les gaz, occupe toute la région épigastrique, et s'étend en bas à deux ou trois pouces au-dessus de l'ombilic.

La région ombilicale, le flanc droit, l'hypogastre et les deux fosses iliaques sont occupés par une tumeur insérée en haut au bord colique de l'estomac, cachée en bas par les pubis, au-dessous desquels elle se prolonge.

Le flanc gauche et une petite partie de la région iliaque du même côté sont occupés par des circonvolutions intestinales, couvertes d'une exduration albumineuse qui les unit entre elles.

Examen de la tumeur. Détachée de l'estomac et renversée de haut en bas, elle laisse voir successivement derrière elle l'arc du colon, à laquelle elle adhère, une partie de la masse des intestins grêles, le cœcum, les deux portions ascendantes et descendantes du colon, avec lesquelles elle n'a contracté aucune adhérence. Plus

bas, elle est unie soit à la matrice, soit aux portions du péritoine connues sous le nom de *ligamens larges*, qui, dégénérés eux-mêmes, ne forment plus qu'une seule masse avec la tumeur. Sa situation, sa direction, ses rapports font aisément connaître que cette tumeur appartient à l'épiploon.

Elle est d'une dureté remarquable; sa face libre ou antérieure présente de nombreuses inégalités, qui la font paraître comme rugueuse et bosselée. Son épaisseur est variable dans ses différens points. En quelques endroits cette épaisseur égale celle de deux travers de doigt.

Sa face antérieure présente superficiellement une couche dense, épaisse de deux ou trois lignes, d'un blanc grisâtre, ayant tout-à-fait l'aspect de ces fausses membranes dures et anciennes que l'on trouve si souvent dans la plèvre. On la sépare facilement des parties subjacentes, auxquelles elle est unie par un tissu cellulaire assez lâche. Ces parties subjacentes elles-mêmes présentent une structure toute différente et très-compliquée. En beaucoup de points, c'est un tissu d'une couleur blanche bleuâtre, demi-transparent, sans trace de vaisseau sanguin, criant sous le scalpel qui le divise (squirrhe à l'état de crudité); en d'autres points, sont creusées de petites cavités, tantôt assez régulièrement arrondies, tantôt oblongues et plus ou moins anfractueuses, remplies par un liquide jaunâtre, gélatiniforme. Les plus petites de ces cavités pourraient à peine contenir une lentille. Les plus vastes admettraient une grosse amande (squirrhe à l'état de ramollissement de M. Laennec). Partout l'on observe entremêlé au tissu précédent un autre tissu d'un blanc opaque, et dans lequel se ramifient des

vaisseaux sanguins, qui, en s'entrecroisant laissent, entre eux des aréoles plus ou moins irrégulières (tissu encéphaloïde à l'état de crudité.) En deux ou trois points seulement peu étendus, existait une substance pultacée et rougeâtre, assez semblable à la matière du cerveau qui commence à se putréfier, et qui est salie par du sang (tissu encéphaloïde à l'état de ramollissement). Enfin, en quelques endroits, la couleur blanche des tissus précédens était altérée par une teinte brune assez foncée, qui indiquait peut-être un commencement de mélanose.

(Voyez ce que nous avons dit sur ces divers produits accidentels, pag. 405 et suiv. de ce volume).

Au milieu de ces différens tissus qui s'entremêlaient de manière à ce qu'ils semblaient n'être que de simples nuances les uns des autres, existaient en grand nombre de petits pelotons d'une graisse jaunâtre et solide, telle qu'on la trouve chez l'homme le plus sain (supplicié).

La portion de péritoine qui sert d'attache à l'S iliaque du colon, l'autre portion qui constitue les ligamens larges, celle qui de la face antérieure du rectum se porte à la face postérieure de la matrice, étaient atteintes du même mode de dégénération. Il fut impossible de trouver aucune trace, soit des trompes, soit des ovaires, au milieu de cette dégénération.

Une grande quantité de graisse était amassée entre les deux feuillets du mésentère : sur la face interne de chacun de ces feuillets, se remarquait une très-grande quantité de petites granulations d'un blanc grisâtre, peu consistantes, se laissant facilement écraser par le doigt, et se transformant alors en une sorte de liquide laiteux; toutes

étaient arrondies, et avaient à-peu-près le volume d'une lentille. En détachant successivement le péritoine de l'intestin vers ces granulations, il nous sembla évidemment qu'il passait au-devant d'elles, et que par conséquent elles étaient développées hors de sa cavité.

La portion de péritoine qui recouvre toute la masse des intestins grêles était couverte d'une exsudation albumineuse, à l'aide de laquelle la plupart des intestins avaient contracté entre eux des adhérences qu'on détruisait facilement. Au-dessous de cette exsudation, le péritoine semblait avoir conservé son épaisseur et sa transparence ordinaires : on le détachait assez facilement de la tunique musculaire subjacente. Entre ces deux tuniques, dans le tissu cellulaire qui les unit, existaient un très-grand nombre de vaisseaux sanguins fortement injectés; de là, la couleur rouge-foncée que présentait le péritoine. On voyait toutefois, chaque fois qu'on le détachait, quelques-uns de ces vaisseaux s'y porter et s'y ramifier. Il est remarquable qu'aucune des granulations précédemment décrites n'existait sur les intestins.

La muqueuse intestinale, examinée dans la plus grande partie de son étendue, était blanche, épaissie, et en même temps très-molle. On la détachait avec la plus grande facilité de la membrane musculaire subjacente, en entraînant avec elle la tunique lamineuse, qui paraissait gorgée de liquide et comme infiltrée.

L'estomac, distendu par beaucoup de gaz, était parfaitement sain.

La *matrice* présentait un volume double de celui qu'elle offre ordinairement; cependant elle ne dépassait pas les os pubis, ce qui dépendait en partie de la saillie

considérable que faisait le col dans le vagin ; on le sentait très-près de la vulve. Les parois du corps, très-dures et très-épaisses, avaient en partie conservé leur aspect naturel ; mais en beaucoup de points le tissu propre de la matrice avait subi la dégénération cancéreuse, telle qu'elle existait dans l'épiploon ; on y remarquait sur-tout le tissu dit cérébriforme à l'état de crudité. La cavité du corps avait son diamètre ordinaire ; sa surface interne ne présentait rien de remarquable.

Le col était remarquable par sa longueur ; il paraissait aussi un peu plus large qu'à l'ordinaire : les rides de sa face interne étaient complètement effacées.

Ses deux lèvres présentaient une mollesse remarquable ; elles étaient en même temps inégales, parsemées de plusieurs petites érosions superficielles ; une odeur fétide s'en exhalait ; elles avaient une couleur d'un vert brunâtre, qui n'existait qu'à deux ou trois lignes de profondeur. Après avoir enlevé cette couche superficielle, que le scalpel détachait par le grattage comme une sorte de détritus, on trouvait un tissu d'un rouge livide, comme spongieux, facilement déchirable, pénétré d'une grande quantité de sang, qui s'en écoulait chaque fois qu'on l'incisait et qu'on le comprimait. Je le rapprocherais volontiers du tissu érectile.

La paroi inférieure du vagin était rugueuse, inégale, superficiellement ulcérée.

Le foie était pâle et d'une mollesse remarquable ; les reins présentaient aussi une mollesse et une pâleur inaccoutumées. La rate, de volume ordinaire, était gorgée par un liquide couleur de vin et d'une viscosité remarquable.

L'aorte abdominale égalait à peine en diamètre celui de la carotide primitive.

A la partie postérieure, inférieure et droite de la matrice, existait un kyste dont on ne put apprécier le volume, parce que le liquide transparent et incolore qu'il contenait s'échappa avant qu'il eût été mis à découvert.

Le rectum présentait une déviation latérale gauche plus grande que celle qui lui est naturelle.

La vessie, fortement comprimée entre la matrice et le pubis, était remarquable par la petitesse de sa cavité.

Organes contenus dans le crâne et dans la poitrine parfaitement sains.

Nous avons sur-tout cité cette observation pour porter l'attention du lecteur sur ces tumeurs considérables développées dans le péritoine, dont le diagnostic est souvent fort obscur, et qui peuvent être prises, en raison de la forme qu'elles affectent quelquefois, pour des tumeurs développées aux dépens de certains organes, tels que le foie, la rate, l'utérus, les reins, les ovaires, certaines portions du tube digestif. Nous engageons le lecteur à rapprocher de cette observation deux autres faits consignés dans le tome second de cet ouvrage, page 543. A cette occasion nous citerons encore le fait suivant.

Un imprimeur, âgé de quarante-quatre ans, ex-officier de marine, fut long-temps prisonnier de guerre en Angleterre, où il souffrit beaucoup de la misère. Deux ans avant son entrée à la Charité, il commença à éprouver d'assez vives douleurs dans l'abdomen. Au bout d'un cer-

tain temps, ses douleurs devinrent plus faibles et disparurent ; mais peu-à-peu il s'aperçut que son ventre se tuméfiait. Lorsque nous le vîmes, il était très-maigre, et sa face présentait une teinte jaune paille; ses membres abdominaux étaient infiltrés : dans l'abdomen, on sentait une tumeur bosselée qui en occupait une grande partie. On la trouvait à l'ombilic, et de là elle s'étendait vers les hypocondres, sur-tout vers le gauche; elle était douloureuse au toucher. Quelle était la nature, quel était le siége de cette tumeur? Par sa situation et sa forme elle ressemblait assez bien à la rate développée.

Ce malade ayant succombé, l'ouverture de son corps montra les lésions suivantes :

La paroi abdominale antérieure adhérait à une volumineuse tumeur, dans l'espace correspondant à l'hypocondre gauche et au flanc du même côté; à droite, elle adhérait au lobe droit du foie. La tumeur et le paquet intestinal déjeté à droite par elle, étaient recouverts par de fausses membranes noires.

Au milieu même du péritoine, au-devant des colons transverse et descendant, était développée une masse énorme de matière blanchâtre, dure, et criant sous le scalpel en plusieurs points, ramollie et réduite en pulpe grisâtre ou rougeâtre en d'autres points : cette masse égalait à-peu-près, en volume, celui de la tête d'un fœtus à terme. Les anses de l'intestin grêle étaient unies entre elles par une semblable matière, qui recouvrait également les deux faces du foie, et entourait les vaisseaux biliaires, l'artère hépatique et la veine-porte.

Dans le mésentère, on trouvait des ganglions lympha-

tiques volumineux, et également dégénérés en une substance blanchâtre, semblable à celle qui constituait la tumeur principale.

ARTICLE II.

INFLAMMATION PARTIELLE DU PÉRITOINE DES FLANCS ET DES HYPOCONDRES.

On trouve assez fréquemment sur le cadavre des brides celluleuses qui unissent le diaphragme et la face convexe du foie. On en trouve aussi quelquefois entre la rate et la partie des parois abdominales, avec laquelle sa surface externe est en rapport. Il n'y a souvent en même temps aucune trace d'inflammation dans le reste du péritoine. Dans la plupart des cas où l'autopsie découvre ces péritonites partielles, que l'on pourrait appeler périhépatiques ou périspléniques, on ne sait pas si, pendant la vie, elles ont produit quelque symptôme particulier. Voici cependant, à cet égard, quelques faits que j'ai recueillis.

Dans deux cas où d'intimes adhérences unissaient le foie et le diaphragme, l'histoire antécédente des malades nous apprit que, plusieurs années avant l'époque où nous les examinâmes, ils avaient eu un ictère. Le foie était dans son état normal.

Dans un troisième cas, un ictère se manifesta chez un malade pendant son séjour à l'hôpital, comme complication d'une autre affection. (Congestion cérébrale avec

fièvre.) La mort eut lieu le neuvième jour de l'apparition de la jaunisse. Le malade n'avait jamais accusé aucune douleur du côté du foie. A l'ouverture du cadavre, on trouva celui-ci exempt de toute lésion appréciable, et peu gorgé de sang; mais entre lui et le diaphragme étaient interposés des rudimens de pseudo-membranes, molles, blanchâtres, inorganiques, et qui étaient évidemment de formation récente. Le duodénum n'était point altéré. Comme traces de la maladie primitive, on trouva de nombreuses ulcérations à la fin de l'intestin grêle et dans le gros intestin.

Si nous avons admis ailleurs (tom. II) qu'une simple pleurésie diaphragmatique peut, lorsqu'elle existe à droite, déterminer un ictère en irritant sympathiquement le foie (*Voyez* les observations citées à l'appui de cette assertion), à plus forte raison devrons-nous, ce me semble, admettre que l'ictère peut être le résultat de l'inflammation de la portion du péritoine qui entoure le foie, tout de même qu'une phlegmasie de la plèvre détermine la toux, en irritant sympathiquement le parenchyme pulmonaire et les bronches.

Un autre malade avait accusé d'anciennes et fréquentes douleurs dans l'hypocondre droit : il n'avait jamais eu d'ictère. Après la mort, nous trouvâmes la capsule de Glisson notablement épaissie, et des brides celluleuses étendues, d'une part, entre la face convexe du foie et le diaphragme, et, d'autre part, entre le foie et l'arc du colon. Les brides qui constituaient cette dernière espèce d'adhérences étaient remarquables par leur longueur.

Un individu était atteint d'un double cancer du foie

de l'estomac auquel il succomba. Des adhérences celluleuses assez lâches unissaient le foie au diaphragme et aux parois abdominales antérieures, derrière lesquelles on le sentait pendant la vie. Cet individu avait présenté cette circonstance particulière, qu'il souffrait sur-tout à la région du foie, lorsqu'il descendait un escalier; est-ce parce qu'alors les brides celluleuses qui unissaient le foie au diaphragme subissaient un tiraillement pénible?

Maintenant, on pourrait se demander pourquoi, les mêmes adhérences existant autour du foie, dans un cas elles ne sont annoncées par aucun symptôme, dans un second cas elles sont douloureuses, et dans un troisième elles produisent l'ictère. Mais on ne peut répondre qu'en citant des cas analogues, en montrant qu'il n'y a pas plus de constance dans la plupart des symptômes qui signalent l'inflammation aiguë ou chronique des autres membranes séreuses : ainsi la pleurésie peut exister avec ou sans douleur, avec ou sans toux; ainsi la péricardite, dont l'invasion est souvent annoncée par une douleur si caractéristique, peut être indolente à son début, et rester telle pendant toute sa durée; elle peut déterminer dans les contractions du cœur les modifications les plus variées, ou ne pas les déranger de leur état normal, tom. III); ainsi la méningite, son siége étant supposé le même ainsi que son intensité, tantôt produit le délire, et tantôt laisse l'intelligence intacte; elle est ou non accompagnée de céphalalgie, etc.

Dans le voisinage du foie, de la rate et des reins, se développent souvent des tumeurs, qui résultent de l'emprisonnement d'une certaine quantité de liquides de nature variable par des fausses membranes qui forment pa-

rois de poche, et qui sont le résultat d'une inflammation partielle de la membrane séreuse abdominale. Ces fausses membranes n'ont le plus souvent rien de régulier dans leur arrangement mutuel ; elles produisent ordinairement à l'intérieur de la poche, dont elles constituent les parois, des brides, des cloisons complètes ou incomplètes qui la divisent en plusieurs loges. D'autres fois, elles s'élèvent, si je puis ainsi dire, à un degré plus avancé d'organisation : la face interne des parois de la poche présente alors un aspect régulier, lisse ou aréolé, comme on le trouve dans les cavités naturelles ; cette pseudo-membrane, qui n'était d'abord qu'un produit amorphe, mais organisable, s'est transformée en un tissu membraneux cellulo-vasculaire, qui revêt lui-même quelquefois l'aspect d'une membrane séreuse ou muqueuse. Alors les sécrétions les plus variées peuvent s'y opérer; et ainsi l'on peut concevoir comment, à l'intérieur de ces tumeurs enkystées, on trouve des liquides si différens, de la sérosité, du pus et ses nombreuses variétés, du sang; d'autres matières, auxquelles aucun nom spécial n'a encore été imposé, semblables à de la gelée de viande, à du miel, à du suif, etc.; on y a même rencontré des hydatides.

Parmi ces cas, citons ceux qui présentent quelque particularité intéressante sous le rapport du diagnostic.

XXXe. OBSERVATION.

Tumeur dans l'hypocondre gauche, développée au milieu de fausses membranes du péritoine.

Un imprimeur, âgé de vingt-trois ans, présentait tous les symptômes d'une phthisie pulmonaire déjà très-avancée lorsqu'il entra à la Charité. De plus, au-dessous du rebord cartilagineux des fausses côtes gauches, les parois abdominales étaient soulevées par une tumeur plutôt oblongue qu'arrondie, qui paraissait se prolonger derrière les côtes, et qu'on sentait dans l'étendue de quatre travers de doigts au-dessous d'elles. Transversalement, elle finissait en arrière au niveau de l'extrémité abdominale de la onzième côte, et en avant elle se terminait un peu à gauche de la ligne blanche. La percussion faisait reconnaître un son très-mat à la partie latérale inférieure gauche du thorax, là où ordinairement la présence du grand cul-de-sac de l'estomac distendu par des gaz produit un son plus clair que partout ailleurs. Cette matité ne pouvait dépendre que des trois circonstances suivantes : 1°. d'un épanchement pleurétique qui aurait refoulé en bas le diaphragme, et fait saillir la rate dans l'hypocondre; 2°. d'un développement insolite de la rate elle-même; 3°. d'une tumeur de nouvelle formation, née dans le voisinage de cet organe. Mais aucun autre signe ne portait à faire croire qu'il y eût un épanchement pleurétique. Nous demandâmes au malade s'il

avait jamais eu quelque fièvre intermittente, affection qui laisse souvent après elle, comme vestige de son existence, un engorgement plus ou moins considérable de la rate: sa réponse fut négative. La tumeur qu'il portait dans l'hypocondre gauche s'était, disait-il, développée peu-à-peu. Trois ans auparavant, il avait ressenti dans ce même hypocondre une très-vive douleur qui l'avait obligé à garder le lit pendant plusieurs jours; cette douleur était accompagnée de fièvre; elle avait été combattue par une saignée générale et par plusieurs applications de sangsues sur l'hypocondre : on lui avait dit alors que cette douleur était rhumatismale. Au bout d'une quinzaine de jours elle cessa ; mais depuis cette époque le malade ressentit continuellement une espèce de gêne et de malaise dans l'hypocondre gauche; il ne s'était pas aperçu de l'existence de la tumeur; celle-ci était douloureuse à la pression ; le décubitus était indifférent. D'après cet ensemble de circonstances, nous ne fûmes pas porté à penser que cette tumeur dépendît de la rate; nous la regardâmes comme développée dans le péritoine, et comme ayant eu vraisemblablement son point de départ dans une inflammation partielle de cette membrane, inflammation qui, trois ans auparavant, avait été annoncée par la douleur de l'hypocondre gauche. Le malade succomba bientôt aux progrès de sa phthisie pulmonaire.

Ouverture du cadavre.

Les parois abdominales ayant été enlevées, on trouva dans l'hypocondre gauche la tumeur qui avait été reconnue pendant la vie. Elle avait au moins le volume de

deux grosses oranges réunies, séparait en haut la rate des parois abdominales, et s'étendait en bas jusque près de la capsule surrénale. Des adhérences assez intimes l'unissaient aux diverses parties avec lesquelles elle était en contact. Elle était fluctuante au toucher. Au moment où on l'incisa, il en jaillit un liquide d'un blanc sale, séro-purulent, inodore. Les parois de la cavité qui le contenait étaient constituées par un tissu blanchâtre, comme cellulo-fibreux; ces parois avaient, terme moyen, de quatre à cinq lignes d'épaisseur. Aucune autre lésion n'existait dans le reste du péritoine. Il y avait des excavations tuberculeuses dans les poumons, des ulcérations avec tubercules dans les intestins. En revenant à un examen plus attentif des parois de la poche purulente de l'hypocondre gauche, nous trouvâmes qu'au milieu du tissu cellulo-fibreux qui constituait ses parois, étaient disséminés en assez grand nombre de petits tubercules. Ainsi, le même travail de sécrétion morbide, qui existait à un haut degré dans le poumon et dans les intestins, s'effectuait aussi dans le seul autre point du corps où pendant la vie avait existé un travail inflammatoire de longue durée.

Cette observation est digne de remarque, 1°. sous le rapport de l'étiologie de la tumeur, dont l'origine fut une péritonite aiguë bornée à l'hypocondre gauche; 2°. sous le rapport du diagnostic : il fallait déterminer si la tumeur appartenait ou non à la rate; il fallait assigner une cause à la matité du son de la partie inférieure gauche du thorax; 3°. sous le rapport de la composition anatomique de la tumeur, où des tubercules s'étaient développés, preuve

de plus à celles que j'ai données ailleurs (tom. III) de l'étiologie souvent inflammatoire des tubercules; 4°. sous le rapport des symptômes : une fois passée la période aiguë, ces symptômes sont à-peu-près nuls; pendant les trois années qu'employe cette tumeur à se développer, le travail morbide de nutrition et de sécrétion dont elle est le siége n'est annoncé que par un peu de gêne dans le point où il a lieu; on ne peut pas savoir, d'ailleurs, s'il aurait occasioné quelques symptômes généraux, parce que ceux qui existaient reconnaissaient une cause suffisante dans l'existence de la double affection du poumon et des intestins. Supposez maintenant la tumeur située de manière à ne pas être appréciable au palper (et cette supposition aurait pu bien facilement se réaliser), supposez cette même tumeur constituant la seule lésion qui existât chez le malade, la circulation, la nutrition, diverses sécrétions eussent été vraisemblablement troublées. Combien alors n'eût-on pas été embarrassé pour déterminer le siége et la nature de l'affection locale, cause et point de départ du trouble de ces fonctions !

En examinant le cadavre d'un autre individu que je n'avais point observé de son vivant, j'ai trouvé l'hypocondre gauche occupé par une tumeur grosse comme le poing, à parois fibreuses, et qui était remplie par plusieurs acéphalocystes; une, très-volumineuse et crevée, et cinq ou six autres plus petites et entières, contenant, comme de coutume, à leur intérieur, un liquide limpide comme de l'eau de roche: elles nageaient au milieu d'un autre liquide d'un gris sale, sécrété par les parois de la grande poche qui leur formait une enveloppe commune. Cette tumeur hydatique était développée au milieu du

péritoine; les organes qui l'entouraient lui étaient unis par des adhérences celluleuses.

J'ai montré à l'Académie de Médecine la pièce d'anatomie pathologique relative aux faits suivans.

Un homme entra à la Charité, ayant dans l'abdomen une tumeur volumineuse qui remplissait les deux hypocondres et l'épigastre; plusieurs mois auparavant il avait senti une douleur sourde vers l'hypocondre droit, et avait eu la jaunisse. Cette tumeur semblait constituée par le foie. Le malade mourut au bout de quelque temps, après avoir présenté des symptômes de phthisie pulmonaire, d'entérite et de péritonite. A l'ouverture du cadavre, on trouva des tubercules dans le poumon, un épanchement séro-purulent, avec pseudo-membranes, dans le péritoine, de la rougeur dans le gros intestin, et de plus les deux lésions suivantes :

1°. Une tumeur enkystée, grosse comme une tête de fœtus à terme, située entre le rein droit et la face concave du foie : elle paraissait avoir pris naissance dans le péritoine, était à parois fibreuses, et remplie par un liquide purulent, au milieu duquel nageaient des débris de membranes d'hydatides acéphalocystes. Cette tumeur nous sembla avoir été primitivement un sac hydatifère, dans lequel les hydatides avaient été successivement rompues, détruites, et remplacées par du pus (1). La tumeur avait déplacé le foie, qui, chassé de l'hypocondre droit, faisait dans l'épigastre et l'hypocondre gauche une saillie considérable. C'était donc effectivement cet

(1) En traitant des maladies du foie, j'ai déjà eu occasion de citer quelques cas où j'ai également trouvé, dans le foie, des poches accidentelles contenant à la fois du pus et des débris d'hydatides.

organe qu'on avait senti pendant la vie à travers les parois abdominales. Son lobe droit, comprimé par la tumeur, avait subi une véritable atrophie, et, au contraire, le lobe gauche avait acquis un volume insolite. Sa substance était saine.

2°. Un second kyste, rempli aussi d'hydatides acéphalocystes, crevées et roulées, était situé sur le trajet des vaisseaux biliaires. Autour des membranes rompues des acéphalocystes, et entre elles, était déposée une matière suiffeuse, abondante, semblable à celle que l'on trouve quelquefois dans certains kystes des ovaires, où elle est souvent mêlée à des touffes de poils.

A ce cas, ajoutons encore le fait suivant recueilli à la Charité vers la fin de l'hiver 1824.

Une femme de vingt-huit ans entra à l'hôpital vers la fin de l'hiver 1824; alors existence d'une tumeur rénitente, élastique, indolente, dans la région de l'hypocondre droit : elle semblait avoir le volume d'une grosse orange; à gauche, elle n'empiétait pas sur l'épigastre; en haut, elle paraissait se prolonger sous le foie. On lui imprimait assez facilement quelques mouvemens; cependant on ne pouvait pas la déplacer; d'ailleurs, autres fonctions en bon état, nutrition bonne.

Cette femme était entrée à l'hôpital pour y être débarrassée de cette tumeur, qui, suivant ses expressions, l'inquiétait plus pour l'avenir qu'elle ne la tourmentait pour le présent.

Diagnostic. Tumeur hydatifère appartenant vraisemblablement au foie. Après un assez court séjour, la malade sortit de l'hôpital à-peu-près dans le même état où elle

y était entrée. Au bout de quelques mois elle y rentra de nouveau : alors la tumeur était un peu plus considérable; mais, de plus, existaient tous les symptômes d'une phthisie pulmonaire. Dépérissement dans les derniers temps, dégoût pour les alimens, vomissement, diarrhée. Mort dans le commencement de juin 1825.

Excavations tuberculeuses dans les poumons; foie sain ainsi que ses dépendances; au-dessous de son lobe moyen, et immédiatement en contact avec lui, apparaît une tumeur globuleuse, à parois élastiques et transparentes, qui a refoulé à gauche le duodénum et l'estomac, et qui en bas s'étend, sans diminuer de volume, jusqu'à la région anale droite. De la partie supérieure de son côté interne se détache un conduit que l'on reconnaît être l'uretère. Là, cette tumeur aurait pu contenir trois grosses oranges. Elle contenait plusieurs hydatides volumineuses; ses parois étaient formées par une membrane fibro-séreuse, tapissée en dedans par une couche de matière pulpeuse grisâtre, d'une nature difficile à déterminer; une matière semblable était adhérente à la surface interne de l'une des hydatides. On crut d'abord que c'était l'acéphalocyste transformée en une poche hydatifère; mais on s'assura bientôt que ce n'était qu'un kyste développé à la surface intérieure du rein; seulement celui-ci, beaucoup plus petit que dans l'état normal, et véritablement atrophié, se trouvait comme caché à la partie interne de la tumeur; il avait d'ailleurs subi un déplacement notable; son tissu était parfaitement sain. Autre rein dans l'état normal.

ARTICLE III.

INFLAMMATION PARTIELLE DU PÉRITOINE DE L'EXCAVATION DU BASSIN.

Ce genre de péritonite partielle est remarquable, et par la fréquente obscurité de son diagnostic, et par la nature des symptômes auxquels elle donne lieu. Je rangerai en deux classes les observations qui y ont rapport : dans l'une, trouveront place les cas où pendant la vie l'inflammation du péritoine pelvien n'a produit aucune tumeur appréciable au palper ; la seconde classe comprendra les autres cas où il y a eu tumeur susceptible d'être reconnue à travers les parois abdominales. Cette tumeur étant constatée, la tâche de l'observateur n'est pas finie ; il faut qu'il en détermine la nature, qu'il établisse si elle appartient simplement au péritoine ou à l'un des organes pelviens, perfection de diagnostic à laquelle il n'est pas toujours possible d'arriver.

Il est un certain nombre d'inflammations chroniques du péritoine pelvien qui sont seulement annoncées par la douleur et le dépérissement du malade. Il est clair que ni l'un ni l'autre de ces signes ne peut servir à découvrir la nature de l'affection qui les cause. La douleur est rarement très-vive : chez les uns elle est continuelle ; chez d'autres, elle ne revient que par intervalles, et son retour paraît lié à des exaspérations passagères de la pé-

ritonite. Dans des cas où il n'y avait pas d'autre symptôme local que cette douleur, et où en même temps la nutrition générale n'était pas encore très-altérée, on l'a regardée mal-à-propos comme le produit d'une névrose. J'ai eu occasion d'observer un cas de ce genre. Le sujet était une jeune femme qui, à la suite d'un premier accouchement, était restée atteinte d'une douleur qui avait son siége dans l'hypogastre, derrière les os pubis, et qui ne se manifestait que d'une manière intermittente, à l'instar d'une névralgie. Lorsqu'elle reparaissait, elle régnait dans le lieu indiqué, et était peu intense; mais par momens elle devenait lancinante, était alors assez forte pour arracher des cris à la malade, et se propageait comme par irradiation vers le col utérin; en haut, vers les parois abdominales, et en arrière, dans la région lombaire, où la malade disait ressentir des douleurs semblables à celles qui existent à une certaine époque du travail de l'enfantement. Tel fut le récit qui nous fut fait par la malade lorsqu'elle entra à la Charité. Cette affection, telle que je viens de la décrire, ne ressemblait-elle pas à une névralgie? Mais lorsqu'elle fut soumise à notre observation, elle n'était plus dans cet état de simplicité. Depuis un mois la douleur était devenue continue; elle était d'ailleurs moins intense que lorsqu'elle n'existait que par intervalles. La pression de l'hypogastre était douloureuse; le reste du ventre était souple et indolent. Il y avait un amaigrissement notable, une petite fièvre continue, des sueurs fréquentes. Il n'était que trop évident que la maladie ne consistait que dans une simple névralgie. Nous pensâmes qu'il existait une affection chronique d'un des ovaires ou d'une des portions

de péritoine qui les entourent. (*Sangsues; fomentations émollientes et narcotiques sur l'hypogastre.*) Même état à-peu-près pendant les quinze jours suivans; puis une diarrhée abondante s'établit. L'abdomen dans sa totalité devient tendu et douloureux; la malade s'affaiblit rapidement, et succomba.

L'ouverture du cadavre montra dans le péritoine les traces d'une inflammation aiguë récente, que la tension et les douleurs générales de l'abdomen avaient annoncée pendant les derniers jours de la vie. (Sérosité trouble avec mélange de flocons fibrineux amorphes.) La plus grande partie de la surface interne du gros intestin, ainsi que celle de la fin de l'intestin grêle, étaient vivement injectées, lésion qui était en rapport avec la diarrhée survenue dans les derniers temps. Ces altérations rendaient un compte suffisant des accidens nouveaux qui, ajoutés à la maladie primitive, avaient accéléré le terme fatal; mais quelle était la cause de l'ancienne douleur hypogastrique? nous la trouvâmes dans une tumeur du volume d'une petite orange, située profondément dans l'excavation du bassin; elle y était disposée de manière que sa moitié droite était interposée entre le corps de l'utérus et le rectum, tandis que sa moitié gauche, cachée en avant par le ligament large, dépassait latéralement ces deux organes. Cette tumeur contenait une cavité séparée en plusieurs loges incomplètes, dans chacune desquelles existait un liquide purulent. Ses parois étaient constituées par des fausses membranes superposées, évidemment formées au sein du péritoine. — L'utérus, les ovaires, le rectum et la vessie ne présentèrent aucune altération appréciable. Ainsi, cette douleur qui

avait long-temps revêtu les caractères d'une névralgie, et qui plus tard seulement avait paru se lier à une inflammation chronique, reconnaissait pour cause une phlegmasie bornée à une petite portion du péritoine pelvien, sourdement établie à la suite du travail de l'accouchement. Toute circonscrite qu'elle était, cette phlegmasie, au bout d'un certain temps d'existence, était devenue cependant une cause suffisante de fièvre et de dépérissement graduel. J'ai observé chez une autre femme la même espèce de douleur, accompagnée de la même série d'accidens, et survenue également après un premier accouchement; mais, après huit mois de souffrance, tous les accidens se dissipèrent, et elle recouvra une santé parfaite. Chez cette dernière la même affection avait-elle existé?

Des tumeurs semblables à celle qui vient d'être décrite peuvent être situées ou se développer de manière à comprimer les organes qu'elles touchent, à gêner, par exemple, le cours des matières fécales ou de l'urine. J'ai vu un cas où, comme cause d'une très-ancienne constipation avec dépérissement progressif, on trouva dans l'excavation du bassin une poche volumineuse, pleine de pus, développée dans le péritoine, à parois dures, comme fibreuses; elle occupait la place du rectum qui, aplati sur elle comme un ruban, était fortement dévié à droite, et n'était plus en rapport avec le sacrum. Les parois de l'intestin n'étaient pas elles-mêmes altérées; mais il est difficile de penser que si l'individu eût prolongé encore plus long-temps son existence, le rectum n'eût pas subi à son tour quelque lésion de texture, comprimé, irrité qu'il était par la présence de la tumeur qui l'avait dé-

placé. Alors il eût pu se faire qu'à l'aide d'une fistule établie entre la cavité de la tumeur et celle du rectum le pus eût été évacué par l'anus, et que la guérison se fût effectuée. On avait cru pendant la vie à une induration squirrheuse des parois du rectum. Les matières ne sortaient qu'avec une extrême difficulté et comme à travers une filière. Il n'y avait jamais eu de vives douleurs.

J'ai vu un autre cas dans lequel la cavité de la vessie était à-peu-près complètement effacée par la présence d'une tumeur, creusée par une cavité pleine de pus et de débris d'hydatides. Développée entre la vessie et le rectum, elle avait poussé au-devant d'elle la paroi postérieure du réservoir urinaire, assez fortement pour que cette paroi vînt presque toucher l'orifice urétral. Les deux urètres, distendus par une très-grande quantité d'urine, avaient presque acquis le volume d'un intestin grêle. J'ignore quels symptômes avaient eu lieu pendant la vie.

Je regrette de n'avoir à présenter que quelques notes insuffisantes relatives à une femme qui, pendant un assez long séjour qu'elle fit à la Charité, avait présenté, dans la partie droite de la région hypogastrique, une tumeur volumineuse, douloureuse au palper, et qui avait été regardée comme appartenant à l'ovaire. A l'ouverture du cadavre, on trouva que la plus grande partie de l'excavation pelvienne était occupée par une tumeur considérable, qui s'élevait de plusieurs travers de doigts au-dessus du pubis; elle faisait sur-tout saillie vers la région iliaque droite. Cette tumeur n'appartenait à aucun des organes situés dans le bassin : les ovaires en parti-

culier furent trouvés intacts; elle était creusée d'une cavité remplie de pus.

Ces diverses espèces de péritonites partielles existent moins souvent seules qu'elles ne sont une complication de certaines affections des organes contenus dans le bassin, et en particulier de l'utérus et des ovaires. Ainsi, dans un certain nombre de métrites chroniques, on trouve autour de l'utérus un ou plusieurs foyers purulens qui ont évidemment leur siége dans le péritoine.

Voici un autre cas où l'un de ces foyers purulens était lié à une affection de l'ovaire. Une femme, âgée de trente-six ans, tomba dans l'eau froide pendant qu'elle avait ses règles : celles-ci se supprimèrent, et dès-lors sa santé, bonne jusqu'alors, se détériora rapidement. Elle éprouva une douleur peu vive, mais continuelle, vers la région hypogastrique; plus tard, elle fut prise de vomissemens et d'une abondante diarrhée; plus tard enfin, elle présenta les symptômes d'une pleuropneumonie, à laquelle elle succomba sept à huit mois environ après sa chute dans l'eau. Derrière l'utérus et à gauche du rectum refoulé à droite, on trouva une poche accidentelle capable de contenir une orange : elle était remplie d'un pus consistant, verdâtre, inodore. Les parois de cette poche étaient tapissées par une membrane d'apparence muqueuse; à sa gauche existait une autre tumeur qui semblait appartenir à l'ovaire développé. On voyait effectivement s'y rendre l'extrémité flottante de la trompe de Fallope et le ligament ovarien; on en voyait partir le ligament rond plus volumineux que de coutume : cet ovaire était transformé en une poche pleine de pus, dont a cavité aurait pu admettre une pomme d'api. D'un des

points de jonction des deux tumeurs précédentes s'élevait une troisième tumeur oblongue, à parois minces, transparentes, une sérosité limpide la remplissait. — Un des poumons était hépatisé; l'estomac présentait, à sa surface interne, plusieurs larges plaques rouges, avec ramollissement et amincissement de la muqueuse; la même altération existait dans le gros intestin.

Les inflammations partielles du péritoine pelvien, qui ont donné lieu à la formation de foyers purulens circonscrits par des fausses membranes plus ou moins organisées, ont le plus souvent une terminaison funeste. La mort peut succéder au dépérissement de plus en plus grand dans lequel tombe l'individu, preuve frappante de la fatale influence qu'exerce, sur la nutrition et sur la vie, une phlegmasie chronique peu étendue, et qui n'a son siége dans aucun organe important. *A priori*, rien de grave ne semblerait devoir résulter de la collection d'une médiocre quantité de pus, au milieu de fausses membranes sécrétées partiellement par le péritoine, le reste de cette membrane étant intact, et aucun organe n'étant d'ailleurs affecté. Mais si cette phlegmasie partielle suffit pour troubler la circulation, altérer la nutrition, ôter à l'individu son énergie physique et morale, il arrive rarement que seule elle entraîne la mort. Celle-ci ne survient ordinairement que lorsqu'à la suite du dépérissement dans lequel est déjà tombé le malade, une nouvelle phlegmasie s'établit : tantôt c'est la péritonite qui, de partielle qu'elle était restée long-temps, devient tout-à-coup générale; tantôt ce sont différens organes qui viennent à s'affecter, et en particulier les poumons ou le tube digestif; car c'est une chose remarquable que la facilité

toute particulière avec laquelle ces deux organes, et surtout le dernier, viennent à être frappés de phlegmasie, dans le cours ou vers la fin de toute maladie chronique. C'est bien plus souvent par ces complications que par la maladie chronique elle-même que la mort est produite.

Le pus rassemblé en foyer en un point quelconque de l'excavation du bassin, se fraye quelquefois une route à l'extérieur, et alors, ou bien la guérison peut s'effectuer, ou bien la suppuration continuant à se faire, l'inflammation ne cessant pas, la terminaison de la maladie n'en est pas moins funeste. Un homme de moyen âge, atteint depuis plusieurs mois d'une diarrhée chronique, présentait vers la région iliaque gauche une tumeur douloureuse à la pression, et dont on pouvait difficilement déterminer la forme et les limites, soit en raison de la douleur que causaient ces recherches, soit en raison de l'empâtement considérable qui existait dans le tissu cellulaire environnant. Au bout d'un certain temps la peau rougit au-dessus de la tumeur, puis elle s'ouvrit spontanément, et une grande quantité de pus s'écoula à travers cette ouverture. Cet événement aurait pu être regardé comme heureux, si en même temps les forces du malade n'avaient pas beaucoup diminué, et si sa diarrhée n'était pas devenue plus abondante. Il ne tarda pas effectivement à succomber. L'ouverture du cadavre montra que le pus était sorti d'une vaste poche creusée au milieu des fausses membranes épaisses, dont la surface en contact avec le pus était généralement d'un gris ardoisé et en plusieurs points d'un noir foncé. Tous les organes contenus dans le bassin étaient entièrement étrangers à cette collection purulente qui, encore dans ce cas, avait

eu lieu dans le péritoine. Dans le gros intestin on trouva de nombreuses ulcérations entourées d'une membrane muqueuse très-épaissie, rugueuse et noire. Toute la surface interne du cœcum ne présentait qu'une seule et vaste ulcération; quelques tubercules existaient dans les poumons.

Une femme avait dans le côté droit de la région hypogastrique une tumeur volumineuse, dure, inégale, médiocrement douloureuse. Pendant les trois premiers mois du séjour qu'elle fit à l'hôpital, cette tumeur resta stationnaire. Au bout de ce temps, la malade rendit, pour la première fois, par les selles une grande quantité de matière purulente, qui fut vue par M. Tallon, élève interne dans le service de M. Lerminier. Les jours suivans, elle en rendit encore; puis cet écoulement purulent cessa; mais, plus tard, il se manifesta de nouveau à plusieurs reprises. Dès le premier jour où eut lieu cette évacuation de pus, le volume de la tumeur diminua, puis elle resta de nouveau stationnaire. La malade se trouvait mieux, et elle quitta l'hôpital. — Il est vraisemblable que les selles purulentes qu'a eues cette femme avaient quelque rapport avec la tumeur hypogastrique, et que c'est la matière contenue dans celle-ci qui se fraya une issue à travers le rectum. En effet, ce n'est jamais en aussi grande quantité à-la-fois que le pus sort par l'anus, lorsqu'il est sécrété par la membrane muqueuse du gros intestin; et de plus, il ne faut pas oublier que cette évacuation de pus coïncida avec une diminution subite du volume de la tumeur. On ne peut d'ailleurs proposer que des conjectures sur la nature de cette dernière.

Enfin, y a-t-il des cas où le pus rassemblé en foyer en un point du péritoine pelvien peut être résorbé, passer dans les veines, puis être éliminé de la masse du sang, soit peu-à-peu et insensiblement, soit de manière à constituer des dépôts purulens au sein de différens organes ? Voici à cet égard un fait qui me paraît curieux, de quelque façon qu'on veuille l'interpréter.

Une femme mourut à la Charité peu de temps après être accouchée. Le travail avait été extrêmement laborieux. Pendant son séjour à l'hôpital elle nous offrit deux périodes dans son état. La première fut caractérisée par des douleurs sourdes dans l'hypogastre, une fièvre continue avec des sueurs abondantes chaque nuit, un dépérissement assez rapide. La seconde période fut marquée par une prostration *qui ne s'établit pas graduellement*, par une altération subite des traits de la face, un demi-délire et une abondante diarrhée. Cette seconde période fut courte, et la mort la suivit bientôt. A l'ouverture du cadavre, on trouva les lésions suivantes : 1°. un état d'engorgement et de ramollissement très-marqué du tissu de l'utérus; 2°. autour de cet organe plusieurs collections purulentes renfermées dans des loges dont les parois étaient constituées par des fausses membranes entrecroisées en sens différens; 3°. un peu de sérosité légèrement trouble, épanchée dans le reste du péritoine; 4°. une injection vive de la fin de l'iléon, du cœcum et du commencement du colon; 5°. une lésion plus rare, sur laquelle j'appelle sur-tout en ce moment l'attention : un grand nombre de veines situées dans l'excavation du bassin nous frappèrent par leur état de distension; elles étaient remplies par un sang

coagulé, auquel était mêlé, sous formes de gouttelettes éparses, un liquide blanchâtre que les personnes qui assistaient à l'autopsie comparèrent à du pus. Les parois mêmes de ces veines n'offrirent aucune altération appréciable. Le sang contenu dans la veine iliaque primitive et dans la veine cave inférieure avait le même aspect. On ne trouva plus rien de semblable dans les cavités droites du cœur, ni dans le reste de l'appareil circulatoire. Mais en incisant le poumon droit, qui, vu extérieurement, paraissait très-sain, on trouva en trois points son parenchyme refoulé par des collections de pus, occupant un espace qui, pour deux d'entre elles, aurait pu contenir une noix, et pour la troisième, une noisette. Autour de ces abcès le parenchyme pulmonaire ne présentait aucune altération appréciable. Dans le foie on trouva un autre abcès, qui, comme ceux du poumon, existait sans lésion du parenchyme autour de lui. Enfin, dans le cerveau, au niveau et en dehors d'une des couches optiques, on rencontra encore un foyer de pus de la grandeur d'une grosse noisette, et que n'accompagnait aucune injection, aucun ramollissement de la substance cérébrale environnante.

J'ai eu occasion d'observer d'autres faits semblables au précédent sous le rapport de ces collections purulentes trouvées simultanément dans différens organes, sans trace d'inflammation de ceux-ci. C'est sur-tout à la suite de grandes opérations chirurgicales, d'accouchemens laborieux suivis de métrite, de suppurations long-temps entretenues, que j'ai observé de semblables cas. Dans le fait particulier dont il s'agit ici, ne semble-t-il pas que le pus, primitivement formé dans l'excavation du bassin,

a été absorbé, porté dans les veines où on l'a trouvé, intimement mêlé dans le cœur au reste du sang, où il n'a plus été possible de l'apercevoir, puis déposé dans le parenchyme du poumon, du foie et du cerveau, de même que dans les expériences sur les animaux on voit plusieurs substances introduites dans le tissu cellulaire se mêler au sang, et en être séparées *en nature* à la surface ou dans le parenchyme de différens organes (1).

ARTICLE IV.

INFLAMMATIONS PARTIELLES DU TISSU CELLULAIRE SOUS-PÉRITONÉAL.

Il me semble convenable de parler de ces inflammations à la suite des diverses péritonites partielles qui viennent d'être décrites; c'est en effet un complément de

(1) J'ai déjà eu occasion de discuter cette question, qui vient d'être abordée par M. Velpeau, avec une grande sagacité (*Revue Médicale*, juin et juillet 1826), soit dans une thèse sur les Crises, soutenue pour le concours de l'agrégation, en 1824, soit dans mes cours de 1825 et 1826, soit dans le troisième volume de la *Clinique*. Si de nouveaux faits tendent définitivement à faire résoudre cette question par l'affirmative, aux abcès idiopathiques et à ceux par congestion, il faudra ajouter les abcès par transport métastatique du pus, à l'aide de la circulation, sur différens organes, sans inflammation préalable de ceux-ci. Peut-être non plus l'époque n'est-elle pas éloignée où l'on reviendra aussi à une idée de Dehaen, qui admettait que, dans certaines circonstances, le pus peut se former de toutes pièces dans le sang, comme on voit s'y

leur histoire. D'abord les symptômes de la plupart des affections du tissu cellulaire sous-péritonéal se confondent avec les symptômes des maladies du péritoine lui même; en second lieu, les recherches récentes de MM. Ribes et Gendrin tendent à faire admettre qu'il n'y a que bien peu de différence, sous le rapport de la texture, entre le péritoine proprement dit et le tissu cellulaire qui lui est subjacent, et que c'est sous ce tissu cellulaire que se passent un grand nombre de phénomènes physiologiques ou pathologiques, dont on place ordinairement le siége exclusif dans la lame mince appelée péritoine.

XXXIe. OBSERVATION.

Tumeur développée sous l'épiploon gastro-hépatique, pouvant être prise, pendant la vie, en raison de sa situation et des symptômes qu'elle produit, pour une tumeur du foie et de l'estomac. Ictère.

Un homme, âgé de soixante-onze ans, maçon, fit une chute sur les lombes, dans le cours du mois de juillet 1821. Il garda le lit pendant quelques jours, puis il reprit ses occupations ordinaires. Au mois d'octobre de la même année, il commença à ressentir des douleurs peu intenses et passagères dans la partie droite de l'épigastre. Peu-à-peu elles devinrent plus fortes et continues. En même

former l'urée dans l'état physiologique. Il est bon de se rappeler quelquefois, dans les sciences, et sur-tout en médecine, cette pensée du poëte latin :

Multa renascentur quæ jam cecidêre, cadentque
Quæ nunc sunt in honore.

temps, perte de l'appétit; rapports; vomissemens d'eaux acides; constipation; diminution des forces; amaigrissement; développement graduel d'une tumeur dans l'hypocondre droit. Le 25 décembre, le malade entre à la Charité, et présente les symptômes qui viennent d'être énoncés. A droite de l'épigastre, existe une tumeur qui occupe, au-dessous du rebord des côtes, une étendue de cinq travers de doigts en hauteur; elle est globuleuse, immobile, très-douloureuse à la pression. La face a une teinte jaune paille très-prononcée. La langue a son aspect naturel. Le pouls est faible, sans fréquence; la peau sèche et rude. — Même état les trois jours suivans. (*Eau de veau émulsionnée; tisane de chicorée avec vingt-quatre grains d'acétate de potasse; lavement purgatif; cataplasmes émolliens sur la tumeur; bouillons et vermicels.*) — Le 28 décembre, une teinte ictérique très-prononcée existe sur les conjonctives et sur toute la peau. — Le 29, l'ictère persiste; il y a un léger trouble dans l'intelligence; la face est singulièrement altérée; le pouls est misérable. — Les deux jours suivans, la prostration devient de plus en plus grande; l'intelligence est comme anéantie; les extrémités se refroidissent; le pouls cesse de battre, et la mort a lieu le 1er. janvier.

Ouverture du cadavre.

Les parois abdominales ayant été enlevées, on aperçut, vers la partie droite de l'épigastre, une tumeur qui avait le volume des deux poings réunis, circonscrite en bas par la petite courbure de l'estomac, en rapport supérieurement avec le lobe gauche du foie et le diaphragme,

reposant en arrière sur l'aorte. Cette tumeur adhérait fortement au bord diaphragmatique et à la face postérieure de l'estomac, et elle faisait à l'intérieur de cet organe, dans la portion pylorique, une saillie considérable : cependant l'estomac lui-même ne présentait d'autre altération dans ses tuniques qu'un peu de rougeur de la muqueuse vers le grand cul-de-sac. Cette tumeur était formée par les tissus squirrheux et encéphaloïde à l'état de crudité, avec dépôt de matière tuberculeuse en quelques points. Il ne me fut pas bien démontré qu'en arrière cette tumeur comprimât les canaux biliaires. La première portion du duodénum était saine; on y voyait, comme de coutume, un grand nombre de follicules muqueux très-apparens, dont plusieurs présentaient un point noir à leur sommet; mais dans les deux autres portions de cet intestin on observait une rougeur très-vive : on eût dit que les valvules conniventes avaient été teintes par du sang. L'orifice du canal cholédoque était marqué par un tubercule rouge, et beaucoup plus saillant que de coutume. Dans les premières anses du jéjunum, les traces d'inflammation disparaissaient peu-à-peu : on n'en retrouvait plus dans le reste du tube digestif. Le foie ne parut pas être altéré; on ne trouva rien d'insolite dans les canaux biliaires. Rien de remarquable dans les autres organes de l'abdomen, du thorax et du crâne.

Cet individu avait présenté, pendant la vie, tous les signes rationnels d'une affection organique de l'estomac, et il était naturel de regarder la tumeur comme appar-

tenant à cet organe. Cependant ce diagnostic, qui semblait reposer sur des bases si certaines, n'était pas juste. L'estomac était sain; mais la compression à laquelle il était soumis par la tumeur développée dans son voisinage, l'oblitération d'une partie de sa cavité par cette même tumeur, rendent suffisamment compte des divers symptômes de gastrite chronique que présenta le malade. A propos de ce fait particulier, je ne crois pas devoir discuter longuement sur l'origine et la nature de la tumeur. Je rappellerai seulement, quant à son origine, qu'il est possible que la chute faite sur les lombes, c'est-à-dire une cause irritante, ait contribué à la produire. Quant à sa nature, je ferai remarquer qu'elle était développée dans du tissu cellulaire, et en la rapprochant d'autres tumeurs dont j'ai cherché ailleurs à approfondir la nature, je la regarderai comme le produit d'une hypertrophie, d'une induration de ce tissu cellulaire.

Les nouveaux symptômes qui apparurent pendant les derniers jours de l'existence du malade, l'ictère, les accidens cérébraux, l'état de prostration dans lequel il tomba rapidement, ne trouvèrent leur explication dans aucune affection du foie ou de l'encéphale; mais il y avait une très-remarquable inflammation du duodénum, avec tuméfaction de la muqueuse autour de l'orifice du canal d'excrétion de la bile.

XXXIIe. OBSERVATION.

Abcès autour d'un rein. Atrophie de celui-ci. Plusieurs symptômes de néphrite chronique.

Une femme, âgée de quarante ans, éprouvait depuis long-temps une douleur sourde à la partie postérieure du flanc droit. Un an environ s'écoula sans que sa santé fût d'ailleurs dérangée; mais au bout de ce temps les digestions se troublèrent, des vomissemens survinrent de temps en temps, la douleur devint plus vive, et un mouvement fébrile s'établit chaque soir. Lorsque cette femme entra à la Charité, dix-huit mois environ après qu'avait commencé à se manifester la douleur rénale, elle était dans un état de marasme déjà fort avancé; le pouls était habituellement fréquent; il y avait des sueurs chaque nuit. Le décubitus sur le côté gauche était le seul possible. La cause de ces symptômes semblait résider dans une lésion du rein droit, annoncée 1°. par l'ancienne douleur dont le flanc droit était le siége; 2°. par une tuméfaction très-notable de la partie postérieure de ce même flanc, qui était très-douloureux par une pression même légère; 3°. par le caractère des urines, qui étaient rouges et déposaient un sédiment blanchâtre. Plusieurs applications de sangsues furent faites sans succès. L'empâtement de la région rénale droite devint de plus en plus considérable; le membre abdominal droit s'infiltra;

une abondante diarrhée s'établit, et la malade succomba après un séjour de près de quatre mois à l'hôpital.

Ouverture du cadavre.

Le colon ascendant était soulevé et repoussé vers la ligne médiane par une tumeur volumineuse qui occupait la place du rein. A peine le scalpel y eut-il été enfoncé de quelques lignes, qu'on en vit jaillir un pus blanc jaunâtre très-abondant. Il était contenu dans une poche bornée en avant par le péritoine, qui passait au-devant d'elle, et qu'elle avait soulevé ; en arrière, le feuillet aponévrotique sur lequel repose le rein était détruit, et du pus était infiltré entre les muscles jusque près de la peau des lombes. En haut, ce pus était séparé du foie par un tissu cellulaire dur et épais, et en bas ce même tissu cellulaire l'empêchait de s'étendre du côté de la fosse iliaque. Au milieu de cette vaste poche purulente on ne trouvait plus d'autre vestige du rein qu'un corps qui n'avait pas le quart du volume d'un rein ordinaire, mais qui en avait d'ailleurs la forme, la structure, et duquel partait l'uretère. L'autre rein était sain; la surface interne de la vessie présentait une couleur ardoisée et un aspect rugueux. La membrane muqueuse du colon était molle, comme pulpeuse, sans être rouge. Le grand cul-de-sac de l'estomac était remarquable par l'extrême minceur de ses parois, qui, en plusieurs points, ne semblaient plus réellement constituées que par le péritoine.

Les lésions trouvées sur le cadavre de cet individu rendent parfaitement compte des symptômes observés pendant la vie. Nous appellerons l'attention sur cette atrophie du rein, laquelle parut s'effectuer en même temps que le tissu cellulaire qui l'entoure devenait le siége d'un travail morbide plus actif. Il semble que, dans ce cas, la nutrition, en excès dans le tissu cellulaire, se fit en moins dans le rein.

XXXIIIe. OBSERVATION.

Abcès dans le muscle psoas, avec destruction du périoste des vertèbres qui sont en contact avec le pus. Ascite.

Un peintre en bâtimens, âgé de quarante-cinq ans, avait plusieurs fois subi à la Charité le traitement de la colique saturnine. Il y rentra une dernière fois accusant encore des douleurs abdominales, qu'il rapportait, comme les précédentes, au maniement des préparations de plomb. Mais on se convainquit bientôt qu'elles reconnaissaient une autre cause. Voici, en effet, ce que nous constatâmes : quatre mois avant d'entrer à la Charité, ce malade avait commencé à ressentir à la région lombaire, sur-tout à gauche, une douleur profonde que la pression n'augmentait pas, mais qui s'accroissait par la marche et par les divers mouvemens du tronc. Pendant les trois premiers mois il avait continué, quoique avec

peine, ses occupations accoutumées; mais au bout de ce temps la douleur lombaire s'étendit à l'abdomen; la marche devint impossible, et bientôt après le ventre commença à se tuméfier. Lorsque nous vîmes ce malade, il avait une ascite non douteuse, et, de plus, les deux membres abdominaux étaient infiltrés, ainsi que le scrotum. La face était pâle et considérablement émaciée, ainsi que les membres thorachiques. Le pouls était fréquent, la peau chaude. La cuisse gauche restait immobile et demi-fléchie; dès que le malade essayait de lui imprimer quelque mouvement, les douleurs qu'il ressentait profondément dans l'abdomen et dans les lombes du côté gauche augmentaient beaucoup d'intensité; on la soulevait, au contraire, sans accroître ces douleurs. Le malade suait abondamment chaque nuit; il toussait depuis plusieurs mois, et expectorait des crachats verdâtres et opaques. (*Vésicatoires aux jambes; frictions et boissons diurétiques.*) Ce malade resta trois mois à l'hôpital, sans que son état changeât d'une manière sensible; puis il se forma sur le sacrum une large escarre, dont rien ne put arrêter les progrès; une des cuisses devint le siége d'un vaste érysipèle; dès-lors le malade tomba rapidement dans un état adynamique, et ne tarda pas à succomber. Pendant les derniers temps de son existence il avait eu une expectoration semblable à celle que nous observons souvent à la Charité chez les phthisiques : au milieu d'un liquide semblable à de l'eau de gomme étaient suspendus des flocons grisâtres (crachats floconneux; voyez à ce sujet, tom. III).

Ouverture du cadavre.

Une grande quantité de sérosité limpide existait dans la cavité péritonéale. Rien n'indiquait, anatomiquement parlant, que cette ascite eût succédé à une péritonite. — Au-dessous et en dehors de la lame du péritoine, qui des reins se réfléchit sur le côté gauche de la colonne vertébrale pour former un des feuillets du mésentère, existait une énorme collection de pus. Elle occupait la place du muscle psoas, dont on ne trouvait plus que quelques fibres éparses, qui se terminaient inférieurement à son tendon demeuré intact. Le pus touchait immédiatement le corps des vertèbres, qui était dépouillé de son périoste et rugueux. On retrouvait aussi du pus au-dessous de l'arcade crurale; il existait en grande quantité entre les muscles de la partie interne de la cuisse, dans son tiers supérieur environ.

La membrane muqueuse de l'estomac était d'un gris ardoisé, le reste du tube digestif légèrement injecté en quelques points, sain d'ailleurs. Les bronches étaient rouges, le parenchyme pulmonaire engoué, sans tubercules. — La rougeur érysipélateuse de la peau de la cuisse persistait; l'ulcération gangréneuse de la peau du sacrum avait mis à nu une partie de cet os.

Cette observation offre un exemple de la maladie qui a été décrite, depuis quelques années, sous le nom de psoïtis. Il me semble au moins fort douteux que, dans le cas dont il s'agit ici, la maladie ait commencé par une

affection du muscle lui-même. On ne voit guère, en effet, un simple rhumatisme musculaire se terminer par suppuration; celle qui eut lieu dans ce cas sur la partie latérale gauche du rachis me paraît bien plutôt avoir eu son point de départ dans une inflammation sourdement établie du tissu cellulaire sous-péritonéal et inter-musculaire de cette partie. Elle ne fut long-temps annoncée par d'autres symptômes que par une douleur lombaire, de même que, dans l'observation citée avant celle-ci, nous avons vu une douleur bornée au flanc être le seul signe qui annonça pendant long-temps la formation d'un abcès autour de l'un des reins. La destruction du muscle psoas, au milieu duquel existait le pus, ne fut pas consécutive à la phlegmasie du tissu cellulaire; ses fibres disparurent peu-à-peu, comme disparut le périoste du corps des vertèbres. Nous retrouvons un pareil état des muscles dans un grand nombre d'anciens phlegmons des membres. L'immobilité de la cuisse du côté affecté, l'extrême douleur que produisait toute contraction tendant à lui imprimer du mouvement, ont été notées comme des symptômes du psoïtis; ces phénomènes étaient très-marqués chez notre malade. L'ascite, l'infiltration du scrotum et des membres abdominaux, furent consécutives à l'abcès sous-péritonéal. En dépendaient-elles? on ne trouva, du moins, aucune autre cause à laquelle ou pût les attribuer.

J'ai dit ailleurs (tom. III) quelle importance il fallait attacher aux caractères des crachats pour diagnostiquer l'existence des tubercules pulmonaires. Ici, l'on observa pendant plusieurs jours ces crachats floconneux, qui sont regardés par quelques personnes comme caractéristiques de la phthisie, et cependant il n'y avait que simple

bronchite chronique. Celle-ci existait depuis longtemps, et cependant aucun tubercule ne s'était formé dans le poumon : il n'y avait donc pas disposition à la sécrétion tuberculeuse, ce qui était tout-à-fait en rapport avec la nature du pus formé sous le péritoine lombaire : il était crêmeux, homogène, et non séparé en grumeaux, ou plus moins séreux, tel qu'on le trouve le plus ordinairement chez les individus disposés aux tubercules; tant il est vrai que le travail local qui produit le tubercule est lié à une disposition générale des solides et des fluides qui se manifeste par des modifications remarquables de la nutrition et des sécrétions.

XXXIVe. OBSERVATION.

Tumeur à parois cartilagineuses, contenant une matière grasse et des poils, développée entre les lames du mésentère.

Une négresse, âgée de cinquante-neuf ans, entra à la Charité dans un état de marasme et de faiblesse extrême. On ne put obtenir d'elle aucun renseignement sur les accidens qu'elle avait éprouvés jusqu'alors. Au-dessous de l'ombilic, le palper faisait reconnaître une tumeur arrondie, mobile; elle se prolongeait vers l'hypogastre; par sa forme et sa situation elle ressemblait assez à l'utérus développé. —Cette femme mourut deux jours après son entrée.

Ouverture du cadavre.

Entre les lames du mésentère, en dehors par conséquent du péritoine, faisait saillie, au-devant des vertèbres lombaires, une tumeur grosse comme la tête d'un enfant naissant, irrégulièrement ovoïde. Son enveloppe était cartilagineuse : il fallut un fort scalpel pour l'entamer. Cette tumeur était entièrement remplie par une matière d'un blanc jaunâtre, ne pouvant être mieux comparée qu'à du suif. On y trouvait épars un grand nombre de poils libres par leurs deux extrémités, qui ne présentaient ni renflement, ni bulbe. Outre ces poils isolés, on trouva plongée au milieu de la matière suifeuse une touffe de poils qui étaient mêlés les uns aux autres de manière à former des nœuds inextricables. Cette touffe avait le volume de deux noix réunies.

FIN DES MALADIES DE L'ABDOMEN.

TABLE

DES MATIÈRES.

MALADIES DU FOIE ET DE SES DÉPENDANCES.

CHAPITRE PREMIER. Maladies du parenchyme du foie. . . . . Pag. 3

ARTICLE PREMIER. Essai sur l'anatomie pathologique du foie. . . . . *ib.*

ARTICLE II. Symptômes des maladies du foie. 20

ARTICLE III. Phénomènes morbides qui résultent du trouble des diverses fonctions dans les maladies du foie. 58

§. I. Troubles de la digestion. 60

§. II. Troubles de la circulation. 73

Troubles sympathiques de la circulation. 74

Troubles de la circulation, déterminés par un obstacle au libre cours du sang dans l'intérieur du foie. 85

§. III. Troubles des sécrétions et de la nutrition. . . 95

ARTICLE IV. Observations particulières. 99

§. I. Observations relatives aux congestions sanguines du foie. . . . . *ib.*

Affection organique du cœur. Tumeur dans l'hypocondre droit, dont l'apparition coïncide avec chaque augmentation de dyspnée. Foie très-volumineux et gorgé de sang. . . . . *ib.*

Congestion sanguine active du foie, sans altération de sa texture. (Premier degré de l'hépatite aiguë.) Ictère fébrile. Tumeur dans l'hypocondre droit. Irritation sympathique du cerveau. 103

Ictère et tuméfaction douloureuse de l'hypocondre droit, persistant depuis plus d'un an. Pas d'autre altération de l'appareil biliaire qu'un engorgement sanguin du foie. Duodénite chronique. Entéro-colite aiguë. 110
Ictère avec tumeur dans l'hypocondre droit. Fièvre hectique, dépérissement pendant quinze mois. — Guérison. 117
Gastrite chronique. Hépatite intercurrente : Tumeur indolente dans l'hypocondre droit; ictère. — Guérison de l'affection du foie. 125
Résumé des observations précédentes. 130
§. II. Observations relatives aux altérations de nutrition du parenchyme du foie. 132
Altérations de nutrition du foie, avec augmentation ou conservation de son volume naturel. 133
Hypertrophie générale du foie. Gastro-duodénite chronique. Pas d'ictère. . . . . *ib.*
Hypertrophie générale du foie, avec ictère. Diarrhée quelque temps avant la mort, sans altération appréciable de l'intestin. Amincissement des parois de l'estomac. 139
Ramollissement rouge du foie. — Fièvre continue avec douleur dans l'hypocondre droit. Très-légère teinte ictérique, mais urine jaune. Complication de péritonite aiguë. 143
Ramollissement rouge du foie avec gastro-entérite, survenu pendant le cours d'une rougeole. 147
Ramollissement rouge du foie avec inflammation gastro-intestinale, observé chez un phthisique. . . . 153
Ramollissement du foie avec décoloration de son tissu. Sérosité, au lieu de bile, dans la vésicule; teinte jaune bilieuse des urines et des sueurs, sans

ictère; selles blanchâtres. Symptômes de gastrite chronique avec état sain de l'estomac. 155
Ramollissement du foie avec décoloration de son tissu. Liquide comme aqueux dans la vésicule. Absence de bile dans les évacuations alvines. Gastrite chronique. 159
Induration rouge du foie. Ascite. Pas d'autres symptôme propre à révéler une affection du foie. . . . 162
Induration du foie avec coloration insolite de son tissu. Ictère et ascite. Phlegmasie intestinale antécédente. 168
Induration du foie; hypertrophie de la substance blanche. Couleur insolite de la substance rouge. Ictère. Tumeur abdominale. Ictère. 170
Induration rouge du foie avec développement de granulations à sa périphérie et dans son intérieur. Ictère et ascite. Tumeur produite par le lobe gauche du foie. Cause présumée: émotion morale. . . . 172
Induration du foie avec développement de granulations. Tumeur épigastrique. Ascite. Pas d'ictère. Phlegmasie chronique du poumon et de l'iléum. Phlegmasie aiguë de l'estomac. Œdème pulmonaire. 179
Foie augmenté de volume et lobulé. Ascite. Gastro-entérite. Ponction pratiquée douze fois. 186
Altérations de nutrition du foie avec diminution de son volume. 198
Atrophie du foie. Apparence cellulo-fibreuse de son tissu. Ascite. Gastro-entérite chronique. . . . . *ib.*
Atrophie du foie, avec apparence cellulo-fibreuse de son tissu. Hydropisie. Ictère. État sain du tube digestif. — Érysipèle gangréneux d'un membre. . . 203
État granuleux du foie, avec augmentation de sa den-

sité et diminution de son volume. Hydropisie. Absence d'ictère et de douleur. Inflammation gastro-intestinale. 206
§. III. Observations relatives aux productions accidentelles nées dans le foie. 213
Ictère fébrile. Tuméfaction douloureuse de l'hypocondre droit. — Foyers purulens disséminés dans le foie, avec rougeur et ramollissement de son tissu autour d'eux. — Etat sain de tous les autres organes. 214
Pleuro-pneumonie aiguë. Suppuration du foie ; ictère. Absence d'inflammation gastro-intestinale. . 220
Abcès du foie avec rougeur et ramollissement de son tissu. Gastro-entérite et péritonite aiguës. — Ictère. — Tuméfaction douloureuse de l'hypocondre droit. 224
Abcès du foie avec rougeur et ramollissement de son tissu. Tumeur douloureuse à l'hypocondre droit, survenue pendant le cours d'une gastro-entérite chronique. Pas d'ictère. 130
Nombreux abcès dans le foie avec rougeur et ramollissement du parenchyme autour d'eux seulement. Absence d'ictère, de douleur et de tumeur. Inflammation aiguë du poumon gauche de l'estomac. 236
Phlegmasies partielles du foie avec abcès au centre de l'une d'elles. Induration rouge des endroits enflammés. Pas de signe caractéristique de l'affection du foie. Squirrhe de l'estomac. 241
Coup sur la région hépatique. Vastes abcès du foie. Etat sain du parenchyme autour de la collection purulente. Tumeur et douleur dans l'hypocondre droit. Pas d'ictère. 244
Abcès du foie avec décoloration et ramollissement général de son tissu. Ancienne douleur dans le côté

droit du thorax. Néphrite chronique. Entéro-colite aiguë dans les derniers temps. 247
Abcès du foie avec gangrène du parenchyme autour de lui. Gastrite et bronchite chroniques. Absence de tout signe caractéristique de l'affection du foie. 253
Abcès du foie ouvert dans l'estomac. Symptômes de gastrite chronique. Ictère au début. 256
Abcès du foie ouvert dans le péritoine. Augmentation de volume du foie. Ictère. Douleur à l'épaule droite. Gastrite chronique au début. 260
Tumeur cancéreuse du foie et de l'épiploon gastro-hépatique, terminée par la mort trois semaines après l'apparition de ses premiers symptômes. Ictère. — Etat sain du tube digestif. 266
Tumeurs cancéreuses dans le foie, et de plus dans l'estomac, dans les ganglions lymphatiques pré-rachidiens, et autour de l'utérus. Tumeur et douleur dans l'hypocondre droit; ictère; ascite. . . . 269
Cancer du foie et de la rate. Tumeur douloureuse dans l'hypocondre droit. Ictère. Pas d'ascite. Ramollissement de la membrane muqueuse gastrique. Couleur ardoisée du duodénum. 274
Cancer du foie. Gastro-duodénite chronique. Tumeur dans l'hypocondre droit. Ictère. 278
Masses cancéreuses développées dans le foie. Diminution de son volume. Gastrite chronique. (Ulcération avec induration squirrheuse des tissus sous-muqueux.) Ictère. — Ascite. Absence de douleur. 285
Cancer du foie et de l'estomac. Ictère, seul signe de l'affection du foie. 290
Cancer du foie; même dégénération dans l'estomac, le pancréas et l'épiploon. Tumeur indolente dans l'hypocondre droit. Dérangement des fonctions di-

gestives. Absence d'ictère et d'hydropisie. 293
Cancer du foie et de l'estomac. — Ascite, sans autre symptôme d'affection du foie. 298
Tumeurs cancéreuses du foie, sans existence d'aucun signe d'affection de cet organe. Gastrite chronique. 300
Cancer de l'estomac et du foie. Hypertrophie interne du ventricule gauche du cœur. Ossification de l'aorte. 303
Hydatides dans le foie et dans la rate. Douleur vers l'hypocondre droit; ictère; dépérissement. 307
Hydatides du foie développés sans symptômes. Péritonite aiguë consécutive à l'ouverture de la poche hydatique dans le péritoine. 314
Hydatides du foie avec développement considérable de cet organe, et suppuration secondaire dans la cavité hydatique. Tumeur indolente et apyrétique pendant long-temps; plus tard, douleur et fièvre. 316
CHAPITRE II. Maladies des voies d'excrétion de la bile. 323
Inflammation aiguë du canal cholédoque; oblitération de sa cavité. Rupture du canal hépatique par distension de ses parois. Ictère avec douleur dans l'hypocondre droit, et tumeur dans cette même région formée par la vésicule. Péritonite. 329
Tumeur dans l'hypocondre droit formée par la vésicule biliaire; douleur dans cette même région. Ictère. Guérison. 333
Inflammation chronique des canaux cholédoque et cystique; oblitération de leur cavité par épaississement des parois; ramollissement et rupture des parois de la vésicule. Ictère. Péritonite sur-aiguë. 335
Rétrécissement du canal cholédoque. Oblitération du canal cystique; dilatation de l'hépatique et de ses

principales divisions. Etat granuleux du foie. Gastrite chronique. Ictère. 339
Transformation des conduits cholédoque et cystique en cordons fibreux; atrophie du foie. Ancien ictère avec ascite. 342
Transformation du canal cystique en cordon fibreux. Dilatation considérable du canal cholédoque, sans existence d'obstacle à son extrémité duodénale. Calculs de phosphate de chaux dans la vésicule. Foie volumineux et granuleux. Ascite. Pas d'ictère. Péricardite latente. 345
Inflammation chronique de la vésicule biliaire. Concrétions osseuses et développement de fibres d'apparence musculaire dans l'épaisseur de ses parois. Induration du parenchyme hépatique. 350
Suppuration à l'intérieur de la vésicule biliaire. Cancer du parenchyme du foie. Péritonite aiguë indolente. 353

RECHERCHES SUR QUELQUES MALADIES DU TUBE DIGESTIF.

CHAPITRE PREMIER. Anatomie pathologique de l'estomac chroniquement enflammé. 361
ARTICLE PREMIER. Lésions de la membrane muqueuse gastrique. . . . . *ib.*
ARTICLE II. Lésions des tissus subjacens à la membrane muqueuse. 392
Dilatation très-considérable de l'estomac, qui remplit tout l'abdomen; induration des parois de sa portion pylorique, avec atrophie de la tunique musculaire, et conservation de la largeur accoutumée du pylore. 422
Dilatation très-considérable de l'estomac, dont le bord

colique touche le pubis, sans autre altération de ses parois qu'un peu de ramollissement de la muqueuse vers le grand cul-de-sac. 426
CHAPITRE II. Examen de cette question : Des symptômes spéciaux distinguent-ils le cancer d'estomac des autres lésions de cet organe? 429
CHAPITRE III. Observations relatives à divers troubles des fonctions des centres nerveux, sans lésion appréciable de leur organisation, survenus chez des individus atteints d'inflammation gastro-intestinale. 433
Article premier. Accidens nerveux dans des cas de phlegmasie chronique des voies digestives. . . . *ib.*
Ulcères de l'estomac, avec induration squirrheuse d'une partie des parois de l'organe. Symptômes de méningite sans altération appréciable de l'encéphale et de ses enveloppes. 434
Hypertrophie de la membrane muqueuse gastrique avec couleur ardoisée de son tissu. Symptômes de gastrite chronique. Accidens épileptiformes suivis de mort. 438
Colite chronique. Symptômes de méningite aiguë. 440
Article II. Accidens nerveux dans des cas de phlegmasie aiguë des voies digestives. 443
Tétanos. Vive rougeur de la membrane muqueuse gastrique. . . . . *ib.*
Symptômes de méningite aiguë. Pas d'autre lésion appréciable qu'une vive injection, par plaques, de la membrane muqueuse du tiers inférieur de l'intestin grêle. 445
Affection cérébrale ressemblant à l'épilepsie, datant de plusieurs années. Tubercule gros comme un pois dans le cerveau. Gastrite. 449

CHAPITRE IV. Recherches sur quelques états morbides de l'estomac et du tube digestif, qui peuvent être combattus avec avantage par d'autres traitemens que par les antiphlogistiques. 456
Signes d'embarras gastrique et intestinal; céphalalgie. Emploi inutile des émissions sanguines. Guérison à la suite d'évacuations bilieuses spontanées par haut et par bas. 465
Symptômes de gastrite chronique; céphalée. Pas d'amélioration par le traitement antiphlogistique et la diète. — Nourriture plus substantielle : guérison. 467
Affection de l'estomac, présentant tous les symptômes d'une lésion organique de ce viscère, guérie pendant l'emploi d'un traitement mercuriel. 470
Observation sur la colique de plomb. 478
§. I. État du tube digestif chez les individus morts pendant qu'ils avaient la colique de plomb. 479
§. II. Symptômes de la colique de plomb. 488
§. III. Traitement des accidens causés par les préparations de plomb. 495
Emploi de la strychnine. 499
Emploi de la brucine. 503
§. IV. Nature de la colique de plomb. 505
§. V. Observation sur quelques états morbides qui, par leurs symptômes et leur traitement, ont plus ou moins d'analogie avec les accidens causés par les préparations de plomb. 507
Douleurs abdominales simulant celles de la colique de plomb.—Administration répétée de l'huile de ricin. Guérison. . . . . *ib.*
Colique de cuivre. Symptômes de dysenterie. Traitement ordinaire de la colique de plomb. — Guérison rapide. 510

OBSERVATIONS SUR LA PÉRITONITE.

CHAPITRE PREMIER. Péritonites aiguës. 511
ARTICLE PREMIER. Péritonites aiguës terminées par la mort. 512
Péritonite par violence extérieure. 532
Péritonite dont l'invasion coïncide avec la disparition d'un rhumatisme articulaire. Épanchement rouge dans le péritoine. Vice de conformation de la vessie. 535
Péritonite aiguë à la suite d'un accouchement. Duodénite avec ictère. 540
Péritonite consécutive à une métrite aiguë chez une femme récemment accouchée. 544
Péritonite avec gastrite aiguë. 549
Péritonite aiguë. Gastro-colite chronique. Deux tumeurs hydatifères, dont l'une développée entre le foie et l'estomac, et l'autre entre le rectum et la vessie. 552
Péritonite aiguë survenue pendant le cours d'une entérite chronique. Épanchement de sérosité rougeâtre dans le péritoine, sans autre trace d'inflammation de cette membrane. 556
Péritonite consécutive à un anévrysme de l'artère iliaque primitive droite. Mort subite par suite de la rupture du sac anévrysmal dans la cavité du péritoine. 562
ARTICLE II. Péritonites aiguës guéries. 565
Symptômes de péritonite aiguë. Guérison. Deux ans après, phthisie pulmonaire et mort. Plusieurs anses intestinales unies par des adhérences celluleuses. . 56
Péritonite aiguë dont les premiers symptômes se manifestent pendant les accès d'une fièvre intermittente, disparaissent dans leurs intervalles, et deviennent

enfin permanens. Guérison. 571
Hydro-péritonite aiguë. Traitement par les émissions sanguines et par les excitans des systèmes urinaire et cutané. Guérison. 577
Accouchement laborieux. Symptômes successifs ou simultanés de métrite, de péritonite, de gastro-entérite et d'arachnitis. — Guérison. 582
CHAPITRE II. Péritonites chroniques. 587
Article premier. Péritonites chroniques, aiguës à leur début. 589
Douleur abdominale très-vive et vomissemens pendant les dix premiers jours. Plus tard, disparition de tout signe d'inflammation aiguë du péritoine. Collection de pus dans la cavité de cette membrane. Entéro-colite chronique. . . . . *ib.*
Gastro-entérite aiguë. Plus tard, douleur abdominale, d'abord passagère et mobile, puis fixe, très-vive, péritonéale. Cessation de cette douleur; persistance de la péritonite à l'état chronique. 592
Douleur abdominale au début; plus tard, abdomen complètement indolent. Tension des parois abdominales; *soudure* des anses intestinales, appréciable par le palper à travers les parois de l'abdomen. Épanchemens purulens cloisonnés dans le péritoine. Rectite. 595
Douleurs abdominales au début, mais peu vives, continuant plus tard à se faire obscurément sentir par une forte pression. Diarrhée. Tubercules dans le péritoine, le péricarde et le poumon. Perforation de l'iléum opérée de dehors en dedans. 599
Péritonite chronique tuberculeuse, avec légères douleurs au début seulement. Ascite avec infiltration de la face et des membres abdominaux. Ulcérations

intestinales. Phthisie pulmonaire. 602
Ascite précédée par des douleurs de péritonite aiguë. Résorption spontanée de l'épanchement coïncidant avec un flux copieux d'urine. Guérison complète. 606
Article II. Péritonites chroniques indolentes dès leur début. 608
Ascite survenue sans douleur. Œdème des membres. Sérosité trouble, floconneuse, dans le péritoine. Squirrhe de l'estomac et du colon. . . . . *ib.*
Ascite survenue sans douleur; anasarque. Épanchement rougeâtre, avec fausses membranes dans le péritoine. Ramollissement du tissu du cœur. . . . 611
Ascite précédée d'anasarque; abdomen constamment indolent et souple. Épanchement sanguinolent dans le péritoine; fausses membranes organisées, et tubercules au milieu d'elles. 613
Entéro-colite chronique, suivie d'ascite. Résorption de celle-ci, récrudescence des symptômes de l'inflammation intestinale, et mort. Fausses membranes noires parsemées de tubercules dans le péritoine. Masse grisâtre amorphe, située au milieu de sa cavité. Ulcérations intestinales formées de dehors en dedans. 616
Épanchement sanguinolent dans le péritoine, formé sans douleur, consécutivement à un état tuberculeux des ganglions mésentériques (carreau). Tubercules dans les ganglions cervicaux et bronchiques, ainsi que dans le poumon. Colite. 621
Tubercules dans le péritoine; rougeur et tuméfaction du grand épiploon. Pas d'autres signes de lésions du péritoine pendant la vie qu'un peu de tension abdominale, sans ascite. Iléite chronique compliquée par intervalles de gastrite aiguë. 623

CHAPITRE III. Péritonites partielles. 628
ARTICLE PREMIER. Épiploïte. 631
Épiploïte aiguë causant la mort chez un individu atteint d'une double affection chronique de l'estomac et du foie. . . . . *ib.*
Tumeur cancéreuse du grand épiploon, occupant la portion sous-ombilicale de l'abdomen, et ressemblant, par sa situation, à l'utérus développé. Cancer du col utérin. Péritonite générale aiguë consécutive. 637
ARTICLE II. Inflammation partielle du péritoine des flancs et des hypocondres. 647
Tumeur dans l'hypocondre gauche, développée au milieu de fausses membranes du péritoine. 651
ARTICLE III. Inflammation partielle du péritoine de l'excavation du bassin. 658
ARTICLE IV. Inflammations partielles du tissu cellulaire sous-péritonéal. 669
Tumeur développée sous l'épiploon gastro-hépatique, pouvant être prise, pendant la vie, en raison de sa situation et des symptômes qu'elle produit, pour une tumeur du foie et de l'estomac. 670
Abcès autour d'un rein. Atrophie de celui-ci. Plusieurs symptômes de néphrite chronique. 674
Abcès dans le muscle psoas, avec destruction du périoste des vertèbres qui sont en contact avec le pus. Ascite. 676
Tumeur à parois cartilagineuses, contenant une matière grasse et des poils, développée entre les lames du mésentère. 680
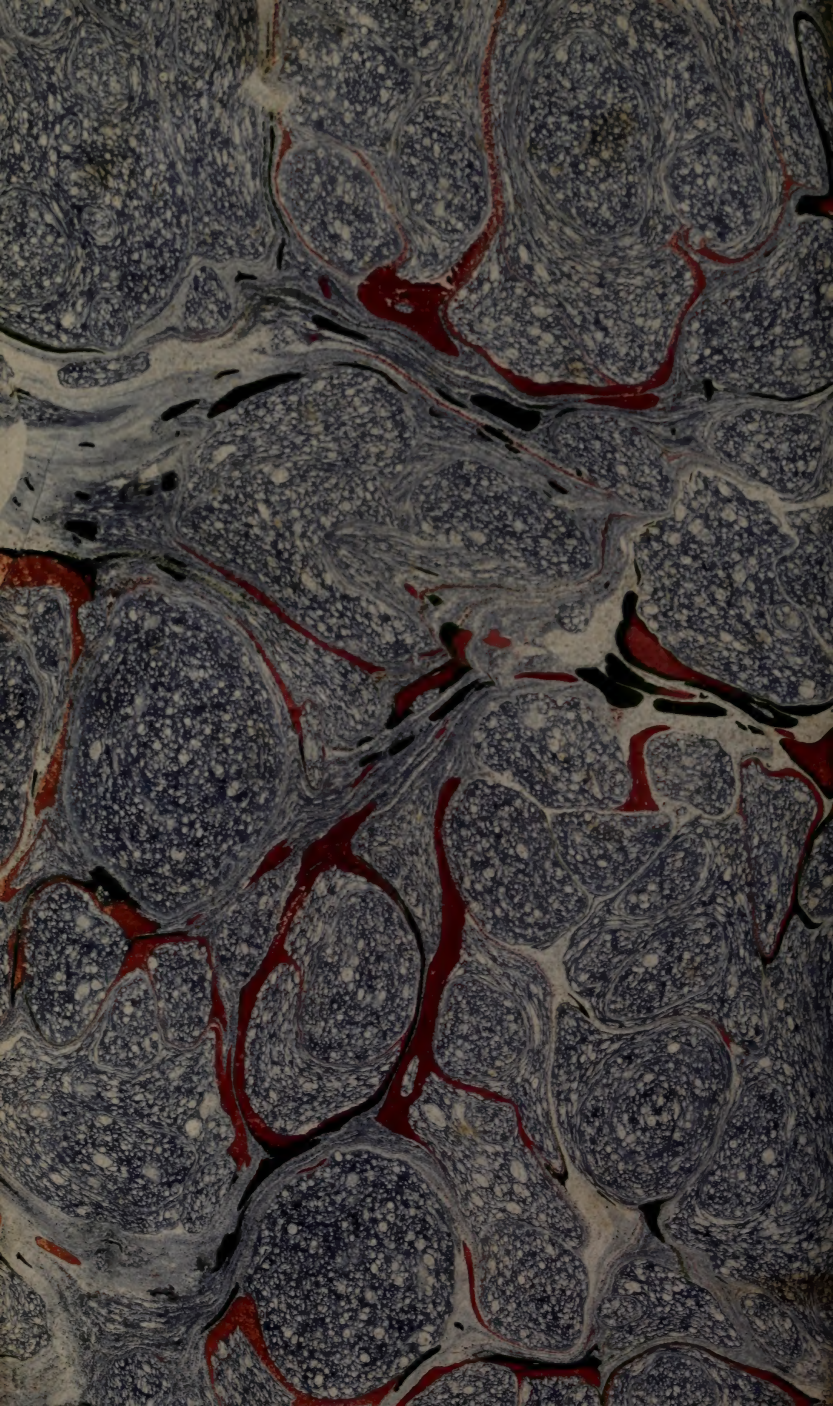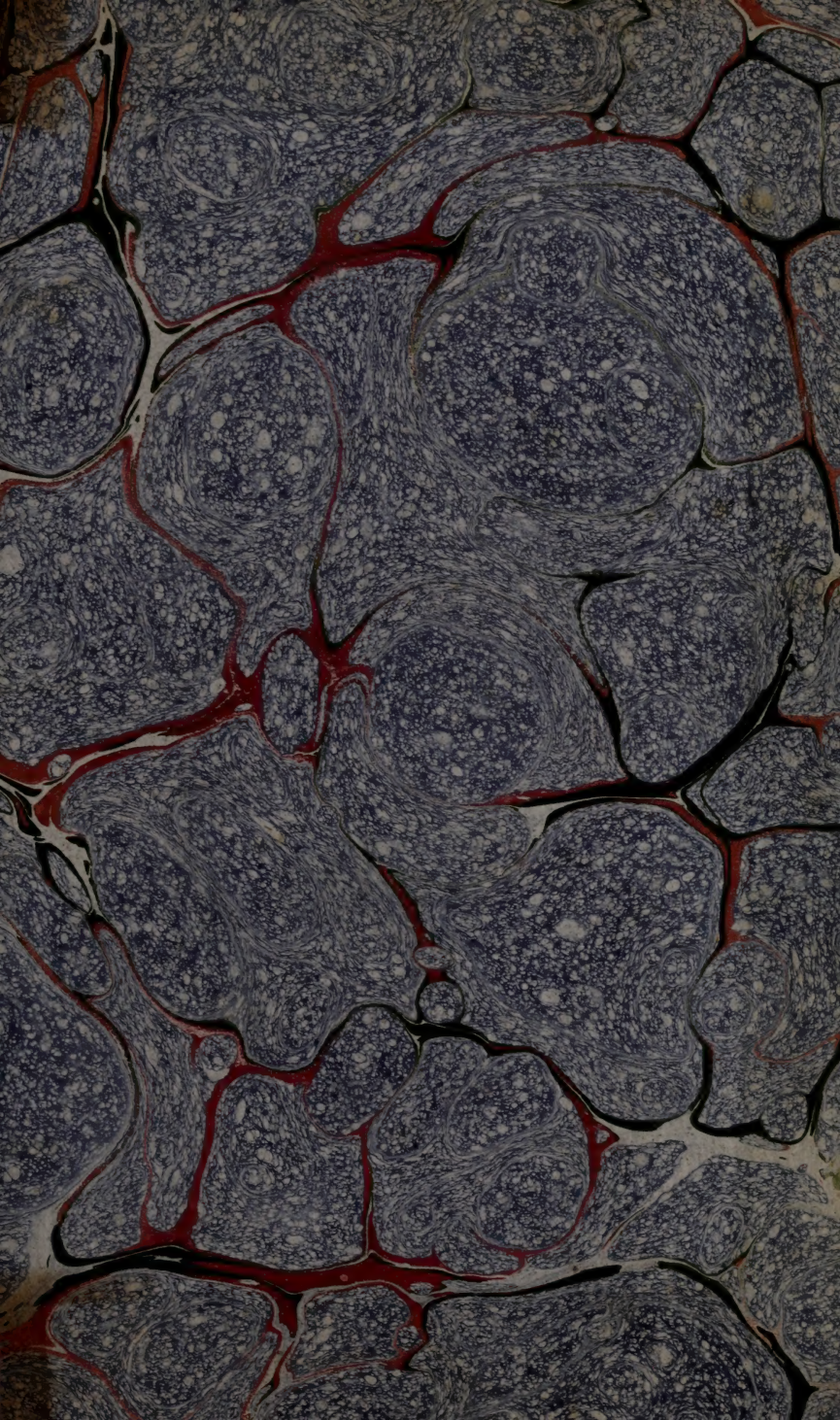
FIN DE LA TABLE.